

Normal Fonksiyon Gösteren Nakil Karaciğerlerde Çok Erken Dönem Kan Akım Değişiklikleri

İ. Işıklar¹, M. Haberal²,

Özet

Amaç: Karaciğer transplantasyonu sonrasında splanşik hemodinamik değişiklikler hala tartışmalıdır. Bu çalışmada ameliyat sırasında ve ameliyat sonrası 1. günde elde olunan arteriyel, portal ve hepatik ven kan akım değerleri karşılaştırıldı.

Materyal ve Metod: Çalışma grubumuzu 39 karaciğer alıcısı (12 kadın 27 erkek) oluşturdu. 30 hastaya canlıdan parsiyel, 9 hastaya kadavradan karaciğer nakili yapıldı. Vasküler anastomozlar yapıldıktan hemen sonra ameliyat sırasında ve ameliyattan sonraki 1.günde karaciğer Doppler tetkiki gerçekleştirildi. Portal ve hepatik ven akım hızları, hepatik arter rezistif indeksi, sistolik hızı, hepatik arter ve portal venden akım volümü ölçümleri aynı radyolog tarafından yapıldı. Akım volümü ölçümü 26 hastada uygulandı. Ameliyat sırasında saptanan ölçümler ameliyat sonrasındaki değerlerle karşılaştırıldı. İstatistik analizi için 'paired samples' t-test kullanıldı.

Sonuçlar: Portal ven hızları erken dönemde artma eğiliminde iken, değişim istatistiksel olarak anlamlı bulunmadı (P= 0.541). Hepatik arter hızlarında ameliyat sırasındaki değerlere göre anlamlı olmayan azalma saptandı (92.83±43.29 cm/sn vs 79.57±41.70 cm/sn p= 0.06). Hepatik ven hız ölçümleri ameliyattan 1.güne kadar benzer değerler gösterdi (47.41±24.65 cm/sn vs 44±15.83 cm/sn p=0.4).

Yorum: Hepatik rezistif indeksler ameliyattan sonra 1. günde istatistiksel olarak önemli derecede düşüş gösterdi (0.76±0.13 vs 0.68±0.14 p=0.011).

Portal ven volümleri intraoperatif değerlere göre erken ameliyat sonrası dönemde istatistiksel olarak anlamlı

şekilde artış göstermiştir (0.95±0.83 L/dak vs 2.00±1.32 L/dak p=0.003).

Hepatik arter akım volümleri ameliyat sonrası 1.günde istatistiksel olarak anlamlı şekilde artış göstermiştir (0.10± 0.08 L/dak vs 0.19±0.17 L/dak p= 0.003).

Bizim çalışmamızda ameliyat sırasında elde olunan değerlere göre, ameliyat sonrası 1. günde hepatik arter ve portal ven akım volümlerinde artış ve hepatik rezistif indekslerde azalma izlendi. Bulgularımızın ışığında ameliyat sırasında karaciğer parankiminin yüksek rezistansı ve düşük hepatik arter ve portal ven akımı cerrahi erken vasküler komplikasyon açısından yanlış yönlendirmemeli ve bu değerlerin 12-24 saat içerisinde normal değerlere döneceği bilinmelidir.

Anahtar kelimeler: Karaciğer nakli, akım, Doppler ultrasonografi

Summary

Change in Blood Flow of the Transplanted Liver From Surgery to the First Postoperative Day

Objectives: Short-term changes in splanchnic hemodynamics after liver transplant are still unclear and not well understood. In this report, we analyzed the arterial, portal, and hepatic vein blood flow parameters of the transplanted liver from the intraoperative period to first postoperative day.

Methods: *Thirty-nine recipients (12 women and 27 men) were included in the study. Thirty recipients received living-related partial liver transplants and 9 recipients received a liver from a deceased donor. A Doppler examination was done for each patient after the vascular anastomosis had been completed during surgery and within 24 hours of the transplant. Portal and hepatic vein flow velocities, resistive indices, peak systolic velocities from the hepatic artery, and flow volume of the hepatic artery and portal vein were measured by 1 experienced radiologist. Flow volumes were measured in 26 patients. The values obtained during surgery were compared with postoperative measurements. A paired samples t test was used to analyze the data.*

Results: *Hepatic vein velocities were similar (47.41 ± 24.65 cm/sec vs 44 ± 15.83 cm/sec; $P = .4$). Portal vein velocities tended to increase within the early postoperative period, but this difference was not statistically significant ($P = .541$). Hepatic artery velocities decreased, but this difference was not statistically significant (92.83 ± 43.29 cm/sec vs 79.57 ± 41.70 cm/sec; $P = .06$). Hepatic resistive indices significantly decreased on the first postoperative day (0.76 ± 0.13 vs 0.68 ± 0.14 ; $P = .011$). When intraoperative and early postoperative flow volume of the portal vein was compared in 26 patients, the volume was found to increase (0.95 ± 0.83 L/min vs 2.00 ± 1.32 L/min; $P = .003$). Flow volume of the hepatic artery in 30 patients also increased (0.10 ± 0.08 L/min vs 0.19 ± 0.17 L/min; $P = .003$).*

Conclusions: *When intraoperative values were compared with values on the first postoperative day, hepatic resistive indices tended to decrease, while flow volume of the portal vein and the hepatic artery increased in transplanted livers. This implies that the intraoperative high resistance of liver parenchyma and the low portal and hepatic artery flow should not mislead surgeons to consider that early vascular complications are occurring; these findings will return to normal levels in 12 to 24 hours after surgery.*

Key words: *Liver transplant, Doppler ultrasonography flow*

Giriş

Karaciğer transplantasyonu sonrasında çok erken dönemde, normal biyokimyasal değerlerin varlığında, splanknik hemodinamik değişiklikler hala tartışmalıdır. Bu çalışmada damarsal patolojisi olmayan, normal fonksiyon gösteren nakil karaciğerlerdeki çok erken dönemdeki akım değişikliklerinin saptanması amaçlandı.

Materyal ve Metod

Çalışma grubumuzu biyokimyasal değerleri normal sınırlar içinde olan 39 karaciğer alıcısı (12 kadın 27 erkek) oluşturdu. 30 hastaya canlıdan parsiyel, 9 hastaya kadavradan karaciğer nakili yapıldı. Olguların tümünde anastomozdan hemen sonra normal akım parametreleri elde olundu. Ameliyat sırasında ve ameliyat sonrası erken dönemde stenoz ya da oklüzyon gibi patoloji saptanan olgular ya da erken dönemde normal karaciğer fonksiyonlarına sahip olmayan olgular çalışma grubuna dahil edilmedi. Doppler incelemesi Siemens Antares cihazı ile VF 9-4 MHz probu kullanılarak yapıldı. Vasküler anastomozlar yapıldıktan hemen sonra ameliyat sırasında ve ameliyattan sonraki 1.günde karaciğer Doppler tetkiki gerçekleştirildi. Portal ve hepatik ven akım hızları, hepatik arter rezistif indeksi, sistolik hızı, hepatik arter ve portal venden akım volümü ölçümleri aynı radyolog tarafından yapıldı. Portal ven akım volümü ölçümü 26 hastada uygulandı. Dört hastada 2 hepatik arter, 1 hastada 2 hepatik ven anastomozu olduğundan ölçümler her damar için ayrı ayrı yapılarak takibe alındı. Ameliyat sırasında saptanan ölçümler ameliyat sonrasındaki değerlerle karşılaştırıldı. İstatistik analizi için 'paired samples' t-test kullanıldı.

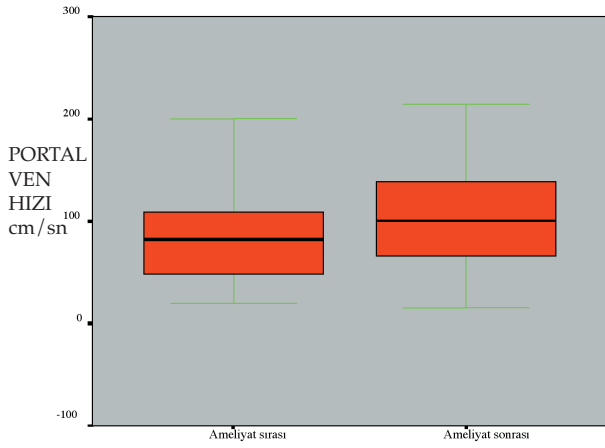
Sonuçlar

Ameliyat sırasında ve sonrasındaki akım hız ve rezistif indekslerinin ortalama değerleri Tablo 1'de özetlenmiştir.

Portal ven hızları erken dönemde artma eğiliminde iken, değişim istatistiksel olarak anlamlı bulunmadı ($90,62 \pm 50,04$ cm/sn vs $97,92 \pm 49,28$ cm/sn $P = 0.541$) (Şekil 1)

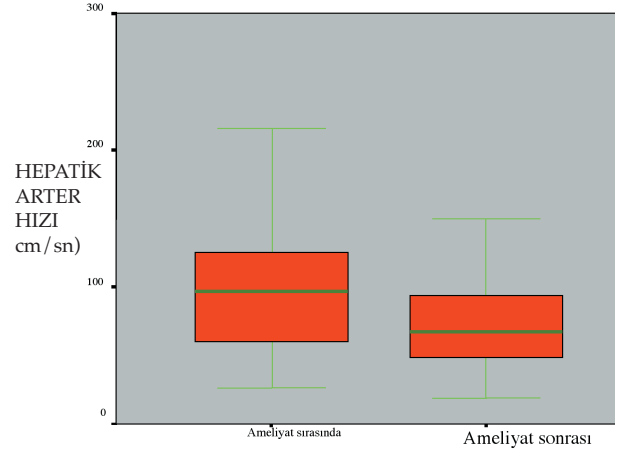
Tablo 1. Ameliyat sırasında ve sonraki 1. günde elde olunan akım hız ve rezistif indeks değerleri (HV:hepatik ven, HA: hepatik arter, PV:portal ven, RI:rezistif indeks)

	Ortalama	Sayı	Std. Deviation
HV hız (ameliyatta) (cm/sn)	47,41	39	24,65
HV hız (ameliyat sonrası) (cm/sn)	44,00	39	15,83
HA hız (ameliyatta) (cm/sn)	92,83	42	43,29
HA hız (ameliyat sonrası) (cm/sn)	79,57	42	41,70
PV hız (ameliyatta) (cm/sn)	90,62	35	50,04
PV hız (ameliyat sonrası) (cm/sn)	97,92	35	49,28
RI (ameliyatta)	,76	37	,13
RI (ameliyat sonrası)	,68	37	,14



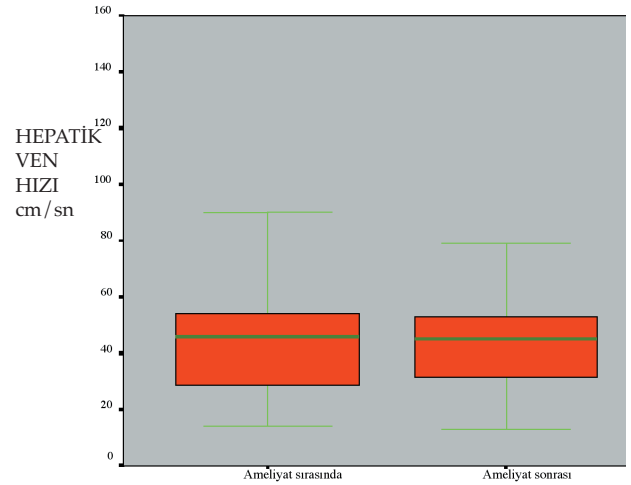
Şekil 1. Portal ven hızlarında önemli olmayan artış ($p=0.541$)

Hepatik arter hızlarında ameliyat sırasındaki değerlere göre anlamlı olmayan azalma saptandı (92.83 ± 43.29 cm/sn vs 79.57 ± 41.70 cm/sn $p= 0.06$) (Şekil 2).



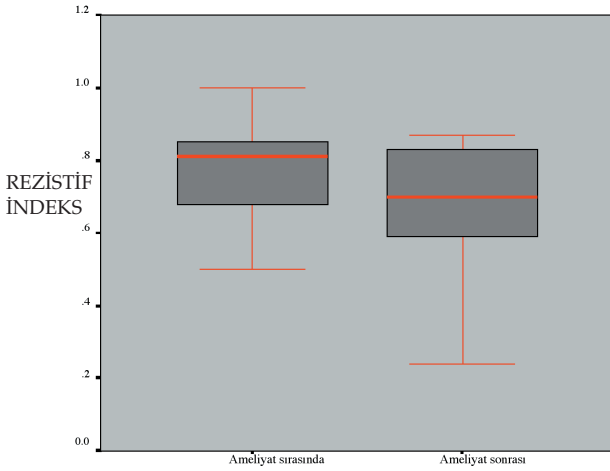
Şekil 2. Hepatik arter akım hızlarında önemli olmayan düşüş ($p= 0.06$).

Hepatik ven hız ölçümleri ameliyattan 1.güne kadar benzer değerler gösterdi (47.41 ± 24.65 cm/sn vs 44 ± 15.83 cm/sn $p=0.4$) (Şekil 3).



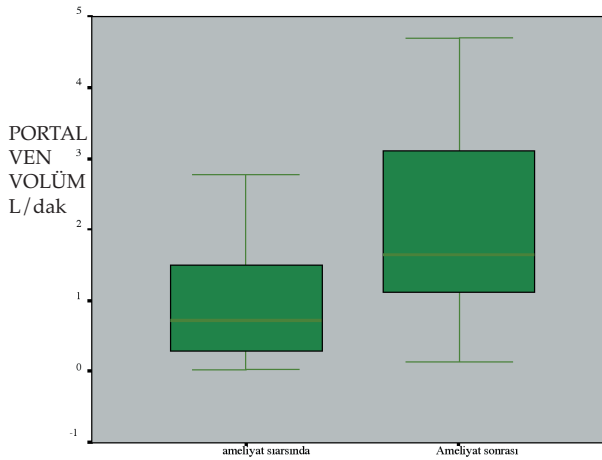
Şekil 3. Hepatik ven hızlarında ameliyat sırasında ve sonrasında benzer değerler ($p=0.4$).

Hepatik rezistif indeksler ameliyattan sonra 1. günde istatistiksel olarak önemli derecede düşüş gösterdi (0.76 ± 0.13 vs 0.68 ± 0.14 $p=0.011$) (Şekil 4).



Şekil 4. Rezistif indeks değerlerinde erken dönemde anlamlı düşme ($p=0.011$).

Portal ven volümleri ameliyat sırasındaki değerlere göre erken ameliyat sonrası dönemde istatistiksel olarak anlamlı şekilde artış göstermiştir (0.95 ± 0.83 L/dak vs 2.00 ± 1.32 L/dak $p=0.003$) (Şekil 5).

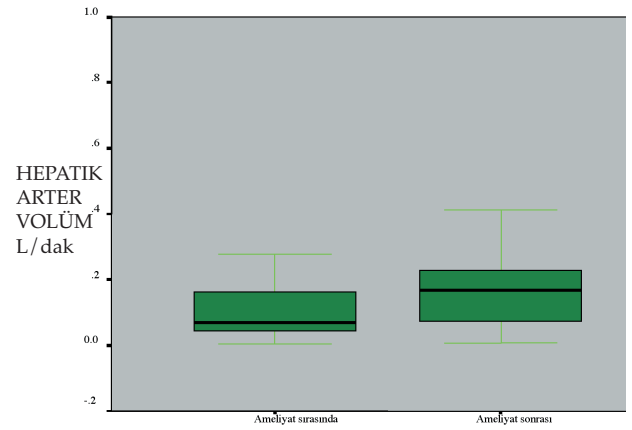


Şekil 5. Portal ven akım volümlerinde erken dönemde anlamlı artış ($p=0.003$).

4 hastada çift hepatik arter anastomozu olduğundan hepatik arter volüm ölçümü 26 olgunun 30 damar lümeninden gerçekleştirildi. Hepatik arter ve portal ven volüm ölçümleri Tablo 2'de özetlenmiştir. Hepatik arter akım volümleri ameliyat sonrası 1.günde istatistiksel olarak anlamlı şekilde artış göstermiştir (0.10 ± 0.08 L/dak vs 0.19 ± 0.17 L/dak $p=0.003$) (Şekil 6).

Tablo 2. Portal ven ve hepatik arterden ortalama akım volüm değerleri (PV:portal ven, HA: hepatik ven)

	Ortalama volüm L/dak	sayı	Std. Deviation
PV (ameliyatta)	,95	26	,83
PV (ameliyat sonrası)	2,0	26	1,32
HA (ameliyatta)	,10	30	,08
HA (ameliyat sonrası)	,19	30	,17



Şekil 6. Hepatik arter akım volümlerinde erken dönemde anlamlı artış ($p=0.003$).

Tartışma

Karaciğer nakil ameliyatı sonrası erken dönemde patent damar anastomozları ve normal biyokimyasal fonksiyon varlığında karaciğer kan akım değişikliklerinin klinik önemi tartışmalıdır. Literatürdeki çalışmalar vasküler komplikasyonların eşlik ettiği olgulardaki karaciğer akım değişikliklerini ve bunlara sekonder gelişen bulguları ortaya koymaktadır (1-5). Bilgilerimize göre patent damar anastomozları olan olgularda ameliyat sonrası çok erken dönemde, normal laboratuvar değerleri elde olunurken Doppler ultrasonografide saptanabilecek akım değişikliklerini ortaya koyan literatür çalışması mevcut değildir.

Bizim çalışmamızda ameliyat sırasında elde olunan değerlere göre, ameliyat sonrası 1. günde hepatik arter ve portal ven akım volümlerinde artış ve hepatik rezistif indekslerde azalma izlendi. Bulgularımızın ışığında ameliyat sırasında karaciğer parankiminin yüksek rezistansı ve düşük hepatik arter ve portal ven akımı cerrahı erken vasküler komplikasyon açısından yanlış yönlendirmemeli ve bu değerlerin 12-24 saat içerisinde normal değerlere döneceği bilinmelidir.

Kaynaklar

1. Kim SY, Kim KW, Lee SS, Song GW, Hwang S, Kim PN, Lee SG. Doppler sonography to diagnose venous congestion in a modified right lobe graft after living donor liver transplantation. *Am J Roentgenol.* 2008;190(4):1010-7.
2. Horrow MM, Blumenthal BM, Reich DJ, Manzarbeitia C. Sonographic diagnosis and outcome of hepatic artery thrombosis after orthotopic liver transplantation in adults. *Am J Roentgenol.* 2007;189(2):346-51
3. De Gaetano AM, Cotroneo AR, Maresca G, Di Stasi C, Evangelisti R, Gui B, Agnes S. Color Doppler sonography in the diagnosis and monitoring of arterial complications after liver transplantation. *J Clin Ultrasound.* 2000;28(8):373-80
4. Suzuki L, de Oliveira IR, Widman A, Gibeli NE, Carnevale FC, Maksoud JG, Hubbard AM, et al. Real-time and Doppler US after pediatric segmental liver transplantation : II. Hepatic vein stenosis. *Pediatr Radiol.* 2008 ;38(4):409-14.
5. Jia YP, Lu Q, Gong S, Ma BY, Wen XR, Peng YL, Lin L, Chen HY, Qiu L, Luo Y. Postoperative complications in patients with portal vein thrombosis after liver transplantation: evaluation with Doppler ultrasonography. *World J Gastroenterol.* 2007 Sep 14;13(34):4636-40