

**BAŐKENT ÜNİVERSİTESİ
SAĐLIK BİLİMLERİ ENSTİTÜSÜ
KULAK BURUN BOĐAZ HASTALIKLARI ANABİLİM DALI
ODYOLOĐİ TEZLİ YÜKSEK LİSANS PROGRAMI**

**VİDEONİSTAGMOGRAĐİ'DE VERTİKAL NİSTAGMUS SAPTANAN
HASTALARIN İNCELENMESİ**

HAZIRLAYAN

ZEYNEP AYBÜKE GÖKBULUT

YÜKSEK LİSANS TEZİ

ANKARA - 2022

**BAŐKENT ÜNİVERSİTESİ
SAĐLIK BİLİMLERİ ENSTİTÜSÜ
KULAK BURUN BOĐAZ HASTALIKLARI ANABİLİM DALI
ODYOLOĐİ TEZLİ YÜKSEK LİSANS PROGRAMI**

**VİDEONİSTAGMOGRAFI'DE VERTİKAL NİSTAGMUS SAPTANAN
HASTALARIN İNCELENMESİ**

HAZIRLAYAN

ZEYNEP AYBÜKE GÖKBULUT

YÜKSEK LİSANS TEZİ

TEZ DANIŐMANI

PROF. DR. LEVENT NACİ ÖZLÜOĐLU

ANKARA - 2022

BAŞKENT ÜNİVERSİTESİ
SAĞLIK BİLİMLERİ ENSTİTÜSÜ

Kulak Burun Boğaz Hastalıkları Anabilim Dalı Odyoloji Tezli Yüksek Lisans Programı çerçevesinde Zeynep Aybüke Gökbulut tarafından hazırlanan bu çalışma, aşağıdaki jüri tarafından Yüksek Lisans Tezi olarak kabul edilmiştir.

Tez Savunma Tarihi

Tez Adı: Videonistagmografi'de vertikal nistagmus saptanan hastaların incelenmesi

Tez Jüri Üyeleri (Unvanı, Adı - Soyadı, Kurumu)

İmza

ONAY

Enstitü Müdürü

Tarih: ... / ... / ...

BAŞKENT ÜNİVERSİTESİ
SAĞLIK BİLİMLERİ ENSTİTÜSÜ
YÜKSEK LİSANS TEZ ÇALIŞMASI ORJİNALLİK RAPORU

Tarih:

Öğrencinin Adı, Soyadı: Zeynep Aybüke Gökbulut

Öğrencinin Numarası:

Anabilim Dalı: Kulak Burun Boğaz Hastalıkları

Programı: Odyoloji Tezli Yüksek Lisans

Danışmanın Unvanı/Adı, Soyadı:

Tez Başlığı: Videonistagmografi’de Vertikal Nistagmus Saptanan Hastaların İncelenmesi

Yukarıda başlığı belirtilen Yüksek Lisans tez çalışmamın; Giriş, Ana Bölümler ve Sonuç Bölümünden oluşan, toplam 33 sayfalık kısmına ilişkin, tarihinde şahsım/tez danışmanım tarafından Turnitin adlı intihal tespit programından aşağıda belirtilen filtrelemeler uygulanarak alınmış olan orijinallik raporuna göre, tezimin benzerlik oranı %15’ dir. Uygulanan filtrelemeler:

1. Kaynakça hariç
2. Alıntılar hariç
3. Beş (5) kelimeden daha az örtüşme içeren metin kısımları hariç

“Başkent Üniversitesi Enstitüleri Tez Çalışması Orijinallik Raporu Alınması ve Kullanılması Usul ve Esaslarını” inceledim ve bu uygulama esaslarında belirtilen azami benzerlik oranlarına tez çalışmamın herhangi bir intihal içermediğini; aksinin tespit edileceği muhtemel durumda doğabilecek her türlü hukuki sorumluluğu kabul ettiğimi ve yukarıda vermiş olduğum bilgilerin doğru olduğunu beyan ederim.

Öğrenci İmzası:

ONAY

Tarih: ... / ... /

Öğrenci Danışmanı Unvan, Ad, Soyad, İmza:

Prof. Dr. Levent Naci Özlüoğlu

TEŞEKKÜR

Başta yüksek lisans sürecimin başından sonuna kadar engin deneyim ve bilgilerini paylaşılarak, mesleki, akademik gelişimimde katkıları bulunan, tez danışmanım,

ve bu çalışmanın ortaya çıkmasında büyük emeği olan, yüksek lisans dönemimde başından sonuna kadar yanımda olan değerli hocam, olmak üzere;

Başkent Üniversitesi'nde lisans eğitimime başladığım andan itibaren gerek okul içinde gerekse okul dışında desteğini, ilgisini ve yardımını hiçbir zaman esirgemeyen; bana olan desteğini ve güvenini hep hissettiğim yüksek lisans eğitim sürecim boyunca da bilgileri ile bana yol göstermiş olan değerli hocam

Başkent Üniversitesi Kulak Burun Boğaz Anabilim Dalı'nda işe başladığım ilk günden beri bana mesleki ve akademik anlamda eşsiz katkıları bulunan, yüksek lisans dönemimde ayrıca yardımlarını esirgemeyen, çok kıymetli hocalarım,

Yüksek lisans sürecimde her zaman beni destekleyen, bilgi ve deneyimlerini benimle paylaşan çok sevgili odyolog çalışma arkadaşlarıma, asistan arkadaşlarıma ve bölüm sekreterlerimize;

Son olarak, hayatımın her alanında olduğu gibi yüksek lisans eğitim sürecinde desteklerini esirgemeyen sevgili

çok teşekkür ederim.

Zeynep Aybüke Gökbulut, 2022

ÖZET

Zeynep Ayb ke G kbulut, Videonistagmografi'de Vertikal Nistagmus Saptanan Hastaların İncelenmesi, BaŐkent  niversitesi Saėlık Bilimleri Enstit s  Kulak Burun Boėaz Hastalıkları Anabilim Dalı Odyoloji Y ksek Lisans Programı, 2022.

Amaç: Bu alıŐmada, spontan nistagmus, head shake nistagmus (baŐ sallama), Dix-Hallpike ve supin baŐ evirme (head roll) testleri uygulanmıŐ ve bu testlere ait sonu traselerinin herhangi birinde vertikal nistagmus saptanmıŐ hastaların, n rolojik tanılarının ve kafa ii radyolojik g r nt leme tetkik sonularının incelenmesi amalanmıŐtır.

Gere ve Y ntem: BaŐkent  niversitesi Ankara Hastanesi Kulak Burun Boėaz Hastalıkları Anabilim Dalı'na, 27.11.2017 - 03.04.2022 tarihleri arasında toplam adet 13.318 videonistagmografi kaydı incelendi. Spontan nistagmus, head shake nistagmus (baŐ sallama), Dix-Hallpike ve supin baŐ evirme (head roll) testlerinin en az birinde saf vertikal nistagmus bulunduėu saptanan, video kayıtlarında eksiklik bulunmayan, radyolojik g r nt leme tetkik sonularına ulaŐılabilen ve alıŐma onamı vermiŐ olan 82 hastaya ait veriler deėerlendirildi.

Bulgular: Hastaların %62,2'si kadın, %37,8'i erkek, yaŐ ortalaması $64,2\pm 18,0$ idi. 69 kayıтта Dix-Hallpike, 19 kayıтта ise supin baŐ evirme (head roll) testine ait en az bir test pozisyonunda, 16 kayıтта head shake nistagmus testinde, 5 kayıтта ise t m testlerde vertikal nistagmus saptandı. Vertikal nistagmusun y n n n, 20 kayıтта yukarı (upbeating), 89 kayıтта ise aŐaėı (downbeating) olduėu tespit edildi. BaŐvuru sayılarına g re deėerlendirildiėinde, 37 (%45,1) hastanın 1, 31 (%37,8) hastanın 2, 10 (%12,2) hastanın 3, 2 (%2,4) hastanın 4 ve 2 (%2,4) hastanın 5 baŐvurusu olduėu tespit edildi. Hastalara uygulanan kafa ii radyolojik g r nt leme y ntemlerinin daėılımı incelendiėinde, 63 (%77) beyin manyetik rezonans g r nt leme (MRG), 29 (%35,4) internal akustik kanal (İAK) MRG, 7 (%9) beyin bilgisayarlı tomografisi (BT) uygulandıėı g r ld . Radyolojik g r nt leme tetkiklerinin %29,0'ı normal sınırlarda rapor edilmiŐti. En sık raporlanan bulguların serebral atrofi ve mikroanjiyopatik iskemik gliotik deėiŐiklikler olduėu g r ld . 2 hastada serebellar enfarkt, 1 hastada ponsta lak ner enfarkt, 1 hastada demiyelinizan plaklar, 1 hastada tek taraflı karotid arter okl zyonu rapor edildiėi anlaŐıldı. 41 (%50) hastanın n roloji b l m  baŐvurusu

olmadığı tespit edildi. Kulak Burun Boğaz muayene kayıtları incelendiğinde 1 hastada serebellopontin köşe patolojisinden, 2 hastada ise sağ anterior kanal BPPV'sinden şüphelenildiği görüldü. Vestibüler bozukluklarla ilişkili olabilecek belirli komorbid hastalıklara ait tanı kodları incelendiğinde, hastaların %46,3'ünde hipertansiyon, %19,5'inde insüline bağımlı olmayan diabet, %46,3'ünde D vitamini eksikliği, %43,9'unda ise B12 vitamini eksikliğine ait tanı girişi yapıldığı görüldü.

Sonuç: Baş dönmesi ve dengesizlik yakınmalarıyla değerlendirilen hastaların spontan nistagmus, head shake nistagmus (baş sallama), Dix-Hallpike ve supin baş çevirme (head roll) testlerinde saf vertikal nistagmus saptanabilir. Diğer testlerle karşılaştırıldığında saf vertikal nistagmus, Dix-Hallpike testine ait pozisyonlarda daha sık ortaya çıkmaktadır. Vertikal nistagmusun hızlı fazı daha çok aşağı yönlü (downbeating) olmaktadır. Saf vertikal nistagmus saptanan hastaların çoğunun kafa içi radyolojik görüntüleme raporlarında spesifik olmayan bulgular saptanmaktadır. Bununla birlikte, saf vertikal nistagmus, santral vestibüler bozukluğun belirtisi olabilir. Pozisyonel vertikal nistagmusun klinik önemini ve santral vestibüler bozukluklarla ilişkisini net olarak saptayabilmek için daha fazla sayıda hasta ile yapılacak prospektif çalışmalara ihtiyaç vardır.

Anahtar Kelimeler: Vertikal nistagmus, Görüntüleme yöntemleri, Vestibüler sistem.

Bu çalışma Başkent Üniversitesi Tıp ve Sağlık Bilimleri Araştırma Kurulu ve Etik Kurulu tarafından onaylanmış ve Başkent Üniversitesi Araştırma Fonunca desteklenmiştir.

ABSTRACT

Zeynep Aybüke Gökbulut, Examination of Patients with Vertical Nystagmus in Videonystagmography, Baskent University, Institute of Health Sciences Department M. Sc. Thesis in Audiology. Ankara, 2022.

Objective: In this study, it is aimed to examine the results that spontaneous nystagmus, head shake nystagmus, Dix-Hallpike and supine head roll tests were performed and vertical nystagmus was detected in any of the results of these tests, neurological diagnoses and intracranial radiological imaging examinations were performed.

Materials and Methods: A total of 13,318 videonystagmography recordings were examined between 27.11.2017 - 03.04.2022, at Başkent University Ankara Hospital, Department of Ear Nose and Throat Diseases. Datas were evaluated of 82 patients who were found to have pure vertical nystagmus in at least one of the spontaneous nystagmus, head shake nystagmus, Dix-Hallpike and supine head roll tests, there was no deficiency in the video recordings, radiological imaging results were available, and consent was given to the study.

Results: 62.2% of the patients were female, 37.8% were male, mean age was 64.2 ± 18.0 . Vertical nystagmus was detected in at least one test position of the Dix-Hallpike test in 69 records, and in the supine head roll test in 19 records, in the head shake nystagmus test in 16 records, and in all tests in 5 records. It was determined that the direction of vertical nystagmus was upbeat in 20 records and downbeating in 89 records. When evaluated according to the number of applications it was determined that 1 of 37 (45.1%) patients, 2 of 31 (37.8%) patients, 3 of 10 (12.2%) patients, 4 of 2 (2.4%) patients, 5 of 2 patients (2.4%) had 5 applications. When the distribution of intracranial radiological imaging methods applied to the patients was examined, 63 (77%) brain magnetic resonance imaging (MRI), 29 (35.4%) internal acoustic canal (IAC) MRI, 7 (9%) brain computed tomography (CT) were performed. 29.0% of radiological imaging examinations were reported within normal limits. The most frequently reported findings were cerebral atrophy and microangiopathic ischemic gliotic changes. Cerebellar infarction was reported in 2 patients, lacunar infarct in the pons in 1 patient, demyelinating plaques in 1 patient, and unilateral

carotid artery occlusion in 1 patient. It was determined that 41 (50%) patients did not apply to the neurology department. When the otorhinolaryngological examination records were examined, it was observed that cerebellopontine corner pathology was suspected in 1 patient and right anterior canal BPPV was suspected in 2 patients. When the diagnostic codes of certain comorbid diseases that may be associated with vestibular disorders are examined, it is observed that 46.3% of the patients had hypertension, 19.5% non-insulin dependent diabetes, 46.3% vitamin D deficiency, 43.9% B12.

Conclusion: Spontaneous nystagmus, head shake nystagmus, Dix-Hallpike and supine head roll tests may detect pure vertical nystagmus in patients evaluated with complaints of dizziness and imbalance. Compared to other tests, pure vertical nystagmus occurs more frequently in the Dix-Hallpike test positions. The fast phase of vertical nystagmus is more downbeating. Most patients with pure vertical nystagmus have nonspecific findings in intracranial radiological imaging reports. However, pure vertical nystagmus may be a manifestation of central vestibular disorder. Prospective studies with larger numbers of patients are needed to clearly determine the clinical significance of positional vertical nystagmus and its relationship with central vestibular disorders.

Keywords: Vertical nystagmus, Imaging Methods, Vestibular system

This study was approved by Baskent University Institutional Review Board and Ethics Committee and supported by Baskent University Research Fund.

İÇİNDEKİLER

TEŞEKKÜR.....	i
ÖZET.....	ii
ABSTRACT	iv
İÇİNDEKİLER.....	vi
TABLolar LİSTESİ	viii
ŞEKİLLER LİSTESİ.....	ix
SİMGELER VE KISALTMALAR LİSTESİ	x
1. GİRİŞ.....	1
2. GENEL BİLGİLER	3
2.1. Vestibüler Sistem	3
2.1.1. Periferik vestibüler sistem	3
2.1.1.1. Anatomi.....	3
2.1.1.2. Fizyoloji.....	9
2.1.2. Santral vestibüler sistem.....	14
2.1.2.1. Anatomi.....	14
2.1.2.2. Fizyoloji.....	17
2.1.3. Vestibüler refleksler	19
2.1.3.1. Vestibülo-oküler refleks	19
2.1.3.2. Kanal-oküler refleks	20
2.1.3.3. Otolit-oküler refleks	20
2.1.3.4. Vestibülo-spinal refleks	21
2.1.3.5. Vestibülo-kolik refleks.....	21
2.1.4. Denge ve nistagmus	22
2.1.4.1. Denge.....	22
2.1.4.2. Nistagmus	22
2.1.5. Periferik vestibüler sistem bozuklukları.....	26
2.1.6. Santral vestibüler sistem bozuklukları.....	27
3. GEREÇ VE YÖNTEM	29
3.1. Hasta Verileri	29
3.2. Videonistagmografi Testleri.....	30
3.2.1. Spontan nistagmus testi	30

3.2.2. Head shake (baş sallama) nistagmus testi.....	31
3.2.3. Dix-Hallpike testi.....	31
3.2.4. Supin baş çevirme (head-roll) testi	32
3.3. Verilerin İstatistiksel Analizi	32
4. BULGULAR	33
5. TARTIŞMA.....	41
6. SONUÇ VE ÖNERİLER	47
KAYNAKLAR.....	49

TABLolar LİSTESİ

	Sayfa
Tablo 2.1. Periferik ve santral nistagmusun farkları.	25
Tablo 2.2. Periferik pozisyonel nistagmus ile santral pozisyonel nistagmus arasında pozisyonel testlerde görülen farklar.	25
Tablo 4.1. Vertikal nistagmusun, yaş gruplarına (65 yaş altı ve 65 yaş ve üzeri), yapılan teste, test pozisyonuna ve nistagmusun yönüne göre dağılımı	35
Tablo 4.2. Hastaların başvuru sayılarının frekans dağılımı.	36
Tablo 4.3. Radyolojik görüntüleme tetkiki sonuç raporlarında belirtilen bulguların dağılımı.	37
Tablo 4.4. Kulak Burun Boğaz bölümü tarafından verilen ICD10 tanı kodlarının dağılımı.	38
Tablo 4.5. Nöroloji bölümü tarafından verilen ICD10 tanı kodlarının dağılımı.	39
Tablo 4.6. Seçilmiş komorbid hastalık/durumlara ait tanı kodlarının dağılımı.	40

ŞEKİLLER LİSTESİ

	Sayfa
Şekil 2.1. Periferik vestibüler sistem anatomik yapılarının görünümü. Kemik labirent ve membranöz labirent yapıları.....	4
Şekil 2.2. (A) MRI verilerinden çıkarılan kafatası modeliyle ilişkili klonlanmış labirentler. (B) Modele deri yüzeyinin eklenmesi ve sol anterior SSK ve sağ anterior SSK 104°'lik açısının gösterilmesi. (C) Sol posterior SSK ile sağ posterior SSK açısının 83°'lik gösterimi. (D) Sol lateral SSK ile sağ lateral SSK 155°'lik açısının gösterimi.	6
Şekil 2.3. Kokleanın içerisindeki içi sıvı dolu yapılar.....	7
Şekil 2.4. Vestibüler reseptör hücre yapısı. Solda Tip I – sağda Tip II tüylü hücre yapısı, stereosilyumlar ve kinosilyum gösterimi.....	11
Şekil 2.5. Sakküler makülada tüylü hücre kinosilyumları orta hattın (strioladan) uzağa doğru bakacak şekilde yerleşir.....	13
Şekil 2.6. Utriküler makülada tüylü hücre kinosilyumları striolaya yakın olacak şekilde yerleşir.	13
Şekil 2.7. Sağ internal akustik kanalın enine kesit görünümü.....	14
Şekil 2.8. Santral vestibüler yollar. IVN: İnférieur vestibüler nükleus. MVN: Medial vestibüler nükleus. LVN: Lateral vestibüler nükleus. SVN: Santral vestibüler nükleus. MLF: Medial longitudinal fasikulus.	16
Şekil 2.9. Şekline göre nistagmus sınıflandırılmasının dalga formu gösterimi.....	23
Şekil 4.1. Katılımcıların yaş dağılımı.....	33
Şekil 4.2. Katılımcıların cinsiyet dağılımı.....	34

SİMGELER VE KISALTMALAR LİSTESİ

°	derece
%	yüzde
BOS	beyin omurilik sıvısı
BPPV	benign paroksizmal pozisyonel vertigo
BT	bilgisayarlı tomografi
DH	Dix-Hallpike
Dr	doktor
IVN	inferior vestibüler nükleus
İAK	internal akustik kanal
LVN	lateral vestibüler nükleus
LVST	lateral vestibülospinal trakt
MLF	medial longitudinal fasikulus
mm	milimetre
MRG	manyetik rezonans görüntüleme
MVN	medial vestibüler nükleus
MVST	medial vestibülospinal trakt
N	nervus
SSK	semisirküler kanal
SVN	santral vestibüler nükleus
vb	ve benzeri
ve ark	ve arkadaşları
VKR	vestibülokolik refleks
VM	vestibüler migren
VNG	videonistagmografi
VOR	vestübulo-oküler refleks
VSR	vestibülospinal refleks

1. GİRİŞ

Vestibüler sistem vücudun uzaysal pozisyonu, denge ve yerçekimi hakkındaki bilgilerin iletiminde rol oynayan ve evrimsel açıdan ilk gelişen duyuusal sistemlerden birisidir (1,2). Denge, Türk Dil Kurumu sözlüğünde bir nesnenin veya insanın devrilmeden durma hali olarak tanımlanmıştır (3). Denge, organizmanın lokomotor sisteminin statik ve dinamik olarak uyum içinde işlev görmesidir. Yüksek omurgalılarda santral sinir sistemi tarafından ve refleksif olarak sağlanır (4). Denge fonksiyonu, insan vücudunda üç farklı duyuusal afferent sistemin (vestibüler, görsel ve proprioseptif) uyumlu çalışması ile sağlanan, baş hareketleri sırasında bakışın sabitlenmesi ve yerçekimine karşı vücut pozisyonunun korunabilmesine olanak veren motor cevaplara ihtiyaç duyar (5). Değişen koşullar karşısında dengenin korunabilmesi, vestibüler, görsel ve proprioseptif sistemlerden gelen uyarıların santral vestibüler yollara ulaşarak işlenmesi ve burada oluşan eferent uyarıların ilgili merkezlere en uygun sürede gönderilmesi ile mümkündür. Denge fonksiyonunun sürdürülebilmesini sağlayan duyuusal sistemlerin her biri kendine özgü işlevlere sahiptir. Görsel-duyuusal sistem görme alanındaki hareketleri algılamak, proprioseptif sistem ise cilt ve kaslardaki reseptör mekanizmalar ile kas boyu, gerilimi ve destek alanındaki basınçla ilgili bilgi toplar (6,7). Vestibüler-duyuusal sistemin başlıca görevi her iki kulakta yer alan ve vestibüler uç organlar olarak adlandırılan yapılar tarafından sağlanan bilgiler doğrultusunda başın doğrusal ve açısal hareketlerini algılamaktır. Vestibüler sistem ile görme sistemi arasında çok yakın ve önemli bağlantılar vardır. Bakılan nesnelerin görüntülerinin retina üzerinde sabitlenmesi ve baş hareketleri sırasında görme düzleminin sabit tutulması, vestibüler sistemin önemli bir görevidir. Bu işlev, vestibülo-oküler refleks yoluyla yerine getirilir. Vestibüler sistem bozukluklarında göz hareketleri yeterince kontrol edilemez; gözler baş hareketlerinin yönü ve hızına uyum sağlayamayacağı için bakış sabitlenemez, görme bozulur. Ortaya çıkan gözlerin istemsiz, ritmik, salınım hareketine “nistagmus” adı verilir. Nistagmus, vestibüler sistem bozukluklarının değerlendirilmesinde kullanılan ve subjektif bir yakınma olan vertigonun, teşhisinde kullanılan tek objektif bulgudur (8). Nistagmus, farklı hastalıklardan kaynaklanabileceği gibi farklı türlerde görülebilir. Bu anlamda, altta yatan soruna göre farklı türde nistagmus ortaya çıkabilir. Horizontal – torsiyonel yönlü, bakış yönü ile değişmeyen ve görsel fiksasyon ile baskılanan nistagmusun genellikle periferik kaynaklı olduğu düşünülmektedir. Saf vertikal, saf torsiyonel, saf horizontal ya da karışık görünümlü, bakış yönü ile yön değiştiren, görsel fiksasyon ile

baskılanmayan nistagmusun ise sıklıkla santral nedenli olduğu düşünülmektedir. Videonistagmografinin bileşenleri olarak uygulanan, smooth pursuit (yumuşak takip), optokinetik ve sakkad testlerinde saptanan bozukluklar, santral bozukluklara işaret eder. Ancak klinik pratikte her hastada videonistagmografinin tüm bileşenleri uygulanmaz. Pozisyonel vertigo ön tanısı ile değerlendirilen hastalarda uygulanan pozisyonel testlerde saptanan vertikal nistagmusun klinik önemi ise net değildir. Bu çalışmada, baş dönmesi yakınması ile değerlendirilmiş, videonistagmografinin bileşeni olarak spontan nistagmus, head shake nistagmus (baş sallama), Dix-Hallpike ve supin baş çevirme (head roll) testleri uygulanmış ve bu testlere ait sonuç traselerinin herhangi birinde vertikal nistagmus saptanmış hastaların, nörolojik tanılarının ve kafa içi radyolojik görüntüleme tetkik sonuçlarının incelenmesi amaçlanmıştır.

Hipotez 1

H0: Videonistagmografinin bileşeni olarak uygulanan spontan nistagmus, head shake nistagmus ve pozisyonel testlerde saptanan izole vertikal nistagmus, santral vestibüler bozuklukları göstermez.

H1: Videonistagmografinin bileşeni olarak uygulanan spontan nistagmus, head shake nistagmus ve pozisyonel testlerde saptanan izole vertikal nistagmus, santral vestibüler bozuklukları gösterir.

Hipotez 2

H0: Görüntüleme tetkik sonuçlarında ortaya çıkan patolojik görünüm varlığı ile vertikal nistagmus saptanması arasında ilişki vardır.

H1: Görüntüleme tetkik sonuçlarında ortaya çıkan patolojik görünüm varlığı ile vertikal nistagmus saptanması arasında ilişki vardır.

2. GENEL BİLGİLER

2.1. Vestibüler Sistem

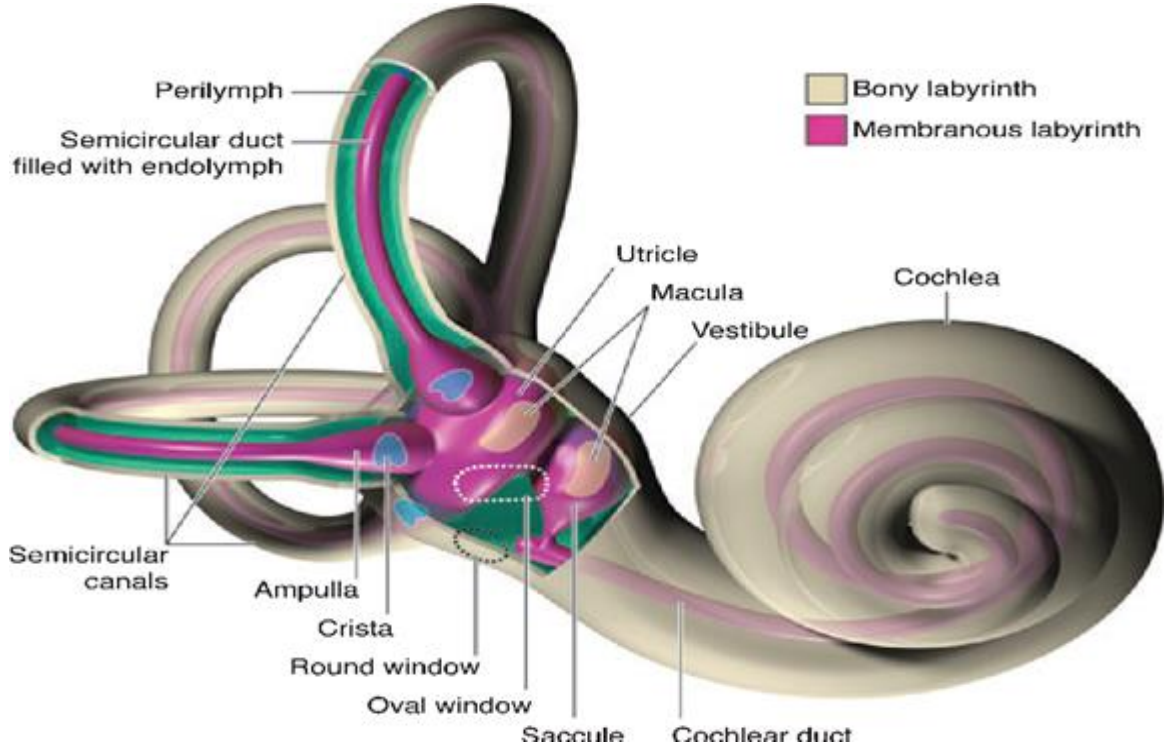
Vestibüler sistem, yerçekimini, kafanın boşluktaki konumunu, vücudun her türlü hareketini ve konum değişikliğini algılayan özelleşmiş yapılardan oluşur (2). Konum ve harekete yönelik bilgiler, esas olarak her iki iç kulakta yer alan vestibüler uç organlar tarafından sağlanır. Ayrıca gözler, deri, tendonlar, kaslar ve eklemlerden de bilgi toplanır. Bu bilgiler, merkezi sinir sisteminde işlenip bütünleşerek vücudun konumuna ve her türlü hareketine uyumlu olacak şekilde duruşu sağlayan kaslara uyarılar gönderilir (9). Gözlerin bakılan noktada sabitlenmesi, çeşitli vücut kaslarının tonusunun ayarlanması gibi çeşitli refleksif mekanizmalarla vücut pozisyonu korunur, denge sağlanır. Kafa sabit tutularak herhangi bir yöne doğru çevrilmeden, vücudun ileri-geri, sağa-sola, yukarı-aşağı yönlü hareket etmesi, doğrusal (lineer) hareket olarak tanımlanmaktadır. Kafanın sağa veya sola çevrilmesi, öne-arkaya veya yanlara doğru eğilmesi ise açısal (angular) veya rotasyonel hareket olarak tanımlanır. Yerçekiminin ve hareketlerin yarattığı fiziksel uyarılar, her iki iç kulakta yer alan vestibüler uç organlarda elektrokimyasal uyarılara dönüştürülerek merkezi sinir sistemi tarafından kullanılabilir bilgiye çevrilir.

2.1.1. Periferik vestibüler sistem

2.1.1.1. Anatomi

İç kulak temporal kemiğin petröz kısmı içinde yer almaktadır. Hem ses, hem de denge duyusu ile ilgili spesifik hücreler içermektedir. Birçok yol ve bu yolları birbirine bağlayan kanallardan oluşması nedeniyle iç kulağın tamamına labirent denilmektedir (10). Labirentin temel yapısına baktığımızda iç içe geçmiş iki bölümden oluşmaktadır. Labirentin dıştaki, içi perilenf sıvısıyla dolu olan kemik bölümüne kemik labirent denilmektedir (11). Kemik labirentin içinde bulunan zardan yapılmış içi endolenf sıvısıyla dolu olan bölümüne ise membranöz labirent denilmektedir (Şekil 1.). İç kulak sıvıları arasındaki elektrofizyolojik denge labirentte aksiyon potansiyelinin üretilmesinde önemlidir. Endolenf kokleada stria vaskularisten, vestibüler labirentte dark hücrelerden üretilir ve endolenfatik keseden emilmektedir (12). Perilenf sıvısı ise kandan sağlanan bir ultrafiltrattır ve ayrıca beyin

omurilik sıvısından (BOS) ductus perilenfatikus aracılığı ile gelmektedir. Perilenf sıvısı kimyasal olarak sodyum iyonundan zenginken, endolenf sıvısı potasyum iyonu yönünden daha zengindir (13). Bu nedenle perilenf ekstraselüler sıvıya, endolenf ise intraselüler sıvılara benzerdir.



Şekil 2.1. Periferik vestibüler sistem anatomik yapılarının görünümü. Kemik labirent ve membranöz labirent yapıları (14).

Kemik labirent, semisirküler kanallar (SSK), vestibül ve koklea olmak üzere üç ana bölümden oluşmaktadır.

Vestibül, kemik labirentin orta bölümü olup dış tarafında orta kulak boşluğu, ön tarafında koklea, arka tarafında SSK'ler iç tarafında da iç kulak yolunun fundusu bulunmaktadır. Ovalimsi bir şekilde olan vestibül dıştan içe doğru basıktır. Orta kulak boşluğu gibi ön, arka, üst, alt, iç ve dış olmak üzere 6 duvarı vardır. Dış (timpanik duvar), orta kulak boşluğunun iç duvarıdır. Bu duvarda stapes tabanı ile kaplı olan oval pencere (fenestra vestibüli) yer almaktadır. Kulak zarı ile alınan titreşimler kulak kemikçiklerinden geçerek burada iç kulaktaki perilenf sıvısına iletilir. İç duvarın ön bölümünde yuvarlak bir çukur bulunmaktadır. Bu çukurda membranöz labirente ait sakkül, utrikül ve duktus koklearisin başlangıç kısmı yer almaktadır. Yumuşak dokuları uzaklaştırılmış bir vestibülde

çukurlarda sinirlerin geçtiği birtakım delikcikler görülür. İç duvarın arka bölümünde, içinden duktus endolenfatikus ve bir iki venin geçtiği aquaduktus vestibülinin iç ağzı bulunur. Arka duvarda SSK'lerin açıldığı beş delik bulunur. Ön duvarında, kokleadaki skala vestibülinin girişi olan oval açıklık bulunmaktadır (11,12,15).

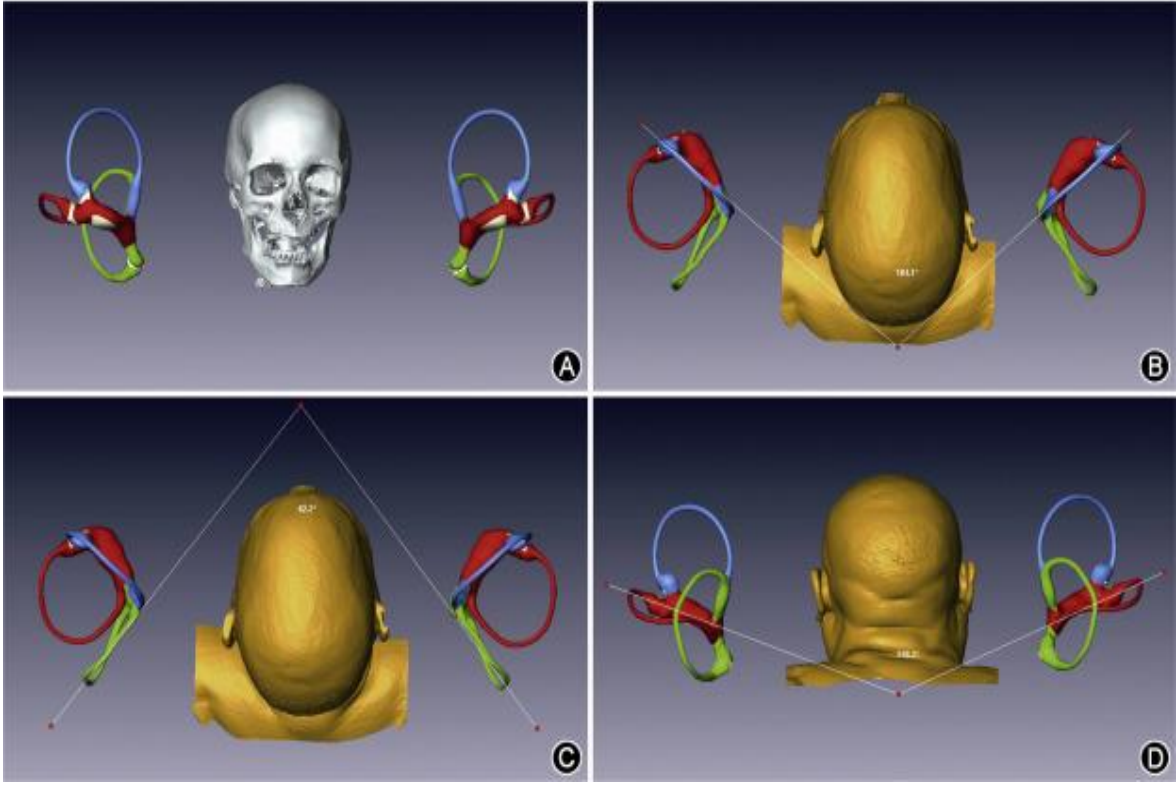
Semisirküler Kanallar, anterior (superior), posterior (inferior) ve lateral (horizontal) olmak üzere üç adet yarım daire kemik kanallarıdır (16).

Bunlar vestibülün arka üst kısmında bulunur. Farklı uzunluklarda olan bu kanallar bir dairenin 2/3'ü kadardır ve yaklaşık 240° lik bir tur yaparlar. Kanallar ortalama olarak 0.8 mm ve uçlarındaki ampulla denilen genişlikler de 1.6 mm çapındadır.

Anterior SSK, 15-20 mm uzunluğundadır. Vertikal yönde olan bu kanal karşı kulağın posterior SSK'sine hemen hemen paraleldir. Anterior SSK'nin ampullası dış ucunda bulunur ve vestibülün üst dış bölümüne açılır. Diğer ucu ise posterior SSK'nin üst ucu ile birleşerek 4 mm uzunluğundaki ortak krusu (commune crus) oluştururlar. Ortak krus, vestibülün üst iç bölümüne açılır.

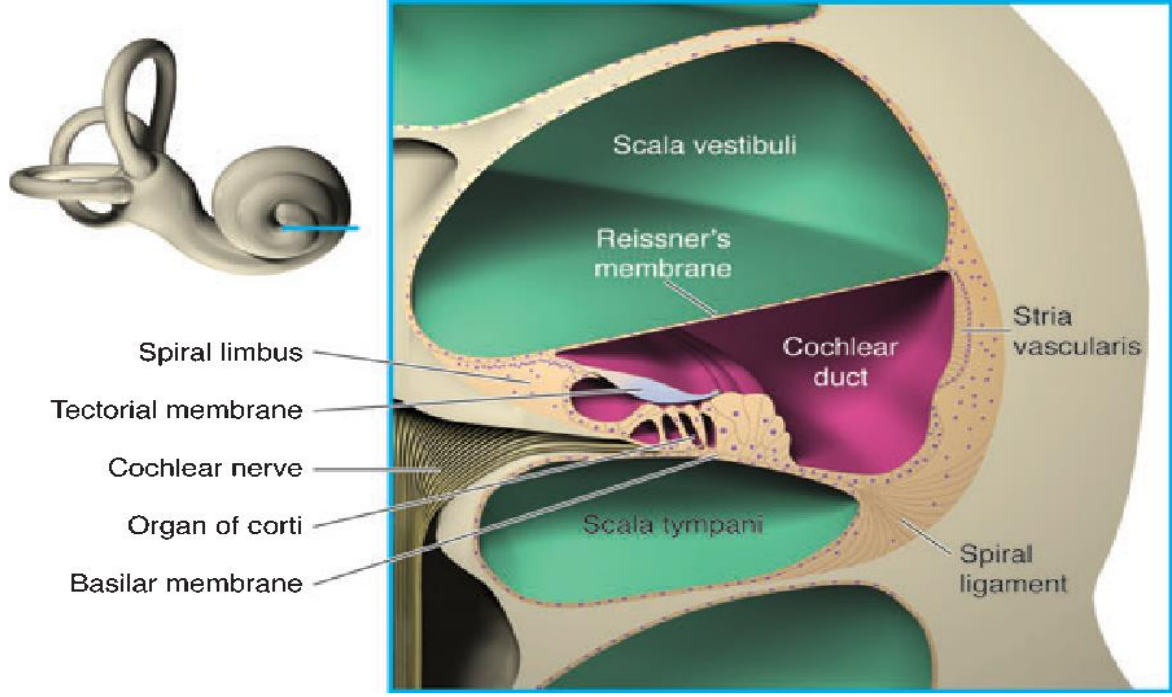
Posterior SSK, yaklaşık 18-22 mm uzunluğunda olan bu kanal anterior SSK gibi vertikal olarak bulunur. Karşı kulağın anterior SSK'sine hemen hemen paraleldir. Ampullası alt ucunda bulunur ve vestibülün arka alt kısmına açılır. Üst ucu ise ortak krusun oluşumuna katılır.

Lateral SSK, yaklaşık 12- 15 mm uzunluğunda olan bu kanal karşı kulağın lateral SSK'si ile aynı horizontal düzlemde bulunur. Bu nedenle bir SSK diğer iki kanala hemen hemen dik olarak bulunur. Lateral SSK'nin ampullası ön dış ucunda yer alır ve oval pencerenin hemen yukarısında vestibülün üst arka kısmına açılır. Horizontal düzlemde 30° lik bir açı yapar (11). (Şekil 2.2.)



Şekil 2.2. (A) MRI verilerinden çıkarılan kafatası modeliyle ilişkili klonlanmış labirentler. (B) Modele deri yüzeyinin eklenmesi ve sol anterior SSK ve sağ anterior SSK 104°'lik açısının gösterilmesi. (C) Sol posterior SSK ile sağ posterior SSK açısının 83°'lik gösterimi. (D) Sol lateral SSK ile sağ lateral SSK 155°'lik açısının gösterimi (17).

Koklea, vestibülün ön iç tarafında bulunan yaklaşık 32 mm uzunluğunda yaklaşık 2,5 dönüşlük spiral bir kanaldır. Tabanı internal akustik kanalın fundusuna oturur ve 9 mm çapında 5 mm yüksekliğindedir. Kokleanın yapısı temel olarak modiolus, kanalis spiralis koklea, lamina spiralis ossea olmak üzere 3 parçadan oluşur. Tepeden tabana doğru yapılan kesitinde ortada görülen delikli koni şeklindeki yapıya modiolus denir. Bu yapı iç duvar olarak görev yapar. İçerdiği ince kanallarda kan damarları ve VIII. sinir lifleri bulunur. Corti ganglionu da (ganglion spirale) modiolus içinde yer alır. Bunun etrafında kanalis spiralis koklea denilen yaklaşık 25-35mm uzunluğunda ve 3 mm çapında tepeye doğru gittikçe daralan boru şeklinde yapı vardır. Modiolusun dış yüzünden kanalis spiralis kokleanın içine uzanan kemik yapıya lamina spiralis ossea denir. Kanalis spiralis koklea içinde spiral şeklinde dolanır ve iç yan duvara tutunarak kanalı ikiye ayırır. Koklea içerisinde içi sıvı dolu 3 tane tüp şeklinde yapı bulunur (11,16,18).



Şekil 2.3. Kokleanın içerisindeki içi sıvı dolu yapılar (14).

Kokleadan enine kesit alındığında bu yapılar yukarıdan aşağıya doğru şöyle sıralanır: *Skala Vestibüli, Skala Media (Cochlear Duct), Skala Timpani'* dir.

Skala media ile skala vestibüli birbirinden ‘‘Reissner’s’’ membranı ile ayrılır. Skala media ile skala timpani birbirinden basilar membran ile ayrılır. Skala vestibüli ve skala timpani tepe kısmında, helikotrema adı verilen bölgede birbiriyle birleşir. Skala vestibülinin diğer ucu vestibüle açılır. Skala timpani’nin diğer ucu yuvarlak pencere ile sonlanır. Skala media ise kapalı bir uç halinde helikotremada sonlanır. Lamina spiralis ossea serbest kenarı ile kanalis spiralis koklea dış yan duvarı arasında basilar membran adı verilen zar bulunur. Basilar membran 34 mm uzunluğunda olup, apikal uçta daha geniş ve gevşek iken, bazal ucu daha dar ve serttir. Bu zar üzerinde korti organı yerleşmiştir. Skala vestibüli ve skala timpani, perilynf sıvısı ile doludur. Skala media ise, stria vaskülaris denen özel damar ağının aktivitesine bağlı olarak sentezlenip salgılanan, endolenf adı verilen bir sıvıyla doludur. Endolenf ve perilynf sıvıları birbirlerine hiçbir zaman karışmaz (Şekil 2.3.).

Korti organı, lamina basillaris’in üst yüzünde (skala mediada) yerleşen ve birçok hücreden yapılmış bir organdır. Görevi, lamina basillarisin mekanik titreşim hareketlerini nöral uyarılara çevirmektir. İç tüylü hücreler ve dış tüylü hücreler olmak üzere iki tane duyu hücreleri vardır. Bununla birlikte destek hücreleri (Claudius, Boecher, Hensen, Deiters,

Pillar) ve iç sinir hücreleri bulunur. Korti organındaki duyu hücrelerinin üstü tektoriyal membran ile ilişki içindedir. Tektoriyal membran ise lamina spiralis osseanın vestibüler kısmına tutunarak başlar, dış yana doğru uzanarak korti organının üzerini örter. Basilar membranın hareketi bu membranı da hareket ettirir. Böylece bu membranın temas ettiği korti organındaki iç tüylü ve dış tüylü hücreler de uyarılmış olur. Tüylü hücrelerin %80'ini dış tüylü hücreler geri kalanı ise iç tüylü hücrelerden oluşmaktadır. Tüylü hücrelerin temel fonksiyonu mekanik enerjinin sinir aksiyon potansiyaline çevrilmesidir (12).

Membranöz labirent, epitel yapılı, endolenf içerikli boşluk ve tüplerden oluşmuş bir sistemdir. Membranöz labirent ile kemik labirent arasında perilenf sıvısı bulunur. Membranöz labirentin içerisinde, *utrakül- sakkül- duktus semisirkularis- duktus koklearis (korti organı)- duktus endolenfatikus- duktus perilenfatikus- endolenfatik kese* mevcuttur.

Utrakül, Vestibülün iç yan duvarındadır. İç yan duvarındaki makula utrakülide denge hücreleri vardır ve N. utricularis'i oluşturur. Utrakülün arka bölümüne SSK'ler 5 delikle açılır. Utrakülün ön-iç kısmından çıkan duktus utrakülosakkularis, duktus endolenfatikusa açılır ve bu yol ile birlikte sakkül ile bağlantı kurmuş olur.

Sakkül, utrakülden daha küçük bir yapıdır ve vestibülün iç yan duvarındadır. Sakkülün iç yan kısmında makula sakküli vardır ve buradaki denge hücrelerinden N. saccularis başlar. Duktus utrakülosakkularis ile sakküle bağlanır. Duktus reuniens ile duktus koklearise bağlanır.

Duktus semisirkularis, SSK'lerin içerisinde yer alır ve kanalın 1/5'i kalınlığında, etraflarında perilenf sıvısı vardır. Her üç ampulladan N. ampullaris superior, lateralis ve posterior başlar. Daha sonra N. utricularis ve N. saccularis ile birleşip VIII. siniri oluşturur.

Duktus endolenfatikus, duktus utrakülosakkularis ile bağlantılı olarak başlar, aquaduktus vestibüli içerisinde ilerler ve endolenfatik keseye açılır.

Duktus perilenfatikus, aquaduktus koklea içerisinde yer alır. Skala timpani ile subaraknoidal boşluğu birleştirir.

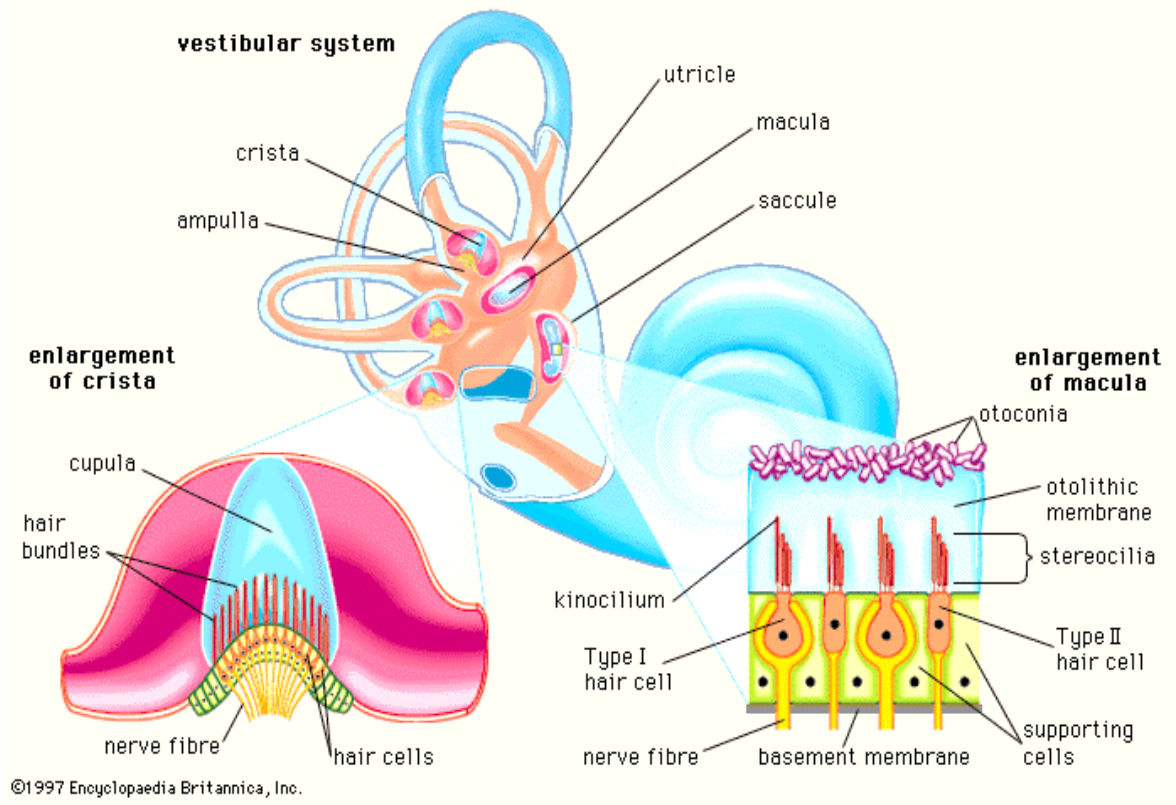
Duktus koklearis, kanalis spiralis koklea içinde yaklaşık 2,5 tur yapacak şekilde yer alır. Basiler membran ve Reissner's membranı arasındadır. Dış duvarı spiral kanalın dış yan duvarıdır ve stria vaskularis adını alır. Kokleanın apeksinde cecum kupula adını alarak sonlanır. Duktus koklearis, işitme duyusu ile diğerleri de denge duyusu ile ilgilidir (11).

2.1.1.2. Fizyoloji

Temporal kemiğin petröz parçasında yer alan, kemik labirent içerisinde birbirleriyle bağlantılı olan vestibüler uç organlar ve işitme duyusunun algılandığı koklea bulunmaktadır. Bu kemik yapının medialinde, içerisinden fasiyal (VII. kranial sinir) ve vestibülokoklear (VIII. kranial sinir) sinirlerin geçtiği internal akustik kanal bulunur. Lateralinde ise mastoid hava hücreleri, mastoid antruma açılan açıklık (aditus ad antrum) ve orta kulak boşluğu bulunur. Kemik labirentin içerisinde zardan yapılmış olan içerisi endolenfatik sıvı ile dolu olan bölümüne ise membranöz labirent denilmektedir. Membranöz labirent ile kemik labirent arasında perilenfatik sıvı mevcuttur. Destekleyici konnektif doku kan damarları kemik labirent periosteumu ve membranöz labirent arasındadır (19). Kemik labirent üç kısımdan oluşmaktadır. Anteriorda koklea, posteriorda semisirküler kanallar (SSK) ve bu ikisinin ortasında vestibül yer alır. İç kulağın anterior ve posterior kısımları arasındaki bağlantıyı sağlayan bir boşluk olan vestibül lateral duvardaki oval pencere yoluyla aynı zamanda iç kulağın ortak kulak ile bağlantısını sağlamaktadır. Vestibüler uç organlardan utrikül ve sakkülde aynı zamanda vestibül de yer almaktadır. Vestibülün posteriorunda da anterior, posterior ve lateral olmak üzere üçü de birbirlerine yaklaşık olarak dik açılarla yerleşmiş SSK'ler bulunur. Anatomik olarak kafa tam karşıya doğru bakar pozisyonda iken, lateral SSK'ler yatay düzlemle yukarıya doğru 25-30 derece açı yapacak şekilde yerleşmiştir. Anterior SSK'ler dikey düzlemde öne ve dışa doğru 45 derece açı yapacak şekilde karşı tarafın posterior SSK'sine paralel konuma gelirken, posterior SSK'ler ise geriye ve dışa doğru 45 derece açı yapacak şekilde karşı tarafın anterior SSK'sine paralel konumda yerleşmişlerdir. Anterior ve posterior SSK'lerin arka bacakları birbirleriyle birleşerek, lateral SSK'lerinde arka bacakları bağımsız olarak vestibüle açılmaktadır. SSK'lerin herbirinin ön ucunda ise ampulla adı verilen genişlikler bulunmaktadır. SSK'lerin ampullalarının bulunduğu ön bacaklarda vestibüle açılırlar. Vestibüler uç organlar esas olarak kemik labirentinde içerisinde bulunduğu zarımsı yapıda olan membranöz labirent tarafından oluşturulur. Membranöz labirentin vestibülün içinde yer alan üst-arka kısmında

birbirine bađlı olan utrikül ve sakkül adında kese řeklinde yapılar bulunur. Membranöz labirentin, kemik SSK'ler içindeki kısımları da "semisirküler duktus" olarak isimlendirilir. Membranöz labirentin içi "endolenf" potasyum iyonundan zengin, membranöz labirent ile kemik labirent arası ise "perilenf" adı verilen sodyum iyonundan zengin olan farklı sıvılar ile doludur.

Kokleaki tüylü reseptör hücreler gibi vestibüler duyunun algılandığı vestibüler reseptör hücrelerde tüylü hücrelerdir. Her bir tüylü hücrede, hücrenin apikal ucundan kaynaklanan yaklaşık 20-200 arası stereosilyum adı verilen küçük tüycükler ve 1 adet kinosilyum adı verilen tüy bulunur (19,20,21). Tüm hücrelerde bu tüyler kinosilyum her zaman en kenarda yer alacak şekilde ve kinosilyumun olduğu kenardan da uzundan kısaya doğru stereosilyumlar özel bir dizilimle yerleşirler. Stereosilyumların tepesinde bulunan çok ince ipliksi bağlantılar sayesinde stereosilyumlar birbirlerine ve en uzun olanı da kinosilyuma bağlanır (Şekil 2.4.). Bu ince ipliksi bağlantılar sayesinde eş uyumlu hareket ederler. Stereosilyumların tek bir hareket yönü vardır ve sadece kinosilyuma doğru eğilebilirler. Bu hareket sayesinde ipliksi bağlantılar stereosilyumları hücre gövdesinden dışa doğru uzaklaştırır ve stereosilyumların tabanına doğru hücre zarında bulunan iyon kanallarının açılmasına neden olur. Açılan bu kanallardan pozitif yüklü iyon geçişi gerçekleşir. Hücre içi, etraftaki endolenfatik sıvıdan gelen pozitif yüklü iyonlarla dolar uyarılmayı sağlayan (eksitatör) bir sinir uyarım potansiyeli oluşturarak reseptör hücre membranı depolarize olur. Tam ters yönde bir eğilme olursa ipliksi bağlantılar gevşer, iyon kanalları kapanır ve uyarılmayı önleyici (inhibitör) potansiyel oluşturarak reseptör hücre membranı hiperpolarize olur (17,22,23,24).

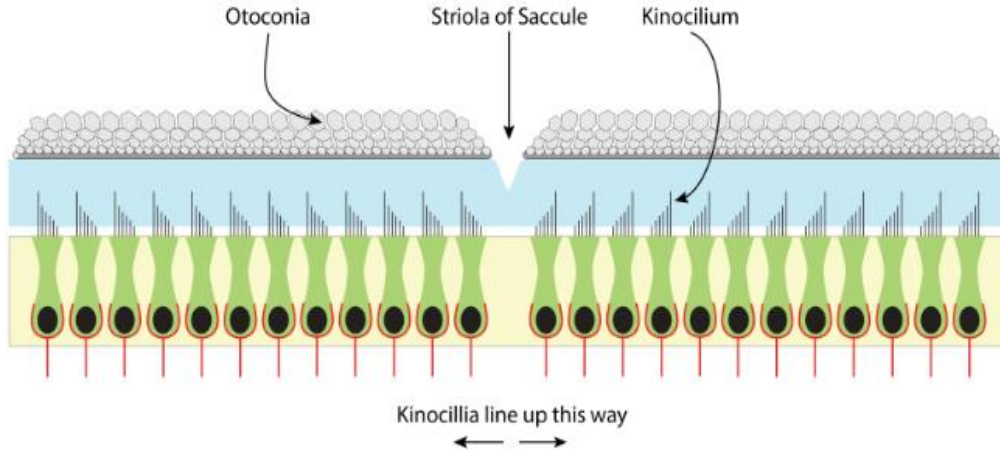


Şekil 2.4. Vestibüler reseptör hücre yapısı. Solda Tip I – sağda Tip II tüylü hücre yapısı, stereosilyumlar ve kinosilyum gösterimi (17).

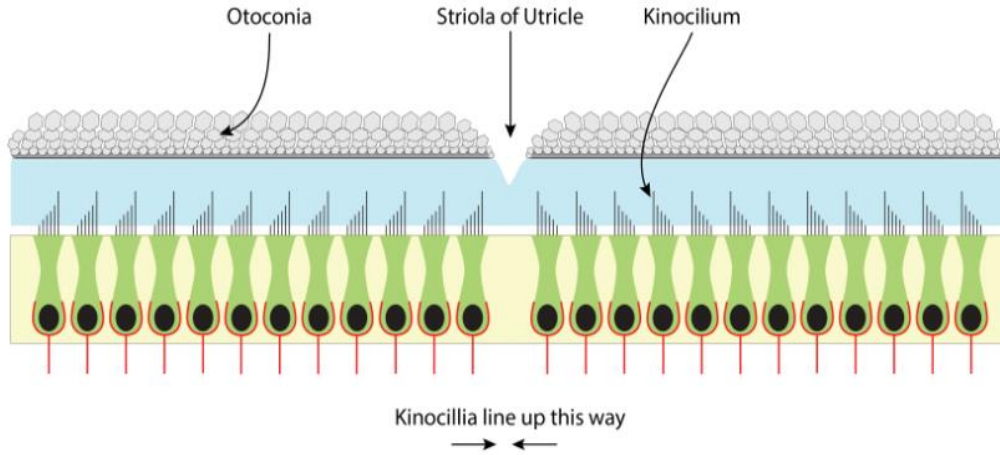
Tüylü hücrelerin kenar ve taban kısımlarında vestibüler siniri meydana getiren sinir liflerinin duysal uçları mevcuttur. Tüylü hücrelerdeki uyarımlar bu sinir uçları ile merkezi sinir sistemine iletilir (23,25). Kafanın boşluktaki konumu her değiştiğinde ve bu nedenle stereosilyumlar her eğildiğinde uyarı hızında değişiklik olur, bu değişiklikler beyne iletilir ve konum değişikliği hissedilmektedir. Vestibüler labirentte birbirinden farklı iki tipte tüylü hücre tanımlanmıştır. Tüm vestibüler uç organlarda, her iki tipteki hücrelerden de bulunur. Tip I tüylü hücreler kadeh şeklindeki, Tip II tüylü hücreler daha düz ve silindirik yapıdadır. Tip I tüylü hücreler morfolojik olarak daha büyük ve düzensiz ateşlenme özelliği bulunan sinir uçlarına sahipken; Tip II hücrelerde düzenli ateşlenme özelliğine sahip daha küçük sinir uçları bulunur (26,27). Bu hücrelerin yerleşim özellikleri farklılık göstermektedir. SSK'lerde bulunan ampullanın içerisinde bulunan özelleşmiş vestibüler duyu epiteline “krista (crista) ampullaris” denen kabarık bir yapı, sakkül ve utrikülde bulunan özelleşmiş vestibüler duyu epiteline ise “maküla (macula)” adı verilir. Kristaların kabarık tepe bölgelerinde daha çok Tip I vestibüler duyu hücreleri bulunurken kenarlarına doğru daha çok Tip II vestibüler duyu hücreleri yerleşir (Şekil 2.4.). (25,28). Krista

ampullarisin üst kısmını jelatinöz bir yapıda olan kupula kaplar. Buradaki vestibüler duyu hücrelerinin tüyleri kupulanın içine doğru uzanır. Endolenfatik sıvının semisirküler duktuslar ve ampulla içinde hareket etmesi kupulayı da oynatır. Kupulanın bu hareketide, içinde gömülü halde bulunan vestibüler reseptör hücrelerin tüylerini hareket ettirir. Tüylerin hareketi ile SSK'ye ve endolenf akımının yönüne göre eksitatör veya inhibitör uyarı meydana gelir (22,23). Bir tarafın SSK'sinde uyarım artışı olursa karşı kulaktaki eşlenik SSK'de uyarımda azalma meydana gelir. Lateral SSK'sinin kristalarındaki tüylü hücrelerin kinosilyumları utriküle yakın yerleşmiştir. Bu nedenle lateral SSK'lerde ampullopetal (ampullaya doğru) bir endolenf akımı olursa eksitasyon gerçekleşir. Anterior ve posterior SSK'lerin kristalarında ise kinosilyumlar utrikülden uzağa yerleşmiştir. Bu nedenle anterior ve posterior SSK'lerde ampullaya doğru bir akım gerçekleşirse uyarımda azalma yani inhibisyon görülür. Kısaca SSK'lerdeki tüylü hücreler bu şekilde açılma hareket değişikliklerini algılayarak vestibüler sinir yoluyla merkezi sinir sistemine iletilirler.

Utrikül ve sakküldeki tüylü hücrelerin yerleşim yerleri ve mekanizmaları SSK'lerdeki tüylü hücrelerden farklıdır. Her utrikül ve sakkülün iç yüzünde kalınlaşmış maküla olarak adlandırılan küçük duyu alanı yer alır. Maküla çok sayıda tüylü hücreden ve bunların üzerini örten jelatinöz bir tabakadan oluşur. Bu jelatinöz tabakayada gömülü halde bulunan çok sayıda otolit adı verilen kalsiyum karbonat kristalleri mevcuttur. Makülaların yapısında otolitler bulunduğu için utriküle ve sakküle otolitik organda denmektedir. Buradaki tüylü hücrelerin stereosilyumları ve kinosilyumları jelatinöz tabakanın içine doğru uzanır. Buradaki jelatinöz tabakanın otolitleri destekleyen dış kısmı daha yoğun iken stereosilyumları ve kinosilyumları örten iç kısmı daha elastik yapılıdır. Her makülada tüylü hücreler farklı yöne bakacak şekilde yerleşmiştir. Sakküler makülada tüylü hücreler kinosilyumları orta hattın (strioladan) uzağa doğru bakacak şekilde yerleşir (Şekil 2.5.). Utriküler makülada tüylü hücre kinosilyumları striolaya yakın olacak şekilde yerleşmişlerdir (Şekil 2.6.). Striola civarında daha çok Tip I vestibüler duyu hücreleri bulunurken, strioladan uzaklaştıkça daha çok Tip II vestibüler duyu hücreleri görülür. Striolaya yakın yerleşen otolitler dejenerasyona karşı daha hassastır (22,23,29). Utrikülün makülası, utrikülün inferior yüzünde yatay düzlemde yerleşirken sakkülün makülası ise dikey düzlemde bulunur.



Şekil 2.5. Sakküler makülada tüylü hücre kinosilyumları orta hattan (strioladan) uzağa doğru bakacak şekilde yerleşir (30).



Şekil 2.6. Utriküler makülada tüylü hücre kinosilyumları striolaya yakın olacak şekilde yerleşir (30).

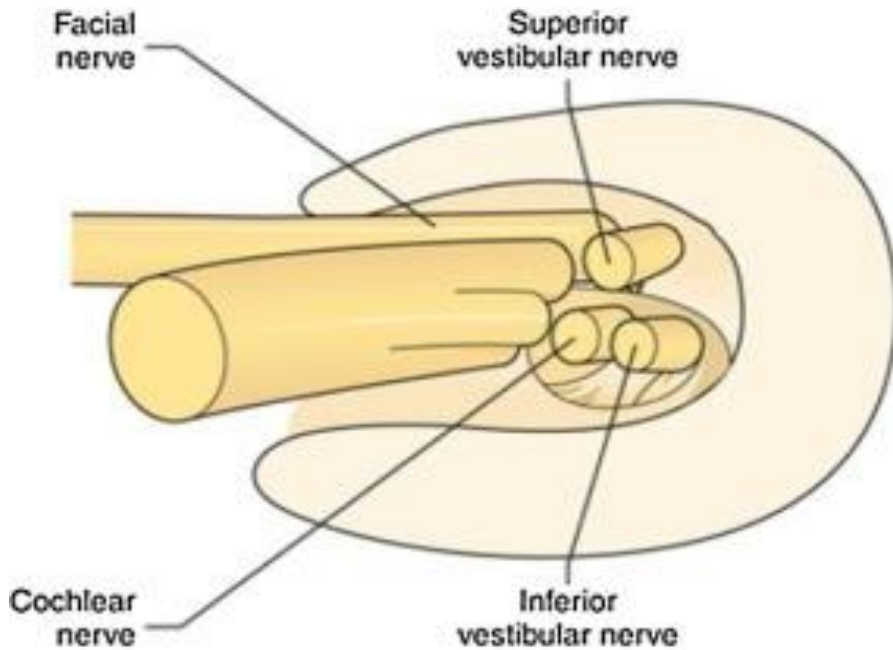
Yer çekiminin olduğu her ortamda kafanın her konumu için makülalardaki tüylü hücrelerin bu yerleşim özelliği nedeniyle farklı çeşitte uyarılar ortaya çıkar. Makülaların şekil ve konumu sayesinde tüm yönlerdeki doğrusal hareketleri algılamamız sağlar. Tüylü hücrelerden çıkan uyarılar, bu hücrelerin etrafındaki sinir uçları tarafından algılanır. Sinir uçları bir araya gelerek sinir liflerini oluşturur. Anterior ve lateral SSK ampulları ile utrikül makülasından kaynaklanan sinir lifleri superior vestibüler siniri meydana getirirler. Posterior SSK ampullası ile sakkül makülasından kaynaklanan sinir lifleri ise birleşerek inferior vestibüler siniri oluştururlar. Superior ve inferior vestibüler sinirler, kokleadan gelen koklear

sinir ile birlikte vestibülokoklear siniri yani “VIII. kranial sinir”, “işitme ve denge siniri” meydana getirirler.

2.1.2. Santral vestibüler sistem

2.1.2.1. Anatomi

VIII.kranial sinir, denge ile ilişkili olan superior ve inferior vestibüler sinirlerden ve işitme ile ilişkili olan kokleadan gelen koklear sinirden oluşmaktadır. Vestibülokoklear sinir, fasiyal sinirle birlikte internal akustik kanal (İAK) içinden geçerek vestibüler çekirdeklere ulaşır. İAK içerisinde, superior vestibüler sinir arka-üstte, inferior vestibüler sinir arka-altta, koklear sinir ön-altta, fasiyal sinir ise ön-üstte bulunur (Şekil 2.7.).

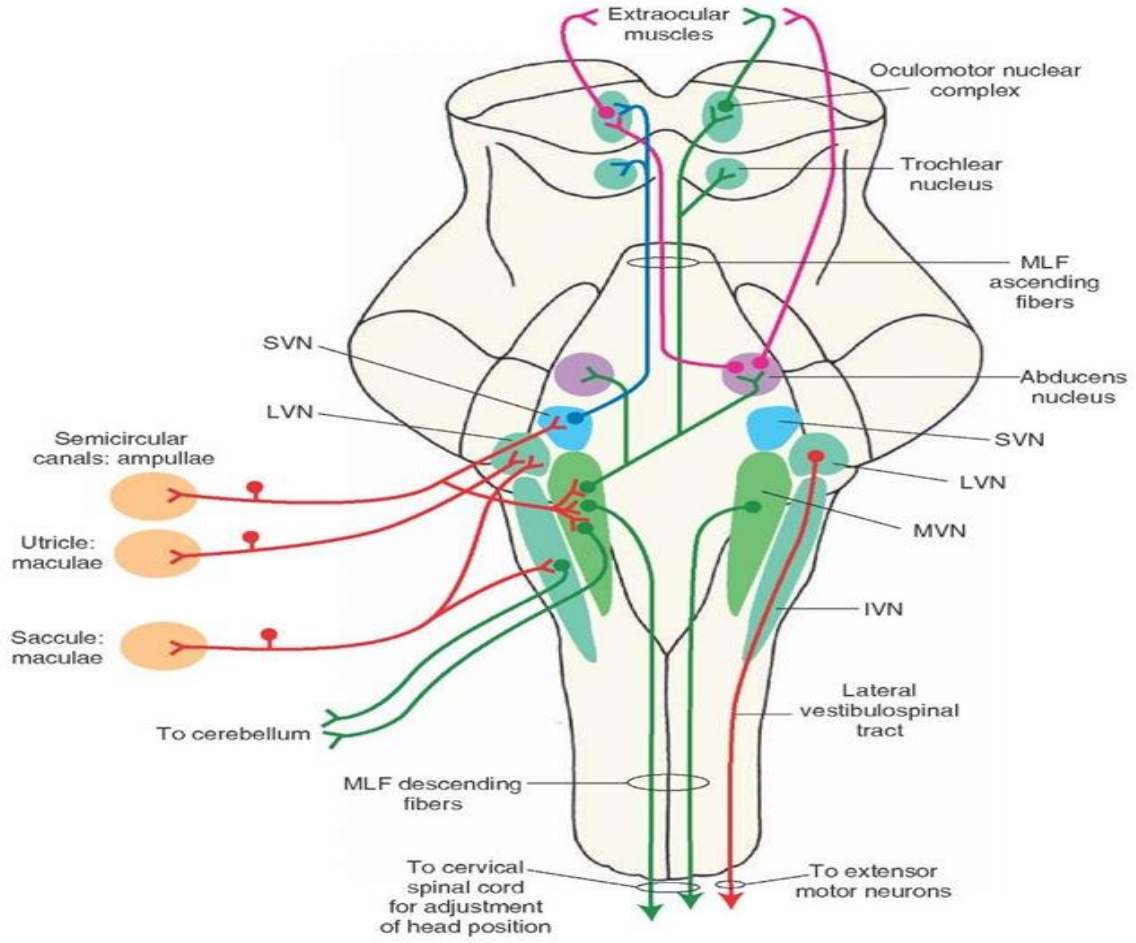


Şekil 2.7. Sağ internal akustik kanalın enine kesit görünümü (31).

Vestibüler sinir, VIII. sinirin posterior yarısında bulunur ve yaklaşık olarak 20.000 liften oluşmaktadır. Vestibüler sinir meatus akustikus internus arka yarısını kaplar. Vestibüler nöronlar bipolar nöronlardır. Vestibüler nöronların distal uçları tüylü hücrelerin etrafında, gövdeleri ise vestibüler ganglionda yani skarpa (scarpa) ganglionunda organize olmuşlardır. Buradan iki ana demet şeklinde çıkar. Bunlar; superior vestibüler sinir dalı, anterior ve lateral SSK'lerden, utrikül ve sakkülün bir kısmından lifler alır. İnfierior

vestibüler sinir dalı ise posterior SSK ve sakkül ile bağlantılıdır (12). Vestibüler sinir, vestibüler çekirdeklere girerken SSK'lerden gelen sinir lifleri sinirin rostral yarısında, sakkülden ve utrikülden gelen sinir lifleri ise kaudal yarısında kalır. Nöronların diğer uçları ise, vestibüler çekirdekler ve serebelluma uzanır. Vestibüler sinir liflerinin çoğu beyin sapında vestibüler çekirdeklerde sonlanır. Bazı lifler ise, sinaps yapmadan direkt olarak beyin sapındaki retiküler çekirdeklere ve serebellumun fastigial, uvular ve flokülodüler lob çekirdeklerine giderler. Vestibüler çekirdeklerde sonlanan lifler, yine serebellum, vestibülospinal traktus, medial longitudinal fasikulus ve özellikle retiküler çekirdekler olmak üzere beynin diğer bölgelerine giden nöronlarla sinaps yaparlar. Bu bağlantılar sayesinde baş, boyun, göz hareketleri ile kas tonusunun düzeni ve dengede kalma sağlanır (2,32,33,34).

Vestibüler çekirdekler, labirentten gelen uyarıların ana işlem noktasıdır. Vestibüler çekirdekler beyin sapında, yaklaşık olarak medulla ile pons arasında yerleşirler. Lateral (Deiters), Superior (Bechterew), Medial (Schwalbe) ve Inferior (Rollei) olmak üzere 4 adet vestibüler çekirdek bulunur. Superior vestibüler çekirdek 4. ventrikülün rostral tabanına yerleşir (11,18,32). Superior vestibüler çekirdek, SSK'lerden kaynaklanan vestibülo-oküler refleks (VOR) için ana yönlendirme çekirdeğidir. Esas olarak SSK'lerin kristalarından gelen lifleri alır, efferentleri ise her iki tarafta medial longitudinal fasikulus ve oküler motor çekirdeklere gider. Serebelluma giden efferentleri de bulunur. Medial vestibüler çekirdek, vestibüler çekirdeklerin en büyüğüdür; superior vestibüler çekirdeğin hemen kaudalinde bulunur. Medial vestibüler çekirdek, VOR için önemli SSK girdilerini alır; bunun yanında kas tonusunu düzenlemek için vestibülospinal traktusa vestibüler sinyalleri yönlendirir. Inferior vestibüler çekirdek, lateral vestibüler çekirdeğin kaudalinde yer alır ve geniş bir afferent sinir ağına sahiptir. Inferior vestibüler çekirdeğin aynı zamanda serebellum, spinal kord ve diğer vestibüler çekirdeklere efferentleri bulunur (18,32). Lateral vestibüler çekirdek, ventral yüzünde utrikülden gelen, dorsal yüzünde ise serebellumdan gelen bilgileri alır. Serebellumdan gelen bilgiler, serebellar korteksten, ipsilateral anterior vermisten, fastigial çekirdekten, flokülodüler lob ve paraflokkulustan kaynaklanır (12). Lateral vestibüler çekirdekten çıkan ana efferentler, aşağı doğru uzanarak lateral vestibülospinal traktusu oluşturur (22,32,34). Vestibüler çekirdeklere gelen afferentlerin çoğu, serebellumdan gelir. Bunu, vestibüler sinir ve spinal kordtan gelen primer vestibüler afferentler izler.



Şekil 2.8. Santral vestibüler yollar. IVN: İnfierior vestibüler nükleus. MVN: Medial vestibüler nükleus. LVN: Lateral vestibüler nükleus. SVN: Santral vestibüler nükleus. MLF: Medial longitudinal fasikulus (35).

Serebellum çoğu hızlı vücut hareketi için olduğu gibi dengeyi sağlamada da bir öngörücü organ gibi çalışır. Serebellumun flokülodüler lobları özellikle SSK'lerden gelen dinamik denge uyarıları ile ilişkilidir. Bu lobların hasarı, SSK'nin hasarı ile gelişen belirtilerin neredeyse aynısına yol açar. flokülodüler lobların ya da SSK'lerin zarar görmesi, hareket yönünün hızlı değişikliklerinde dinamik dengenin bozulmasına, ancak statik durumlarda dengenin çok fazla etkilenmemesine neden olur. Serebellumun uvulasının ise statik dengede önemli rol oynadığı düşünülmektedir (11,36). Kısaca vestibüler çekirdeklerin başın her iki tarafından alınan dengeye ilgili duyuşal bilgileri entegre etme, serebelluma bilgi iletimi, kortekse bilgi iletimi ve beyin sapındaki motor çekirdeklere ve omuriliğe komut gönderme gibi görevleri vardır. Vestibüler yollar ise vestibülo-oküler yol, vestibülo-spinal yol ve vestibülo-serebellar yollardan oluşur.

2.1.2.2. Fizyoloji

Santral vestibüler sistemin çıktıları, üç önemli refleks olan vestibülo-oküler refleks (VOR), vestibülo-kolik refleks (VKR) ve vestibülo-spinal refleks (VSR) aktive etmek için oküler kaslara ve spinal korda gider. VOR, baş hareket halindeyken bakışın netleşmesini sağlayan göz hareketleri oluşturur. VKR, başı stabilize etmek için boyun kas sisteminin üzerine etki eder. VSR, kafa ve duruş stabilitesini korumak ve böylece düşmeleri önlemek için telafi edici vücut hareketi oluşturur. VOR, VKR ve VSR'nin performansı, santral sinir sistemi tarafından izlenir, serebellum tarafından gerektiği gibi yeniden ayarlanır ve kortikal süreçlerle desteklenir.

Vestibüler çekirdekler: 4 tane çekirdeklere ek olarak, motor refleks arklarıyla ilişkili olan ek hücre toplulukları da bulunur. Vestibüler çekirdekler primer girdilerini VIII. kranial sinirin vestibüler bölümünden çoklu sinir lifleri ile alırlar. Vestibüler nükleuslar primer vestibüler sinyallere ek olarak görsel ve proprioseptif afferent bilgileri de alır. Bu nöron gruplarının çoğunluğu bulbusda, bir kısmı da ponsda yer alır. Vestibüler nükleuslar ayrıca hareket algısı için serebral kortekse ve postüral değişiklikleri kompanse edici göz ve baş hareketlerini koordine etmek için de serebellar yollara projeksiyonlar gönderir. Her iki labirentten gelen vestibüler sinyaller nükleusta diğer sensöriyel sistemlerden gelen sinyallerle etkileşir. Vestibüler nükleustaki az sayıda nöronun direkt vestibüler bağlantıları vardır. Vestibüler sinirin intertisiyel nükleusu dışında birçok nöron servikal bölge, serebellum, retiküler formasyon, spinal kord ve kontralateral vestibüler nükleus gibi farklı bölgelerden afferentler alır. Vestibüler nükleustan efferent sinyaller bu farklı sistemlerin etkileşmesi ile ortaya çıkar (11,18,32).

VOR'un efektör organları ekstraoküler kaslardır, vestibülospinal refleksinki ise yerçekimine karşı koyan kaslardır. Bunlar ekstansör boyun kasları, gövde ve ekstremitelerdir. VOR, vestibüler reseptörlerin uç nöron bağlantısı, vestibüler nükleustaki ikincil nöronlar ve oküler kas motor nöronları tarafından oluşturulur. Bu sinyalleri taşıyan major yolak medial longitudinal fasikulustur. Ayrıca vestibüler nükleustan üst beyinsapı ve talamusa otolit sinyali taşıyan başka çıkan yollar da tanımlanmıştır. Bunun yanında otolit sinyallerin oküler motor nöronlara ulaşma yolu tam olarak bilinmemektedir.

Vestibülospinal yollar: Sekonder vestibüler nöronlar lateral vestibülospinal trakt, medial vestibülospinal trakt ve retikülospinal trakt olmak üzere üç büyük yol mevcuttur. İlk ikisi vestibüler nükleustan direkt olarak, üçüncüsü ise vestibüler uyarımla etkilenen retiküler formasyon nöronlarından ortaya çıkarlar. Serebellum bu yollarla bağlantı içerisindedir (11,19).

Lateral vestibülospinal trakt (LVST): Lateral vestibüler spinal traktın büyük bir bölümünün lateral vestibüler nükleustaki nöronlardan kaynaklandığı kabul edilir. Spinal korda, lifler ipsilateral lateral funikulusun ventral yarısı ve ventral funikulusun lateral bölümünde seyreder. LVST spinal kord boyunca seyreder ve kontralateral uzanan liflere de sahiptir. Lateral nükleusta elektrik uyarımla vestibülospinal liflerin uyarılması ekstansör motor nöronlarda monosinaptik ekstansiyona, fleksör motor nöronlarda disinaptik inhibisyona neden olur.

Medial vestibülospinal trakt (MVST): Medial vestibülospinal trakt lifleri medial vestibüler nükleuslarından köken alır ve spinal korda inen medial longitudinal fasikulusten (MLF) girer. Lifleri ventral funikulusta orta torasik seviyeye kadar uzanır. MVST boyun refleksleri ve VOR'un etkileşiminde önemli rol oynar. İnen MLF'nin uyarılması ile fleksör ve ekstansör servikal motor nöronlardan intraselüler olarak uzun latensli inhibitör ve eksitatör postsinaptik potansiyeller kaydedilir.

Retikülospinal trakt: Bulber retiküler formasyon nöronlarından köken alır. Uzun inen spinal projeksiyonların bölgesi olan pontomedüller retiküler formasyonun uyarılması, ekstansör ve fleksör motor nöronların inhibisyonuna neden olur. Vestibüler nükleus retiküler formasyona lifler gönderen pek çok yapıdan biridir. Dört ana vestibüler çekirdeğin aksonal dalları ve kollateralleri pontomedüller retiküler formasyona dağılır.

Serebellar-vestibülospinal yollar: Serebellar vermis ve fastigial nükleus sekonder vestibüler nöronlardan, spinal kord ve pontomedüller retiküler formasyondan inputlar alır. Sonuç olarak hareket ve dengenin devamlılığını sürdürmek ve korumak için vestibüler, retiküler, serebellar fonksiyonlar birbirine sıkı sıkıya bağlıdır (37,38).

2.1.3. Vestibüler refleksler

2.1.3.1. Vestibülo-oküler refleks

Vestibülo-oküler refleks, baş hareketleri sırasında gözlerin stabilizasyonunu ve görsel uyarının fovea üzerine düşmesini sağlayan refleks olup görme alanını sabit tutmayı amaçlar. Baş hareketinin tersi yönde ve yaklaşık olarak aynı hızda gözlerin hareket etmesini sağlar. Refleks arkı, SSK'lerde oluşan stimulusun ekstraoküler kaslara ulaşmasıyla sağlanır. Bu bağlantı SSK'lerin yanı sıra utrikül ve sakkülde de yer almaktadır. Vestibüler nükleus okulomotor nükleusa direk ve indirekt olacak şekilde iki yoldan bağlantılıdır. Vestibülo-oküler refleksin meydana gelişinde, vestibüler sinir (primer vestibüler afferent nöron), sekonder vestibüler nöron (vestibüler çekirdeklerle göz motor çekirdekleri arasındaki bağlantılar), motor nöron (göz motor çekirdeklerinden göz kaslarına giden lifler) görev alır. Genellikle eksitator impulsar kontralateral MLF, inhibitör impulsar ise ipsilateral MLF aracılığı ile taşınır. Göz ve baş hareketleri ile endolenf hareketlerinin meydana geldiği kanal arasındaki ilişki ortaya konmuştur (39).

Ewald'ın Kanunları: 1992 yılında Ewald tarafından baş, göz hareketleri ve endolenf hareketinin meydana geldiği kanal düzlemi arasında ilişki tanımlanmıştır. Bu nedenle 3 kanun ortaya çıkarmıştır. Bunlar;

1) Flouren'in kanununa benzer: Herhangi bir SSK'nin uyarılması sonucu ortaya çıkan göz hareketleri, o kanalın düzleminde ve endolenf akımı yönündedir.

2) Lateral SSK'ler için ampulopedal (ampulaya doğru) akım, ampulofugal (ampuladan uzağa) akıma göre daha şiddetli yanıt oluşturur.

3) Anterior ve posterior SSK'lerde ampulofugal endolenf akımı, ampulopedal akıma göre daha şiddetli yanıt oluşturur (29).

Bu sebeple vestibülo-oküler refleks uyarının açısız ve doğrusal olmasına göre veya hareketin kaynaklandığı kanala göre ifade edilir.

2.1.3.2. Kanal-oküler refleks

Kanal-oküler refleks SSK'lerin ampullasının uyarılması ile meydana gelir. Flouren kanuna göre hangi SSK uyarılırsa o kanal düzleminde kas kontraksiyonu meydana gelir ve gözler o kanalın düzleminde hareket eder (19).

Horizontal VOR; direkt eksitator projeksiyonu lateral SSK, medial vestibüler çekirdek, assenden vestibüler trakt, MLF ve ipsilateral medial rektus kas yolunu izler. Bir diğer direkt eksitator yol ise kontralateral abduzens çekirdeğe ve lateral oküler kasa gider. Bu yol nedeniyle kısaca lateral SSK'de uyarı artışı olduğunda, sinyaller ipsilateral medial vestibüler çekirdeğe burdan da ipsilateral okülomotor çekirdeğe ve kontralateral abduzens çekirdeğe gider. Sonuç olarak, ipsilateral medial rektus ve kontralateral lateral rektus kasılarak gözler karşı tarafa doğru konjuge hareket eder.

Anterior VOR; anterior SSK'de uyarı artışı olduğunda sinyaller ipsilateral superior vestibüler çekirdeğe burdan da kontralateral okülomotor çekirdeğe gider. Sonuç olarak, ipsilateral superior rektus kası ile kontralateral inferior oblik kası kasılarak gözler yukarı ve karşı tarafa doğru torsiyonel şekilde döner.

Posterior VOR; posterior SSK'de uyarı artışı olduğunda, sinyaller ipsilateral medial vestibüler çekirdeğe, buradan da kontralateral trochlear çekirdeğe ve kontralateral okülomotor çekirdeğe gider. Sonuç olarak, ipsilateral superior oblik kası ile kontralateral inferior rektus kasları kasılır ve gözler aşağı ve karşı tarafa doğru torsiyonel şekilde döner (33,40).

2.1.3.3. Otolit-oküler refleks

Otolit-oküler refleks otolit organ kaynaklıdır. Maküladaki tüylü hücrelerin farklı yönlerdeki dizilişi, kristadakilere farklı olduğu için otolit organ kaynaklı oküler refleks cevapları, SSK kaynaklı oküler refleks cevaplarına göre daha karmaşıktır. Sakküler ve utriküler uyarılar görel olarak küçük vertikal göz hareketlerine neden olabilir ve otolit-oküler refleks gözlerin aynı düzlemde hizalamasını sağlamaktadır. Bu nedenle otolit-oküler refleksler bakış stabilizasyonunun sağlanmasında önemli görev almaktadır (11,12,39).

2.1.3.4. Vestibülo-spinal refleks

Vestibülo-spinal refleks, özellikle yerçekimine karşı koyan kasların kasılmalarının ayarlanması ve hareket esnasında dengenin korunmasından sorumludur. Yerçekimine karşı koyan kaslara giden eksitator uyarılar, ipsilateral lateral vestibüler çekirdekten (Deiter's çekirdeği) çıkan lateral vestibülospinal yol (LVST) ile taşınır. Her bir taraftaki medial vestibüler çekirdekten çıkan bir medial vestibülospinal yol (MVST) da bulunur. Bu iki yol aynı zamanda ventral funikulustan ve MLF'den lifler alarak baş, boyun, gövde ve ekstremitelere kaslarına uyarılar gönderir (12). Retiküler çekirdeklerden çıkan uyarılar ise retikülospinal traktus yoluyla spinal korda iletilir. Vestibülokolik refleks yolu, sakkülden kaynaklanan geçici inhibitör sinyalleri ipsilateral boyun kaslarına taşır (12,41).

2.1.3.5. Vestibülo-kolik refleks

Vestibülo-ökuler refleksin analogu olan VKR'nin fonksiyonu başın beklenmeyen hareketinde, başın uzaydaki konumunu korumaktır. VOR ve VKR ökuler stabiliteyi sağlamak için sinerjistik çalışırlar. Horizontal VKR sadece horizontal SSK'ye bağlıdır, vertikal plandaki rotasyon hareketleri ise SSK'leri ve otolitik organları beraber aktive eder. Vestibüler sinir ve boyun motor nöronları arasında bilateral disinaptik bağlantılar vardır. SSK'lerin doğal aktivasyonu için beklenen refleks hareket cevabı, ampuller sinir dalları ve dorsal boyun motor nöronları arasındaki disinaptik aktivasyon ve inhibisyon bağlantılarıyla sağlanır. Vestibülo-ökuler refleks belli sayıda agonist ve antagonist kası kontrol eder, oysa VKR çok sayıda boyun kasını kontrol etmek zorundadır.

Vestibüler organlarda oluşan uyarılar, vestibülokolik, vestibülospinal ve retikülospinal traktuslar yoluyla aşağı spinal korda doğru gider. Bu refleksler, postür değişimleri sırasında dengenin devamını sağlarlar. Spinal korda giden bilgiler, yerçekimine karşı çalışan vücuttaki birçok kasın kasılma gevşeme düzenini sağlamada ve dengenin otomatik olarak korunmasında etkili olur (42).

2.1.4. Denge ve nistagmus

2.1.4.1. Denge

Denge, Türk Dil Kurumu sözlüğünde ‘bir nesnenin veya insanın devrilmeden durma hali’ olarak tanımlanmıştır (3). Denge fonksiyonu, insan vücudunda üç farklı duyuşal afferent sistemin (vestibüler, görsel ve proprioseptif) uyumlu çalışması ile sağlanan, baş hareketleri sırasında bakışın sabitlenmesi ve yerçekimine karşı vücut pozisyonunun korunabilmesini sağlayan motor yanıtlardan oluşur. Dengenin sağlanabilmesi için vestibüler, görsel ve proprioseptif sistemlerden gelen uyarıların santral vestibüler yollara ulaşarak işlenmesi (yorumlama, adaptasyon ve kompensasyon) ve burada oluşan eferent uyarıların ilgili merkezlere en uygun sürede gönderilmesi ile gerçekleşir. Organizmanın lokomotor sisteminin statik ve dinamik olarak uyum içinde çalışmasıdır. Yüksek omurgalılarda santral sinir sistemi tarafından ve refleksif olarak sağlanır (6).

2.1.4.2. Nistagmus

Vestibüler sistem ile görme sistemi arasında çok yakın ve önemli bağlantılar mevcuttur. Bakılan nesnelerin görüntülerinin retina üzerinde sabitlenmesi ve baş hareketleri sırasında görme düzleminin sabit tutulması, vestibüler sistemin önemli bir görevi olan vestibülo-oküler refleks yoluyla sağlanır. Vestibüler sistem bozukluklarında göz hareketleri yeterince kontrol edilemez; gözler baş hareketlerinin yönü ve hızına uyum sağlayamayacağı için bakış sabitlenemez ve görme bozulur. Her iki kulaktaki uç organlar merkezi sinir sistemine denge ve konumla ilgili uyarı iletirler. Sağlıklı bir bireyde her iki taraftan gelen uyarılar simetriktir ve bir denge söz konusudur. Bir taraftaki vestibüler uç organları ya da siniri etkileyen herhangi bir bozukluk sonucu o taraftan gelen uyarılar azalır ve karşı taraftan gelen uyarılarda artış gözlenir. Her iki taraftan gelen bu uyarılardaki asimetri sonucu göz küreleri uyarının az geldiği tarafa doğru yavaş bir fazla kayar. Merkezi sinir sistemi devreye girerek düzeltici göz hareketleri ortaya çıkar. Ortaya çıkan bu gözlerin istemsiz, ritmik salınım hareketine nistagmus denir. Nistagmus terimi, Yunanca uykuya dalmak anlamına gelen ‘‘nystázein’’ kelimesinden gelir (44). Nistagmus çoğunlukla yavaş göz kayması (patolojik nedenden dolayı) ve hızlı bir geri dönüşten oluşan istemsiz göz hareketleri anlamına gelmektedir (45).

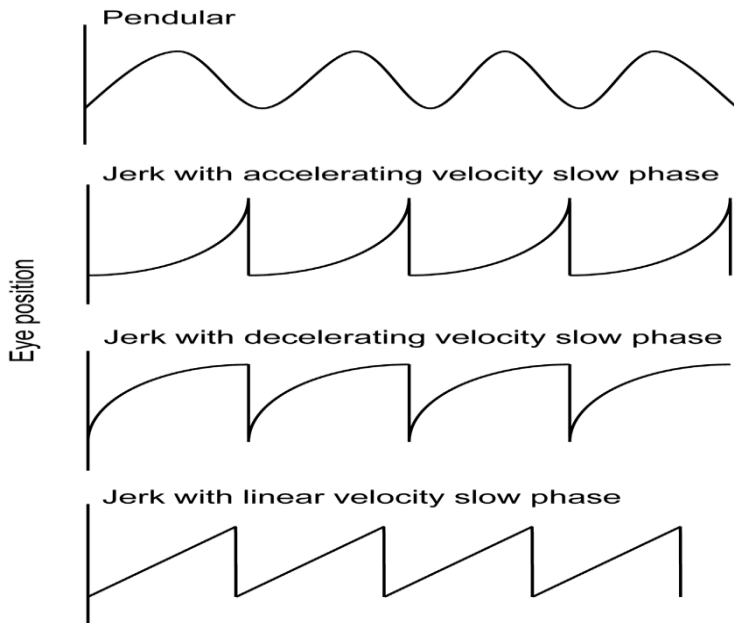
Nistagmus, şekline göre, yönüne göre, ortaya çıkış şekline göre ve derecesine göre sınıflanabilir.

A. Şekle göre nistagmus sınıflandırması:

Salınımsal (Pendüler) nistagmus, okülografik bir trasede genellikle yaklaşık olarak sinüzoidal olan ileri geri yavaş faz salınımlarından oluşur. Bu salınımın görünümü bir sarkacın sinüzoidal hareketine benzer ve bu nedenle pendüler nistagmus olarak adlandırılır.

Sıçrayıcı (Jerk) nistagmus, yavaş bir fazı takiben hızlı bir fazdan oluşur. Yavaş faz, okülografik kayıtlarda bazen “yukarı eğimli” olarak adlandırılır. Sabit bir hıza (doğrusal “testere diş” görünüm) sahip olabilir, hız azalır veya okülografik kayıtlarda hız dalga biçimini artırır.

Nistagmusun iki evresi; vestibüler sistemdeki anormallik nedeniyle “yavaş faz” nistagmusu meydana getiren nedenle ilgilidir. Nistagmusun yavaş fazı labirenter stimulus tarafından kaynaklanır. Düzeltici merkezi mekanizma nedeniyle “hızlı faz” nötral pozisyona gelme hareketidir ve paramedian retiküler formasyon tarafından beyin sapında şekillenir. Bununla birlikte, nistagmusun hızlı fazın yönüne göre isimlendirilir (46).



Şekil 2.9. Şekline göre nistagmus sınıflandırılmasının dalga formu gösterimi (47).

B. Yönüne göre nistagmus sınıflandırılması:

Nistagmus, hızlı fazının olduğu yöne göre isimlendirilebilir. Gözlerin hareketleri, yatay düzlemde (lateral/horizontal, örneğin, sağa çakan/sola çakan); dikey düzlemde (vertikal, örneğin, aşağı çakan/yukarı çakan); yatay ve dikey düzlemlerin karışımı olarak rotasyonel (torsiyonel/dairesel) veya yer çekimi ya da tersi yönde (geotropik, yerçekimine doğru/ageotropik, apogeotropik, yerçekiminin tersi yöne doğru) olabilir.

C. Ortaya çıkış şekline göre nistagmus sınıflandırılması:

Konjenital nistagmus, doğumdan kısa bir süre sonra ortaya çıkar. Bebeklik döneminde başlayan nistagmus idiyopatik infantil nistagmus (idiyopatik konjenital nistagmus) olarak adlandırılır. Genellikle kendi kendine oluşur ve başka herhangi bir doğuştan anormallik ile ilişkili değildir. Kaybolmaz ancak zamanla azalabilir. Konjenital nistagmusun diğer nedenleri arasında kornea, lens, retina ve optik sinir gibi göz yapılarındaki gelişimsel anormallikler veya beyindeki görme yollarındaki anormallikler yer alır (48,49).

Fizyolojik nistagmus; Hareket veya fiziksel uyarım (kalorik/mekanik) sonucu kulağa verilen kalorik stimülasyonla veya rotasyon ile ortaya çıkabilir. Gözlerin uç noktalara bakışları ile bakılan yöne doğru çakan ve “end-point nistagmus” olarak isimlendirilen nistagmus görülebilir. End-point nistagmus fizyolojiktir, bir bozukluğun sonucu değildir. Ayrıca optokinetik nistagmus olarak gözlemlenebilir.

Patolojik nistagmus; Herhangi bir yöne doğru baş hareketi ya bakış yokken mevcut ise iç kulakta, vestibüler sinirde, vestibüler nükleuslarda veya internükleer sinir traktusunda gelişen bir lezyon, beyin sapında elektriksel uyarı nedeni olarak “spontan nistagmus” gözlemlenebilir. Belirli bir yöne doğru bakış ile ortaya çıkıyorsa “bakış nistagmusu” (gaze-evoked) denir. Belirli baş pozisyonlarında ortaya çıkıyorsa pozisyonel nistagmus denir.

D. Derecesine göre nistagmus sınıflandırılması:

Birinci derece nistagmus, sadece hızlı fazın olduğu yöne doğru bakıldığında gözlemlenir.

İkinci derece nistagmus, düz karşıya bakışta ve hem de hızlı fazın olduğu yöne doğru bakışta gözlemlenir.

Üçüncü derece nistagmus ise, hem düz karşıya bakışta hemde her iki yöne bakışta (hem sağ hem sol) gözlemlenebilir.

Periferik nistagmus ile merkezi sinir sistemi kaynaklı nistagmusun ayırt edici özellikleri mevcuttur.

Tablo 2.1. Periferik ve santral nistagmusun farkları.

Periferik Kökenli Nistagmus	Santral Kökenli Nistagmus
Horizontal/torsiyonel nistagmus	Herhangi bir yönde olabilir Vertikal nistagmus (Saf aşağı/yukarı)
Fiksasyon ile baskılanır	Fiksasyon ile baskılanmaz
Yön değiştirmez Hızlı fazı sağlam olan tarafa doğru Hızlı fazın olduğu yöne bakış sırasında şiddetlenir (Alexander kanunu)	Yön değiştirebilir
Yorulma gösterir	Yorulma göstermez

Tablo 2.2. Periferik pozisyonel nistagmus ile santral pozisyonel nistagmus arasında pozisyonel testlerde görülen farklar (65).

Periferik Pozisyonel Nistagmus	Santral Pozisyonel Nistagmus
Latent dönemi 2-10 sn	Latent dönemi Yok
Adaptasyon/Nistagmus kaybolması Yaklaşık 20-40 sn içerisinde kaybolur	Adaptasyon/Nistagmus kaybolması Devam eder
Vertigo Var ve şiddetli	Vertigo Az veya yok
İnsidans Sık görülür	İnsidans Az görülür

Bazı özel nistagmus çeşitleri de belirli rahatsızlıklarla ilişkilidir. “Periyodik alternan nistagmus”, hastanın bakış yönü değişmese bile bir süre sonra (2-6 dakika) nistagmusun yönünün değişmesidir. Beyin sapı, serebellum ve servikomedüller bileşke lezyonları gibi merkezi sinir sistemi bozukluklarında görülür. Özellikle vestibüler schwannom gibi serebellopontin açığı tutan tümörlerde ve serebellum lezyonlarında “Burn’s nistagmus” karşıya bakışta belirgin nistagmus yokken, hastalıklı olan tarafa doğru bakıldığında daha büyük amplitüdü ve daha yavaş, diğer yöne bakıldığında ise daha düşük amplitüdü ve hızlı olarak gözlemlenebilir.

2.1.5. Periferik vestibüler sistem bozuklukları

Denge bozukluğuyla birlikte seyreden periferik vestibüler hastalıklar, akut/kronik otitis media, kolesteatom, labirentit, vestibüler nörit, benign paroksizmal pozisyonel vertigo, Ménière hastalığı, endolenfatik hidrops, vestibüler ototoksisite, labirent konküzyona sebep olan kafa travması, konjenital iç kulak anomalileri, tek taraflı periferik vestibülopati, labirenter iskemi, koklear otoskleroz ve perilemf fistülü gibi hastalıklar örnek verilebilir.

Pozisyonel vertigo ilk olarak Robert Barany tarafından 1921 yılında “başın pozisyonunda meydana gelen değişiklikler nedeniyle tetiklenen kısa süreli ancak şiddetli baş dönmesi ve nistagmus ile karakterize bir durum” olarak tanımlanmıştır. 1952 yılında Dix ve Hallpike tarafından ilk kez kullanılan ve günümüzde de kullanılan benign paroksizmal pozisyonel vertigo (BPPV), en sık karşılaşılan vestibüler hastalıklardan biridir (52). Lateral kanalın etkilendiği BPPV çeşidi ise 1985 yılında McClure tarafından ilk kez bildirilmiştir. Esas olarak bir yetişkin hastalığıdır; çocuklarda nadiren rastlanır, bildirilen en küçük olgu 11 yaşındadır. Sıklıkla orta yaşta, 5. ve 7. dekadlar arasında ortaya çıkar; yaşla birlikte görülme sıklığı artar. Yapılan çalışmalar doğrultusunda BPPV en sık posterior SSK’de, ikinci sıklıkta lateral SSK’de görülür. En az sıklıkta anterior SSK’ler etkilenir. Bu çalışmada torsiyonel komponentli nistagmus çalışma dışı bırakılmış olup, anterior SSK kaynaklı vertikal nistagmusu olan hastalar periferik nedenli vertigo ayırıcı tanısında yer almaktadır. Baş dönmesiyle birlikte seyreden periferik vestibüler hastalıklar biri olan ve bu çalışmada taranan hasta tanı sonuçlarında Ménière hastalığı mevcuttur. Semptomatik idiopatik endolenfatik hidrops olarak bilinen Ménière hastalığı, vertigo, dalgalı işitme kaybı, tinnitus ve kulakta dolgunluk hissi şikayetleri ile kendini gösteren idiopatik bir iç kulak hastalığıdır.

Çalışmaya dahil edilen saf vertikal nistagmusu gözlenen hastaların Kulak Burun Boğaz hekimi tarafından veya nörolojik tanı kodlarında Ménière tanısı almış olması saf vertikal nistagmusun hangi durumlarda ortaya çıkabileceği araştırmak için ayrıca not edilmiştir.

Nörolojik yakınmaların eşlik etmediği baş dönmesiyle birlikte gözlenen periferik vestibüler hastalıklarda gözlenen tipik periferik vestibüler sistem kökenli baş dönmesinin özelliklerinden söz edilebilir. Bunlar; göz açıkken çevredeki cisimlerin ve/veya göz kapalıyken kişinin kendi içinde rotasyon tarzında dönme hissini oluşması, ani başlangıçlı olmasına rağmen dönme ve buna eşlik eden diğer belirtilerin dakikalar veya saatler içinde giderek azalması, nörovejetatif yakınmaların (mide bulantısı, kusma ve soğuk terleme gibi) şiddetli baş dönmesi ataklarına eşlik etmesi, baş hareketleriyle birlikte çevrenin dönme olayının artması, genellikle çevrenin şiddetli dönmesi hissini beklenmedik bir anda başlayarak kısa sürmesine karşı akut dönemde hastanın günlük yaşamını etkilemesi söylenebilir (54).

2.1.6. Santral vestibüler sistem bozuklukları

Denge bozukluğuyla birlikte seyreden santral hastalıklar, temporal lob epilepsisi, basilar migren, malign paroksizmal pozisyonel vertigo, beyinde anevrizma rüptürü, ağır kafa travması, akut menenjit, menenjinin geç komplikasyonları, beyin sapı iskemisi, beyin sapı hemorajisi, beyin sapı tümörü, vestibüler schwannoma, multipl skleroz (MS), multipl sistem yetersizliği, Lyme hastalığı (merkezi sinir sistemi tutulumu), çocuk çağı gelişimsel anomalileri (Dandy-Walker Kisti; Arnold Chiari, hidrosefali), vertebrobasilar yetmezlik, Subklavian çalma sendromu, vasküler loop sendromu gibi hastalıklar örnek verilebilir.

Bizim de çalışmamızda göz önünde bulundurduğumuz migren ve vertigo arasındaki ilişki uzun yıllardır bilinmektedir. İlk kez 1873'te İngiliz hekim Edward Living tarafından bu konuya dikkat çekilmiştir. Vestibüler migren (VM) terminolojisi ise 1917'de Boenheim tarafından kullanılmıştır. Dieterich ve Brandt tarafından 1999 yılında, epizodik vertigo ve migreni olan 90 hastalık ilk olgu serisi yayınlanmış ve bu kliniği tanımlamak için seçilecek terminolojinin VM olması önerilmiştir. Migrenli hastalardaki nörolojik bulgular ise ilk kez Ege Tıp Fakültesi'nde nörotoloji laboratuvarını kuran Dr. Altan Kayan ve meslektaş Dr. Hood tarafından 1984'te yayınlanmıştır. Neuhauser ve ark. tarafından 2001 yılında VM için

tanı kriterleri önerilmiştir. Bu kriterlere göre baş ağrısı ve vertigonun bir arada görüldüğü hastalarda “kesin migrenöz vertigo” tanısı, vertigonun migren gibi davrandığı çevresel, fizyolojik nedenler ya da yiyecek gibi tetikleyiciler ile ilişkili olduğu ve migren profilaksisi ilaçlarına cevap verdiği durumlarda ise “olası migrenöz vertigo” tanısı önerilmektedir. VM ilk kez Bárány Society’nin de katkıları ile 2013 yılında Uluslararası Baş Ağrısı Hastalıkları Sınıflaması’nın 2018’de yayınlanan üçüncü sınıflamasına girmiştir. Bu çalışmada yine Kulak Burun Boğaz hekiminin ve Nöroloji bölümünün tanı kodlarına göre migren tanısı almış hastalarda ayrıca not edilerek, migren tanısı alan kaç hastada vertikal nistagmus gözlenebildiği bakılmıştır.

Dengesizlikle birlikte seyreden genellikle nörolojik yakınmaların eşlik ettiği santral vestibüler patolojilerde kastedilen genellikle beyin sapının vestibüler nükleus kompleks bölümünü veya vestibülo-serebellumu tutan hastalıklardır. Bu tip baş dönmeleri genellikle hastaların günlük aktivitelerini çok etkilemez ve hastayı fazla rahatsız etmez. Bu yüzden hastalık sinsi seyirli olabilir. Baş dönmesi, azalma ve artmalarla birlikte aylarca sürebilir (54).

Klinik pratikte baş dönmesi veya dengesizlik şikayetiyle değerlendirilen tüm hastalarda radyolojik görüntüleme yapılmayabilir. Öykü, muayene veya test bulguları tamamen ve net olarak periferik vestibüler hastalıkla uyumlu değilse, görüntüleme gerektiren periferik patoloji varsa (kronik otit, kolesteatom, travma, fistül, retrokoklear lezyon şüphesi gibi), nörolojik belirti, bulgu veya merkezi sinir sistemi ile ilişkili olabilecek herhangi bir patoloji şüphesi varsa radyolojik görüntüleme istenebilir. Akut kanama, travma ve kemik kırıkları gibi durumlarda BT önemli bilgiler verir. MRG ise, VII. kraniyal sinir, beyin, beyin sapı ve serebellumdaki yumuşak dokuları ilgilendiren intrakranial patolojileri göstermede BT’ye göre üstündür ve baş dönmesi hastasının değerlendirilmesinde daha çok tercih edilmektedir. Akut sorunları erken tanıyabilmek için difüzyon MRG’de istenmelidir. Serebellar kanama düşünülen olgularda erken dönemde kraniyal BT’de yararlı olabilmektedir. Ancak beyin ve/veya internal akustik kanal MRG’ye girmekten çekinen hastalarda BT daha kolay olabilmektedir. Muayene bulguları periferik bir patolojiyi düşündürmüyorsa santral sinir sistemi MRG istenmelidir (60).

3. GEREÇ VE YÖNTEM

Başkent Üniversitesi Sağlık Bilimleri Enstitüsü Kulak Burun Boğaz Hastalıkları Anabilim Dalı Odyoloji Tezli Yüksek Lisans Programı kapsamında hazırlanan, geriye dönük kesitsel bir araştırma olan bu çalışma, Helsinki Deklarasyonu Prensipleri çerçevesinde yürütülmüş ve Başkent Üniversitesi Tıp ve Sağlık Bilimleri Araştırma Kurulu ve Etik Kurulu tarafından onaylanmıştır. (Proje no: KA21/182)

3.1. Hasta Verileri

Başkent Üniversitesi Ankara Hastanesi Kulak Burun Boğaz Hastalıkları Anabilim Dalı'na, 27.11.2017 - 03.04.2022 tarihleri arasında baş dönmesi şikayetiyle başvuran hastaların videonistagmografi kayıtları incelenmiştir.

Videonistagmografinin alt bileşenleri olarak uygulanan spontan nistagmus (görsel fiksasyon varlığında ve fiksasyon olmadan), head shake nistagmus (baş sallama), Dix-Hallpike ve supin baş çevirme (head roll) testlerinin eksiksiz uygulandığı hastalar belirlenmiştir. Videonistagmografi kayıtlarının yer aldığı bilgisayar ve bu bilgisayardaki Spectrum 9 programı (Spectrum 9 balance software, Micromedical Technologies, IL, A.B.D.) kullanılarak hastalara ait test kayıtları değerlendirilmiştir. Her kayıt için, test tarihi, hasta adı soyadı, hasta yaşı ve cinsiyet bilgileri not edilmiştir. Görsel fiksasyon varlığında spontan nistagmus, görsel fiksasyon ortadan kaldırıldığında spontan nistagmus, head shaking nistagmus, Dix-Hallpike testi sola yatış (supin pozisyon), Dix-Hallpike testi soldan kalkış (oturur pozisyon), Dix-Hallpike testi sağa yatış (supin pozisyon), Dix-Hallpike testi sağdan kalkış (oturur pozisyon) ile supin pozisyonda baş sağda, ortada ve solda olacak şekilde yapılan supin baş çevirme testleri sırasında elde edilen nistagmografi traseleri incelenmiştir. Spontan nistagmus (fiksasyonlu/fiksasyonsuz), head shake nistagmus, Dix-Hallpike ve supin baş çevirme (head roll) testlerine ait horizontal kanal okülografi traselerinde nistagmusu saptanan hastalar çalışma dışı bırakılmış; bu testlerden en az birinin vertikal kanal okülografi traselerinde nistagmusu saptanan hastalara ait video görüntüleri ayrıca değerlendirilmiştir. Video kayıtları incelenerek, vertikal nistagmusun varlığı, hangi test pozisyonunda ortaya çıktığı ve hızlı fazının yönü (aşağı/yukarı) not edilmiştir. Video

görüntülerinde vertikal nistagmus saptanan hastaların dosya kayıtları hastane veri tabanı programı (Nucleus v9.36.34) kullanılarak ayrıca incelenmiştir. Kulak Burun Boğaz Hastalıkları (KBB) ve Nöroloji bölümleri tarafından Hastalıkların ve İlgili Sağlık Sorunlarının Uluslararası İstatistiksel Sınıflaması (International Statistical Classification of Diseases and Related Health Problems 10th, ICD10) sistemine göre verilmiş tanı kodları not edilmiştir. Ek olarak, hastaların diğer bölümlere de yapılanlar dahil olmak üzere tüm başvurularına ait dosya kayıtları incelenmiş, vestibüler fonksiyon bozuklukları ve merkezi sinir sistemi işlev bozuklukları ile ilişkili olabilecek hipertansiyon, diabetes mellitus, D vitamini eksikliği ve B12 vitamini eksikliği gibi bazı hastalıklara/durumlara ait öntanı/tanı girişleri not edilmiştir (73,74,75,76,77,78,79,80). Aynı veri tabanı üzerinden hastanın KBB kliniğine kaç kez başvurduğu ve başvuru tarihleri belirlenmiştir. Merkezi sinir sistemine ait bozukluğun objektif bir göstergesi olarak, KBB ve/veya Nöroloji bölümü tarafından istenen kafa içi radyolojik görüntüleme yöntemlerinin dağılımı ile bu tetkiklere ait sonuç raporları incelenmiştir. Bu amaçla, Bilgisayarlı Tomografi (BT) (beyin) ve Manyetik Rezonans Görüntüleme (MRG) (beyin ve/veya internal akustik kanal/ temporal/ kulak) tetkik sonuçları değerlendirilmiştir. Hastane veri tabanı üzerinden tetkik raporlarına ulaşılamayan hastaların dış merkezde yapılmış görüntüleme tetkiki sonuçlarına Sağlık Bakanlığı e-nabız sistemi üzerinden ulaşılmış, vertikal nistagmusu bulunan hastaların radyolojik görüntüleme sonuçları not edilerek değerlendirilmiştir.

3.2. Videonistagmografi Testleri

Testler Micromedical VisualEyes 4 Channel (Micromedical Technologies, IL, A.B.D.) videonistagmografi cihazı ve gözlüğü kullanılarak kayıt edilmiştir.

3.2.1. Spontan nistagmus testi

Videonistagmografi (VNG) cihazının gözlüğü takılan hastaya spontan nistagmus testi öncesinde test kalibrasyonu için oturduğu yerden 1 metre uzaklıkta bulunan ışıklı bardaki kırmızı noktayı başını oynatmadan sadece gözleri ile takip etmesi istendi. Kalibrasyon tamamlandığında gözlüğün kapağı kapatıldı. Test, fiksasyonlu ve fiksasyonsuz olmak üzere iki aşama şeklinde gerçekleşti. İlk aşamada hastadan gözlüğün içinde yanan

ıřıęa bakması istendi, ikinci ařamada ise grsel fiksasyon ortadan kaldırıldı ve hastadan karanlık ortamda gzlerini sabit bir pozisyonda tutması istendi. Fiksasyonlu ve fiksasyonsuz spontan nistagmus testindeki gz hareketleri de sırasıyla VNG cihazında kayıt edildi.

3.2.2. Head shake (bař sallama) nistagmus testi

Head Shake nistagmus testi iin hastaya VNG cihazının gzluęu takıldı ve kapaęı kapatıldı. Lateral SSK yere paralel olacak řekilde hastanın bařı yaklaşık olarak 30⁰ ne eęilmiř pozisyona getirildi. Test iki ařamalı gerekleřti. İlk ařamada hastanın bařı 20 saniye boyunca 15-20 derecelik aırlarla saęa sola sallandı. İkinci ařamada ise 20 saniye sonunda bař sallama hareketi durdurularak hastadan gzlerini aması ve karanlık ortamda sabit bir řekilde bakması istendi. Head shake nistagmus testindeki gz hareketleride VNG cihazında kayıt edildi.

3.2.3. Dix-Hallpike testi

Dix- Hallpike testi iin hastaya VNG cihazının gzluęu takıldı teste bařlamadan nce hasta bilgilendirildi ve gzluęun kapaęı kapatıldı. Hastadan sedyeye oturur pozisyonda ayaklarını uzatması istendi. Posterior ve anterior SSK'leri deęerlendirmek iin zere hastanın bařı sola 45⁰ aı ile evirilerek hızla geriye doęru yatırıldı ve bař sedyeden 30⁰ sarkıtıldı. Bu pozisyonda bir dakika bekletilen hasta aynı bař aısı ile kaldırıldı. Ardından hastanın bařı saęa 45⁰ aı ile evirilerek hızla geriye doęru bař sedyeden 30⁰ sarkacak řekilde yatırıldı bu pozisyonda da bir dakika bekletildikten sonra aynı aıyla kaldırıldı. Sırasıyla, Dix-Hallpike testi sola yatıř (supin pozisyon), Dix-Hallpike testi soldan kalkıř (oturur pozisyon), Dix-Hallpike testi saęa yatıř (supin pozisyon), Dix-Hallpike testi saędan kalkıř (oturur pozisyon) sresince gerekleřen gz hareketleri VNG cihazında kayıt edildi.

3.2.4. Supin baş çevirme (head-roll) testi

Hastanın lateral SSK'leri değerlendirmek için supin baş çevirme (head-roll) testine geçildi. Hasta önce sırt üstü yatırıldı. Başının altına konulan yaklaşık 30° lik bir yastık ile baş fleksiyona getirildi. Bu pozisyonda önce baş 90° (mümkün olduğunca) sağa çevrildi, sonra ortaya getirildi ve en son da 90° (mümkün olduğunca) sola çevrilerek her pozisyonda 1 dakika bekletilerek göz hareketleri kayıt edildi.

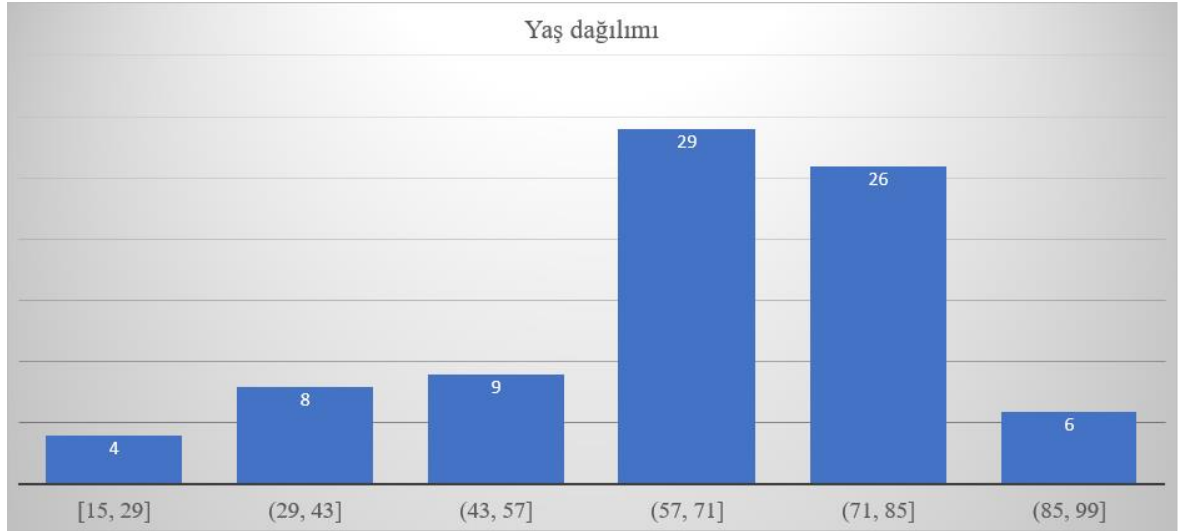
3.3. Verilerin İstatistiksel Analizi

Çalışma kapsamında ele alınan değişkenlere ilişkin istatistiksel analizler, istatistik paket programı (IBM SPSS Statistics 25) kullanılarak gerçekleştirilmiştir. Kesikli verilere ilişkin tanımlayıcı istatistikler frekans ve yüzde ile, sürekli verilere ilişkin tanımlayıcı istatistikler ortalama ve standart sapma ile verilmiştir. İstatistiksel karşılaştırmalarda kıkare analizi ve Independent sample t testi kullanılarak değişkenlerin ilişki durumları değerlendirilmiştir. Yapılan tüm istatistikler için kurulan hipotezlerin yorumlanmasında 0,05 anlamlılık düzeyi ile karşılaştırma yapılmış ve 0,05'ten küçük olan değerler için kurulan hipotezler reddedilmiştir.

4. BULGULAR

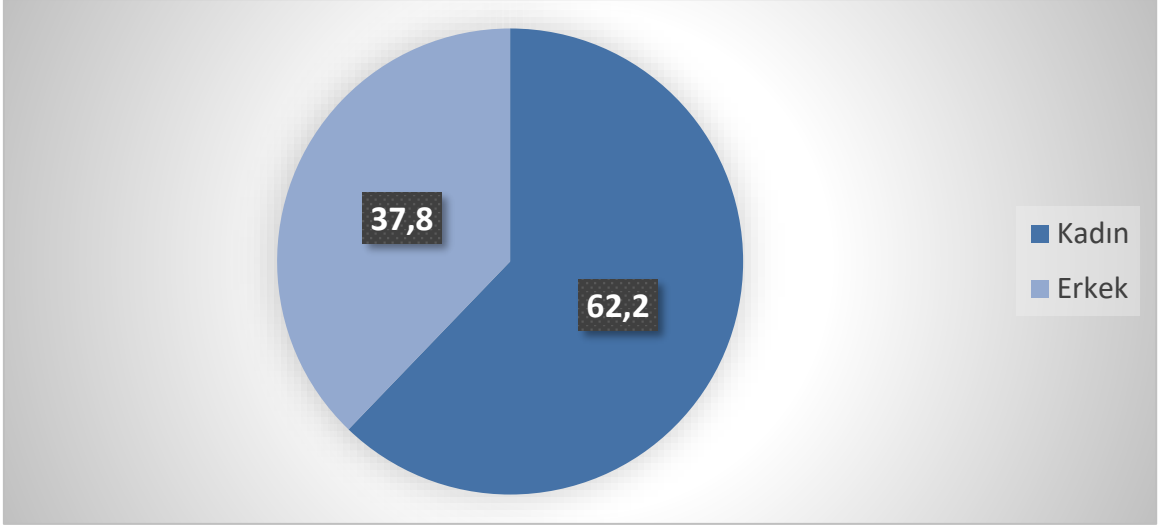
Başkent Üniversitesi Ankara Hastanesi Kulak Burun Boğaz Hastalıkları Anabilim Dalı'nda, 27.11.2017 - 03.04.2022 tarihleri arasında uygulanmış toplam adet 13.318 videonistagmografi kaydı incelenmiştir.

Bu kayıtlara ait nistagmografi traseleri incelendiğinde, 145 hastada, testlerden en az birinde saf vertikal nistagmus bulunduğu saptanmış; bu hastalara ait veriler ayrıca incelenmiştir. Video kayıtlarında eksiklik bulunan, görüntüleme tetkik sonuçlarına ulaşılamayan ve çalışma onamı vermeyen hastalar çalışma dışı bırakılmış ve sonuçta 82 hastaya ait veriler değerlendirilmiştir.



Şekil 4.1. Katılımcıların yaş dağılımı.

Hastaların yaş ortalaması $64,2 \pm 18,0$ yaş olarak belirlenmiştir. Hastaların %62,2'sinin kadınlardan, %37,8'inin erkeklerden oluştuğu; kadınların yaş ortalamasının $64,4 \pm 15,8$, erkeklerin yaş ortalamasının $64,0 \pm 21,6$ olduğu saptanmıştır. Her iki cinsiyetteki hastaların yaşları arasında istatistiksel açıdan anlamlı farklılık bulunmamıştır ($p=0,931$).



Şekil 4.2. Katılımcıların cinsiyet dağılımı.

Hastalarda tespit edilen vertikal nistagmusun, yaş gruplarına (65 yaş altı ve 65 yaş ve üzeri), yapılan teste, test pozisyonuna ve nistagmusun yönüne göre dağılımı Tablo 4.3'te verilmiştir. Buna göre, 69 kayıta Dix-Hallpike testine ait en az bir test pozisyonunda, 19 kayıta supin baş çevirme (head roll) testine ait en az bir test pozisyonunda, 16 kayıta head shake nistagmus testinde, 5 kayıta ise tüm testlerde vertikal nistagmus saptanmıştır. Yaş grubuna göre değerlendirildiğinde, 65 yaş altı ve üzeri hastaların sayısal dağılımları arasında istatistiksel açıdan anlamlı farklılık saptanmamıştır ($p=0,698$). Vertikal nistagmusun hızlı fazının yönünün, 20 kayıta yukarı (upbeating), 89 kayıta ise aşağı (downbeating) olduğu tespit edilmiştir.

Tablo 4.3. Vertikal nistagmusun, yaş gruplarına (65 yaş altı ve 65 yaş ve üzeri), yapılan teste, test pozisyonuna ve nistagmusun yönüne göre dağılımı

Test Pozisyonu ve Nistagmusun Yönü	65 yaş altı		65 yaş ve üzeri		Tüm Kayıtlar	
	Frekans (n)	Yüzde (%)	Frekans (n)	Yüzde (%)	Frekans (n)	Yüzde (%)
Bilateral Dix-Hallpike Aşağı Çakan Nistagmus	11	22,0	18	30,0	29	26,6
Bilateral Dix-Hallpike Yukarı Çakan Nistagmus	3	6,0	1	1,7	4	3,7
Bilateral Head Roll Aşağı Çakan Nistagmus	5	10,0	7	11,7	12	11,0
Bilateral Head Roll Yukarı Çakan Nistagmus	2	4,0	1	1,7	3	2,8
Head Shake Nistagmus Aşağı Çakan Nistagmus	5	10,0	9	15,0	14	12,8
Head Shake Nistagmus Yukarı Çakan Nistagmus	2	4,0	0	0,0	2	1,8
Sağ Dix-Hallpike Yukarı Çakan Nistagmus	2	4,0	1	1,7	3	2,8
Sağ Dix-Hallpike Aşağı Çakan Nistagmus	7	14,0	5	8,3	12	11,0
Sağ Head Roll Aşağı Çakan Nistagmus	1	2,0	0	0,0	1	0,9
Sol Dix-Hallpike Aşağı Çakan Nistagmus	5	10,0	8	13,3	13	11,9
Sol Dix-Hallpike Aşağı Çakan Nistagmus	2	4,0	1	1,7	3	2,8
Sol Dix-Hallpike Yukarı Çakan Nistagmus	2	4,0	3	5,0	5	4,6
Sol Head Roll Aşağı Çakan Nistagmus	0	0,0	2	3,3	2	1,8
Sol Head Roll Yukarı Çakan Nistagmus	1	2,0	0	0,0	1	0,9
Tüm Pozisyonlar Aşağı Çakan Spontan Nistagmus	1	2,0	2	3,3	3	2,8
Tüm Pozisyonlar Yukarı Çakan Spontan Nistagmus	1	2,0	1	1,7	2	1,8
Toplam	50	100	59	100	109	100

Hastaların Kulak Burun Boğaz kliniğine baş dönmesi nedeniyle yaptıkları başvuru sayılarına göre dağılımları Tablo 4.4' te verilmiştir. Buna göre, 37 (%45,1) hastanın 1, 31 (37,8) hastanın 2, 10 (%12,2) hastanın 3; 2 (%2,4) hastanın 4 ve 2 (%2,4) hastanın 5 başvuruda bulunduğu anlaşılmıştır. İlk başvuru ile son başvuru arasında geçen sürenin, 2 gün ile 3 yıl 187 gün arasında değiştiği görülmüştür.

Tablo 4.4. Hastaların başvuru sayılarının frekans dağılımı.

Başvuru Sayısı	Frekans (n)	Yüzde (%)
1	37	45,1
2	31	37,8
3	10	12,2
4	2	2,4
5	2	2,4
Toplam	82	100,0

Hastalara uygulanan kafa içi radyolojik görüntüleme yöntemlerinin dağılımı incelendiğinde, 63 hastada (%77) beyin manyetik rezonans görüntüleme (MRG), 29 hastada (%35,4) internal akustik kanal (İAK) MRG, 7 hastada (%9) ise beyin bilgisayarlı tomografi (BT) uygulandığı görülmüştür. 70 hastanın görüntüleme tetkiki sonuç raporlarına Başkent Üniversitesi Ankara Hastanesi Nucleus v9.36.34 programı üzerinden; dış merkezli MRG tetkiki olan 12 hastanın görüntüleme tetkiki sonuç raporlarına ise Sağlık Bakanlığı e-nabız sistemi üzerinden ulaşılmıştır.

Kafa içi radyolojik görüntüleme tetkiki sonuç raporlarında belirtilen bulguların dağılımı Tablo 4.5'te verilmiştir.

Tablo 4.5. Radyolojik görüntüleme tetkiki sonuç raporlarında belirtilen bulguların dağılımı.

Görüntüleme Tetkik Sonuçları	Frekans (n)	Yüzde (%)
Normal sınırlarda	40	29,0
Serebral atrofi	15	10,9
Mastoid selüllerde sıvı	15	10,9
Diffüz serebral atrofi	12	8,7
Her iki periventriküler beyaz cevherde birkaç adet mikroanjiopatik iskemik gliotik değişiklikler	10	7,2
Her iki serebral hemisferde yaygın iskemik gliotik değişiklikler	6	4,3
Her iki serebral hemisferde iskemik gliotik değişiklikler	5	3,6
Her iki periventriküler beyaz cevherde, frontal subkortikal beyaz cevherde mikroanjiopatik iskemik gliotik değişiklikler	5	3,6
Serebellar enfarkt	2	1,4
Ponsda milimetrik çaplı laküner enfarktlar	1	0,7
Her iki serebral hemisferde birkaç adet mikroanjiopatik iskemik gliotik değişiklikler	2	1,4
Verteks düzeyinde skalpte fibrom ile uyumlu lezyon	2	1,4
Sağ anterior, inferior serebellar arterin internal akustik kanal içerisine doğru minimal indentasyonu	1	0,7
Araknoid kistten şüphelenilmiştir. Hafif düzeyli bilateral frontal ve temporal atrofi ile uyumlu görünüm.	1	0,7
Hiperosteozis frontalis internaya ait görünüm	1	0,7
Temporal lobda hipokampus düzeyinde milimetrik çaplı fokal kontrast madde tutulumunu gösteren alan	1	0,7
Bilateral posterior periventriküler beyaz cevherde şüpheli hafif intensite artışları	1	0,7
Serebral hemisferik beyaz cevherde dağınık perivasküler gliotik sinyal değişiklikler	1	0,7
Periventriküler beyaz cevherde subkortikal bazal ganglionlar düzeyinde multipl milimetrik iskemik gliozis lehine odaklar	1	0,7
Paranasal sinüslerde mukozal kalınlaşmalar	2	1,4
Bilateral mastoid selüllerde mukozal kalınlaşmalar ve solda minimal sıvı	1	0,7
Sağda inferior konkada belirgin hipertrofi	1	0,7
Kalvaryumda hiperosteozis frontalis ile uyumlu frontal bölgede kalınlaşma	1	0,7
Her iki sentrum semiovalede milimetrik çaplı nonspesifik gliozis alanlar	1	0,7
Solda internal karotid arterin oklüzyonu	1	0,7
Sağ temporal genişlemiş perivasküler boşluk veya nöroepitelyal kist	1	0,7
Her iki sentrum semiovalede mikroanjiopatik iskemik gliozis ile uyumlu intensite değişiklikleri	1	0,7
Minimal frontal atrofi, minimal vermian atrofi	1	0,7
Minimal kortikal atrofi	1	0,7
Her iki sentrum semiovalede milimetrik çaplı nonspesifik gliozis alanları	1	0,7
Takipte MS	1	0,7
Supra ve infratentorial düzeyde demiyelinizan plaklarla uyumlu bulunan lezyonlar	1	0,7
Pineal kist	2	1,4
Toplam	138	100

Kulak Burun Boğaz Hastalıkları (KBB) ve Nöroloji bölümleri tarafından, Hastalıkların ve İlgili Sağlık Sorunlarının Uluslararası İstatistiksel Sınıflaması (International Statistical Classification of Diseases and Related Health Problems 10th, ICD10) sistemine göre verilmiş tanı kodlarının dağılımları sırasıyla Tablo 4.6 ve Tablo 4.7’de verilmiştir.

Vertikal nistagmusu olup tanıları incelenen 41 hastanın nöroloji bölümü başvurusu ve dolayısıyla nörolojik tanı kodu bulunmadığı anlaşılmıştır. KBB bölümü tarafından verilen tanı kodlarının %96,4’ünün kesin tanı, %3,6’sının ön tanı olarak; Nöroloji bölümü tarafından verilen tanı kodlarının ise %47,3 kesin tanı, %8,8 ön tanı olarak girildiği görülmüştür. Hastaların Kulak Burun Boğaz muayene kayıtları incelendiğinde 1 hastada serebellopontin köşe patolojisinden, 2 hastada ise sağ anterior kanal BPPV’sinden şüphelenildiği anlaşılmıştır.

Tablo 4.6. Kulak Burun Boğaz bölümü tarafından verilen ICD10 tanı kodlarının dağılımı.

Tanı kodu ve tanı	Frekans (n)	Yüzde (%)
R42 Baş dönmesi (vertigo)	72	76,6
H81.9 Vestibüler fonksiyon bozuklukları	10	10,6
H81.0 Meniyer hastalığı	5	5,3
R51 Baş ağrısı	3	3,2
H81.3 Periferik vertigolar, diğer	3	3,2
H82 Vertiginöz sendromlar, başka yerde sınıflanmış hastalıklarda	1	1,1
Toplam	94	100,0

Tablo 4.7. Nöroloji bölümü tarafından verilen ICD10 tanı kodlarının dağılımı.

Tanı kodu ve tanı	Frekans (n)	Yüzde (%)
G35 Multipl skleroz	1	1,1
G43.0 Aurasız migren	2	2,2
G43.1 Auralı migren	3	3,3
G43.9 Migren, tanımlanmamış	2	2,2
G44.4 İlaça bağlı baş ağrısı, başka yerde sınıflanmamış	1	1,1
G44.8 Baş ağrısı sendromları diğer, tanımlanmış	1	1,1
G45.0 Vertebro-baziler arter sendromu	7	7,8
G45.8 Geçici serebral iskemik ataklar ve bununla ilgili sendromlar, diğer	1	1,1
G45.9 Geçici serebral iskemik atak, tanımlanmamış	1	1,1
G50.0 Trigeminal nevralji	1	1,1
G51.3 Klonik hemifasiyal spazm	1	1,1
G62.9 Polinöropati, tanımlanmamış	2	2,2
H81.1 Benign paroksizmal vertigo	1	1,1
H81.2 Vestibüler nöronit	1	1,1
H81.4 Merkezi kaynaklı vertigo	1	1,1
H81.9 Vestibüler fonksiyon bozuklukları	4	4,4
H82 Vertiginöz sendromlar, başka yerde sınıflanmış hastalıklarda	1	1,1
I63.4 Serebral enfarktüs serebral arterlerin embolizmine bağlı	4	4,4
I63.9 Serebral enfarktüs, tanımlanmamış	5	5,6
I65.0 Vertebral arterin oklüzyonu ve stenozu	3	3,3
I65.2 Karotid arterin oklüzyon ve stenozu	7	7,8
I65.9 Preserebral arterin oklüzyon ve stenozu, tanımlanmamış	1	1,1
I67.9 Serebrovasküler hastalık, tanımlanmamış	4	4,4
M50.8 Servikal disk bozuklukları	1	1,1
M50.9 Servikal disk bozukluğu	1	1,1
R26.2 Yürümede zorluk	1	1,1
R42 Baş dönmesi (vertigo)	23	25,5
R51 Baş ağrısı	9	10,0
Toplam	90	100

Hastaların tüm başvurularına ait dosya kayıtları, vestibüler bozukluklarla ilişkili olabilecek belirli komorbid hastalıklara ait tanı kodları açısından incelendiğinde, hastaların %46,3'ünde hipertansiyon, %19,5'inde insüline bağımlı olmayan diabet, %46,3'ünde D vitamini eksikliği, %43,9'unda ise B12 vitamini eksikliğine ait tanı kodu girildiği anlaşılmıştır.

Tablo 4.8. Seçilmiş komorbid hastalık/durumlara ait tanı kodlarının dağılımı.

		Frekans (n)	Yüzde (%)
Hipertansiyon	I10 ~Esansiyel hipertansiyon	38	46,3
Bozulmuş Glukoz Metabolizması	E10.9 ~İnsülin bağımlı diabetes mellitus, komplikasyonları olmayan	2	2,4
	E11.2 ~İnsülin bağımlı olmayan diabetes mellitus, böbrek komplikasyonu ile birlikte	1	1,2
	E11.7 ~İnsülin bağımlı olmayan diabetes mellitus, birden fazla komplikasyon	1	1,2
	E11.8 ~İnsülin bağımlı olmayan diabetes mellitus, tanımlanmamış, komplikasyonlarla birlikte	1	1,2
	E11.9 ~İnsülin bağımlı olmayan diabetes mellitus	13	15,9
	E14.9 ~Diabetes mellitus, tanımlanmamış, komplikasyonları olmayan	5	6,1
	R73.9 ~Hiperglisemi, tanımlanmamış	2	2,4
D vitamini eksikliği	E55.9 ~Vitamin D eksikliği, tanımlanmamış	38	46,3
Vitamin B12 eksikliği	D51.0 ~Vitamin B12 eksikliği anemisi, intrinsik faktör eksikliğine bağlı	3	3,7
	D51.8 ~Vitamin B12 eksikliği, diğer	7	8,5
	D51.9 ~Vitamin B12 eksikliği	17	20,7
	E53.9 ~Vitamin B12 eksikliği, tanımlanmamış	8	9,8
	Y44.1 ~Vitamin B12, folik asit ve diğer antimegaloplastik anemi preparatları	1	1,2

5. TARTIŞMA

Vertigo (baş dönmesi) ve denge bozukluğu oldukça sık rastlanan yakınmalardandır. Vertigo kişinin kendisinin veya çevresinin genellikle dönme şeklinde görülen bir hareket illüzyonudur. Sağ veya sol vestibüler çekirdek arasındaki eşit olmayan nöral aktiviteye bağlı olarak ortaya çıkar. Yapılan epidemiyolojik çalışmalara göre vertigo ve denge bozukluğu hastaneye başvuruda en sık yakınmadır (54). Etiyolojide periferik veya santral olarak çeşitli nedenler görülebilir. Denge bozukluğu ve baş dönmesi şikayetiyle başvuran bir hastanın öyküsü ve muayene bulguları tanı için çok önemlidir. Vertigoda tanı algoritması; öykü, Kulak Burun Boğaz hekim (KBB) muayenesi, nörolojik muayene, odyolojik testler, vestibüler testler ve görüntüleme yöntemlerini içerir. Anamnez tanı için büyük önem taşır. Vertigonun karakteri, süresi, arttıran faktörler ve eşlik eden diğer semptomlar tanıya yönlendirir. Ayırıcı tanı amaçlı klinik pratikte kullanılan vestibüler testler periferik ve santral vestibüler bozukluk ayırımını yapmada yardımcı olmakla birlikte, tek başına etiyolojiyi ortaya koymaz (54).

Videonistagmografi (VNG), vestibüler sistemin bütünlüğünü değerlendirmek için kullanılan, spontan nistagmus, head shake nistagmus, fistül testi, okülomotor testler, statik ve dinamik pozisyonel testler ve kalorik test gibi bileşenlerini içeren bir vestibüler test bataryasıdır. Özel donanım ve zaman gerektiren VNG testlerinin tüm bileşenlerinin her hastada uygulanması gerekmez. Öyküsünde ve muayenesinde santral bozuklukları düşündüren belirti ve bulguları olmayan hastalarda, spontan nistagmus ve head shake nistagmus gibi pratik bileşenler ile daha sık rastlanan pozisyonel sebeplerin tanınması ve ekarte edilmesi için pozisyonel testler uygulanırken; kalorik test ve smooth pursuit (yumuşak takip), optokinetik test ve sakkadlar gibi santral işlevleri yansıtan okülomotor testler her hastada uygulanmamaktadır. Bununla birlikte, spontan nistagmus (görsel fiksasyon ile ve görsel fiksasyon olmadan), head shake nistagmus, Dix-Hallpike ve supin baş çevirme (head roll) testlerinde izole vertikal nistagmus saptanabilmektedir. Bu testlerde belirlenen saf vertikal nistagmusun klinik önemi ve merkezi sinir sistemi bozuklukları ile ilişkisi ise net değildir.

Sağlıklı bir bireyde her iki taraftaki vestibüler uç organlardan gelen uyarılar simetriktir. Her iki kulaktaki uç organlar merkezi sinir sistemine denge ve konumla ilgili

uyarılar iletir. Bir taraftaki vestibüler uç organları ya da siniri etkileyen herhangi bir bozukluk sonucu o taraftan gelen uyarılar azalır, böylece karşı taraftan gelen uyarılarda göreceli bir artış gözlenir. Her iki taraftan gelen uyarılardaki asimetri sonucu göz küreleri uyarının az geldiği tarafa doğru yavaş bir fazla kayar; merkezi sinir sisteminin devreye girmesi ile hızlı, düzeltici göz hareketleri ortaya çıkar (61). Ortaya çıkan gözlerin istemsiz, ritmik salınım hareketine nistagmus denir (62,63,64). Periferik vestibüler vestibüler işlevi bozarak nistagmusa neden olan lezyonlar arasında, labirentit, demiyelinizan hastalıklar, Ménière hastalığı ve BPPV sayılabilir (62,64). Periferik nistagmusta gözler genellikle bilateral ve konjuge hareket eder; genellikle horizontal/horizontal rotatuar nistagmus görülür. Yön değişikliği yoktur ve hızlı fazın yönü etkilenmeyen tarafa doğrudur. Hızlı faz yönüne bakıldığında amplitüd ve frekans artar ancak ters yöne bakılınca azalır. Yukarı çakan (upbeat) nistagmus ve aşağı çakan (downbeat) nistagmusa rastlanmaz (65).

Santral vestibüler nistagmus formları, merkezi vestibüler yapılar ve nöral bütünleştiriciler arasındaki birçok ara bağlantının işlev bozukluğunun bir sonucu olarak ortaya çıkar. Lezyon yeri genellikle beyinsapı veya serebellumdur. Nistagmusun fazları düzensiz veya eşit hızda değildir. Diskonjuge veya unilateral nistagmus olabilir. Nistagmusun ve hızlı fazın yönü değişebilir. Nistagmus saf rotatuar, saf vertikal veya saf horizontal karakterde olabilir. Saf vertikal nistagmus bu nedenle genellikle santral sinir sistemi patolojisinin ekarte edilmesini gerektirir (64,65).

Yukarı çakan (upbeat) nistagmus, genellikle alt beyin sapı patolojisi veya serebellum lezyonlarının neden olduğu bir tür merkezi vestibüler nistagmustur (66). Yavaş aşağı kayma ve hızlı düzeltici yukarı çakan dikey bir nistagmustur. Genellikle yukarı bakışta artar (Alexander's kanunu), ancak yan bakışta artma söz konusu değildir ve görsel fiksasyon ile bir değişiklik gözlenmez (68).

Aşağı çakan (downbeat) nistagmus, santral vestibüler nistagmusun en yaygın şeklidir. Genellikle kranioservikal bileşke patolojisinden kaynaklanır veya ilaca bağlı olarak oluşur. Konverjans ve yüzüstü yatma ile nistagmus artar (69).

Santral pozisyonel nistagmus, sıklıkla inme, tümörler veya demiyelinizan hastalıklar gibi serebellumu ve/veya beyin sapını etkileyen yapısal lezyonlara, veya bu yapıları yaygın olarak etkileyen dejeneratif veya otoimmün/paraneoplastik hastalıklar nedeniyle görülür

(70). Vestibüler migren hastalarında da santral pozisyonel nistagmus görülebilir. Santral pozisyonel nistagmus, paroksizmal veya kalıcı olabilir; nistagmusun yönü, genellikle, baş aşağı pozisyonda iken aşağı doğru veya lateral supin pozisyonda apogeotropik olarak izlenir; bu iki formun kombinasyonları da izlenebilir (70).

Esteban-Sánchez ve ark., (2016) pozisyonel aşağı çakan nistagmusu bulunan 42 hastada MRG'nin yararlılığını saptamak için retrospektif bir çalışma yapmıştır (71). Yazarlar, hastaların %52'sinde BPPV ile uyumlu klinik belirtiler ve fizik muayene bulguları olduğunu; MRG'nin %67 oranında normal raporlandığını, hastaların %5'inde serebral vasküler serebral patoloji, %9'unda ise Tip I Arnold-Chiari malformasyonu bulunduğunu bildirmiştir (71).

Bu çalışmada, spontan nistagmus, head shake nistagmus, Dix-Hallpike veya supin baş çevirme (head roll) testlerinin en az birinde saf vertikal nistagmus saptanmış 82 hastanın nörolojik tanı kodları ve kafa için radyolojik görüntüleme tetkik sonuçları değerlendirilerek, vertikal nistagmusun merkezi sinir sistemi bozukluğu ile ilişkisi belirlenmeye çalışılmıştır. Çalışmada kullanılan yöntemin belirli kısıtlılıkları mevcuttur. Öncelikle, kayıt sistemine hekim tarafından girilmiş tanı kodlarının, hastaların kesin tanılarını yansıtmadığı söylenebilir. Nitekim, KBB bölümü tarafından kullanılan ICD tanı kodlarının büyük kısmı spesifik bir tanıya değil, bir belirtiyeye (vertigo, baş dönmesi, baş ağrısı) veya spesifik olmayan tanımlara (vestibüler fonksiyon bozuklukları, periferik vertigolar vb.) aittir. Nöroloji bölümü tarafından kullanılan ICD tanı kodlarının dağılımında da, spesifik tanı kodları görece daha fazla kullanılmış olsa da, benzer durum söz konusudur. İkinci olarak, radyolojik görüntüleme yöntemleri, merkezi sinir sistemi işlevlerini mutlak yansıtmaz; anatomik yapıları tutan yapısal lezyonları gösterebilir. Bir başka ifadeyle, radyolojik görüntüleme sonuçlarının normal olması, santral vestibüler bozuklukları ekarte ettirmez. Bununla birlikte, bu çalışmada değerlendirilen hastalarda, serebral veya serebellar atrofi, iskemik gliotik değişiklikler, laküner enfarktlar, demiyelinizan plaklar gibi bulgular saptanmıştır. Bu bulguların santral vestibüler bozukluklarla veya vertikal nistagmus ile ilişkisini desteklemek için daha fazla hastayı içeren ileriye dönük çalışmalar tasarlanmalıdır. Vestibüler bozukluğa neden olan gerek periferik, gerekse santral kesin tanının belirlenebileceği prospektif çalışmalar ile, spontan, baş sallama sonrası (head shake nistagmus) veya pozisyonel vertikal nistagmusun klinik anlamı netleşecektir.

Santral vestibüler işlevlerde yaşa bağlı bozukluklar olduğu bilinmektedir (82). Yaşlılarda yapılmış boylamsal, kesitsel bir çalışmada 70 yaş üzeri kadınların ve erkeklerin denge sorunu yaşama prevalansının sırası ile %36 ve %29 olduğu 88-90 yaşlarında bu değerlerin sırası ile %51 ve %45'e yükseldiği bildirilmiştir (83). Serebrovasküler olay ve inme riskinin de ileri yaşla arttığı bilinmektedir (84). Bizim çalışmamızda, hastaların %62,2'sinin kadınlardan, %37,8'inin erkeklerden oluştuğu; yaş ortalamalarının ise $64,2 \pm 18,0$ olduğu belirlenmiştir. Bu durum 65 yaş altındaki hastalarda da saf vertikal nistagmus saptanabildiğini, 45 yaşındaki multipl skleroz hastasında olduğu gibi merkezi sinir sistemine ait bozuklukların yaş grubunda da ekarte edilmesi gerektiğini göstermektedir. Bu nedenle yaş grubuna göre değerlendirildiğinde, 65 yaş altı ve üzeri hastaların sayısal dağılımları arasında istatistiksel açıdan anlamlı farklılık saptanmamıştır.

Denge sorunlarının sıklıkla baş arkaya atıldığında ortaya çıktığı, altta yatan nörolojik sorunlara ait olası bulguların nadir görüldüğü vurgulanmıştır (83). Bununla birlikte bizim çalışmamızda çıktığı yöne ve pozisyona bakıldığında saf vertikal nistagmus literatürde bildirilene uyumlu şekilde en sık Dix-Hallpike testinin yatış pozisyonlarında ortaya çıkmıştır. Bu durum pozisyonel vertikal nistagmusun merkezi sinir sistemine ait dokümente edilebilir bir işlev bozukluğu olmadan da tespit edilebileceğini göstermektedir.

Tüm testlerde aşağı çakan spontan nistagmusu izlenen 3 hasta ve tüm testlerde yukarı çakan spontan nistagmusu izlenen 2 hasta gözlenmiştir. Aşağı çakan nistagmusu olan 3 hastanın birinde sol temporal lob atrerioinferior kesimde ekstraaksiyel BOS mesafede yaklaşık 18x9 mm'lik genişleme dikkat çekmiş; hafif düzeyli bilateral frontal ve temporal atrofisi ile uyumlu görünüm saptanmıştır. İkincisinde normal sınırlarda İAK MRG mevcuttur. Üçüncü hastanın görüntüleme tetkikinde diffüz serebral atrofi raporlanmıştır. Yukarı çakan nistagmusu olan 2 hastanın birinde akut enfarkt izlenmemiş; normal sınırlarda İAK MRG tetkiki raporlanmış, diğerinde ise diffüz serebral atrofi, her iki serebral hemisferde birkaç adet mikroanjiopatik iskemik gliotik değişiklikler ve hiperosteozis frontalis internaya ait görünüm raporlanmıştır. Head shake nistagmus testinde aşağı çakan nistagmusu mevcut 14; head shake nistagmus testinde yukarı çakan nistagmusu olan 2 hasta incelenmiştir. Bilateral head roll testinde aşağı çakan nistagmusu olan 12 hasta, yukarı çakan nistagmusu olan 3 hasta belirlenmiştir. Tüm pozisyonlarda bakılığında, vertikal nistagmusun hızlı fazının yönünün, 20 kayıta yukarı (upbeating), 89 kayıta ise aşağı (downbeating) olduğu tespit edilmiştir.

Bu çalışmada verileri değerlendirilen hastaların yarısından fazlasının baş dönmesi nedeniyle Kulak Burun Boğaz polikliniğine birden fazla başvuruda bulunduğu görülmüştür. Bir başka ifadeyle saf vertikal nistagmusu bulunan ancak merkezi sinir sistemi bozukluğu tespit edilemeyen hastalar sağlık kuruluşlarına tekrarlayan başvurular yapabilmektedir. Santral bozuklukların ayırıcı tanısının yapılması amacıyla istenecek radyolojik görüntüleme yöntemleri seçiminde bu husus dikkate alınmalıdır. Vertikal nistagmusun merkezi sinir sistemi bozukluklarıyla olan ilişkisi ve klinik önemi netleştikçe bu hastaların ayırıcı tanısı daha kolay yapılabilir; gerek hasta, gerekse sağlık kuruluşları ve toplum için gereksiz yük yaratabilecek tetkikler azaltılabilir.

Vertikal nistagmusun altta yatan merkezi sinir sistemi hastalığı ile olan ilişkisini belirleyebilmek amacıyla Hastalıkların ve İlgili Sağlık Sorunlarının Uluslararası İstatistiksel Sınıflaması (International Statistical Classification of Diseases and Related Health Problems 10th, ICD10) sistemine göre verilmiş tanı kodları incelenmiştir. Değerlendirme sonucu gerek Kulak Burun Boğaz Hastalıkları (KBB) gerekse Nöroloji bölümleri tarafından verilen ICD10 kodlarının geniş çeşitlilik gösterdiği ve çoğunlukla belirli bir hastalığı yansıtmadığı; spesifik olmayan baş dönmesi (vertigo), vestibüler fonksiyon bozuklukları gibi semptom ve bulguları ifade ettiği görülmüştür. Altta yatan olası nörolojik tanının belirlenmesini güçleştiren ve çalışmanın temel kısıtlılıklarından birini oluşturan bu sorun iyi planlanmış ileriye dönük klinik çalışmalar tasarlanarak aşılabilir. Olası nörolojik bozukluğun objektif göstergesi olarak radyolojik görüntüleme yöntemlerinde ortaya çıkacak değişiklikler incelenmiştir. Hastaların büyük bir kısmında altta yatan nörolojik bozukluğa ait spesifik bir bulgu rapor edilmemiştir. Bununla birlikte radyolojik görüntüleme santral vestibüler bozukluğun nedeni olabilecek serebellar enfarkt, pontin enfarkt, demiyelinizan plaklar gibi bulgular rapor edilen hastalar mevcuttur. Bu durum hastalarda bütüncül yaklaşımın, klinik değerlendirmenin ve şüphede kalınan hastalarda görüntüleme yöntemlerinin önemini ve gerekliliğini göstermektedir.

2021 yılında Imas, Duncan ve Tay yeni multipl skleroz tanısı almış bir hastada ortaya çıkan vertikal nistagmus ile ilgili bir vaka çalışması yayınlamışlardır. Bizim çalışmamızda bir hastada multipl skleroz takipli olduğu görüntüleme tetkikinde raporlanmıştır ve hem bilateral Dix-Hallpike hem de head shake nistagmus testinde aşağı çakan nistagmus görülmüştür. Musat ve Musat'ın 2021'de, izole semptomatolojisi pozisyonel vertigo olan 31 yaşında kadın hasta ile vaka kontrol çalışması yayınlamışlardır (72). Yaptıkları bu

çalışmada, videonistagmografide Dix-Hallpike testinde anterior kanal BPPV'yi düşündüren aşağı çakan atipik göz hareketleri izlenmiştir. Ayrıca VNG kayıtları incelendiğinde merkezi pozisyonel vertigodan şüphelenmişlerdir. Bu doğrultuda nistagmusun latans süresi olmayan, aşağı çakan ve atipik torsiyonel nistagmus görülmüştür. Hastadan istenen manyetik rezonans görüntüleme tetkik sonucu multipl skleroz için karakteristik olan çok sayıda beyaz cevher lezyonu gösterilmiştir. Bu nedenle hasta ileri değerlendirme ve tedavi için nöroloji bölümüne yönlendirilmiştir. Bu vaka kontrol çalışmasında multipl skleroz ile bağlantılı olabilecek başka semptom olmamasına rağmen tanı beklenilenin dışında olmuştur.

Retrospektif olarak incelediğimiz bu çalışmada; öyküsünde anterior kanal BPPV tanısı olduğu düşünülen hastalar ayrıca değerlendirilmiştir. Ancak bu hastalarda Kulak Burun Boğaz hekiminin tanı kodlarında ve nöroloji bölümü tanı kodlarında multipl skleroz mevcut değildi. Hastaya yapılan pozisyonel testlerde ortaya çıkan vertikal nistagmusun, hastaya konan tanı sonucuna göre tek başına yeterli olmadığı ve hala bu konuda klinik pratik için birçok çalışmanın yapılması önerilmiştir (72).

Bu çalışmanın bir diğer kısıtlılığı, değerlendirmelerin hastane kayıtları ile sınırlı olmasıdır. Hastaların çalışma dönemi içinde başka hastanelere ne oranda başvurduğu belirsizdir. Ayrıca, testlere ait horizontal kayıt traselerinde nistagmus saptanan hastalar, saf vertikal nistagmusları olmadığı kabul edilerek çalışma dışı bırakılmıştır. Bu durumda, pozisyonel vertigosu olan ve belirli testlerde veya test pozisyonlarında vertikal nistagmusu olan hastalar çalışma dışı bırakılmış olmaktadır.

Literatürde, hipertansiyonun (73,74), diabetes mellitus gibi glukoz metabolizması bozukluklarının (75,76), D vitamini (77,78) ve vitamin B12 seviyelerinin (79,80), vertigo ve inme gibi merkezi sinir sistemini etkileyen bozukluklarla ilişkilendirildiği raporlar mevcuttur. Croll ve ark. tarafından 2021 yılında yapılmış bir çalışmada, vitamin D eksikliğinin daha küçük beyin dokusu ve hipokampus hacmi gibi MRG bulguları ile de ilişkili olabileceği öne sürülmüştür (81). Bu çalışmada da, vertikal nistagmus ile olası ilişkiyi tanımlamak amacıyla, hipertansiyon, glukoz metabolizması bozuklukları, D vitamini eksikliği ve vitamin B12 eksikliği ile ilgili ICD10 tanı kodlarının varlığı ve dağılımı incelenmiştir.

6. SONUÇ VE ÖNERİLER

1. Baş dönmesi ve dengesizlik yakınmalarıyla değerlendirilen hastaların spontan nistagmus, head shake nistagmus (baş sallama), Dix-Hallpike ve supin baş çevirme (head roll) testlerinde saf vertikal nistagmus saptanabilir.
2. Yaş grubuna göre değerlendirildiğinde, 65 yaş altı ve üzeri hastaların sayısal dağılımları arasında istatistiksel açıdan anlamlı farklılık saptanmamıştır. Yaşlı hastalarda daha sık görüldüğü düşünülen, santral patolojiye işaret eden vertikal nistagmus, daha genç hastalarda da pozisyona bağlı ortaya çıkabilmektedir.
3. Diğer testlerle karşılaştırıldığında saf vertikal nistagmus, Dix-Hallpike testine ait pozisyonlarda daha sık ortaya çıkmaktadır.
4. Vertikal nistagmusun hızlı fazı daha çok aşağı yönlü (downbeating) olmaktadır.
5. Saf vertikal nistagmus saptanan hastaların çoğunun kafa içi radyolojik görüntüleme raporlarında spesifik olmayan bulgular saptanmaktadır.
6. Vertikal nistagmus görülen 82 hastadan; 2 hastada serebellar enfarkt, 1 hastada ponsta laküner enfarkt, 1 hastada demiyelinizan plaklar, 1 hastada tek taraflı karotid arter oklüzyonu rapor edildiği görüntüleme tetkik sonuçları doğrultusunda anlaşıldı. Vertikal nistagmusu mevcut nörolojik hastalığı açıklamıyordu.
7. Çalışmamızda VNG'de vertikal nistagmus görülmesi durumunda mutlaka her hastadan MRG tetkiki çekilmesi, nöroloji bölümüne konsültasyonu önerilir.
8. Pozisyonel vertikal nistagmusun klinik önemini ve santral vestibüler bozukluklarla ilişkisini net olarak saptayabilmek için çok merkezli, prospektif çalışmalara ihtiyaç vardır.

9. Bu çalışmada horizontal kanalında traseleri mevcut hastalar çalışma dışı bırakılarak sadece vertikal kanal traseleri olan hastalar incelenmiştir. Torsiyonel nistagmusu olan hastalarda, BPPV' ye eşlik eden sonradan saf vertikal nistagmusu olan hastalarında komorbit durumları araştırılarak daha ileri çalışmalar yapılabilir.

KAYNAKLAR

1. İncesulu ŞA, Erbek H.S. (Ed.). (2020). *Vestibüler Nöroanatomi ve Vestibüler Fizyoloji. Vertigoya Güncel Yaklaşım: Tanıdan Tedaviye*. (1. Baskı) içinde (1-9). Ankara: Türkiye Klinikleri
2. Cullen, K. E. (2012). The vestibular system: multimodal integration and encoding of self-motion for motor control. *Trends in neurosciences*, 35(3), 185-196.
3. Kurumu, T. D. (2019). Türk dil kurumu sözlükleri. *Erişim adresi: <https://sozluk.gov.tr>*.
4. Kirchner, G., & Fishburne, G. J. (1995). *Physical education for elementary school children*. McGraw-Hill Humanities, Social Sciences & World Languages.
5. Berkiten, G., Tolgar, L., & Uyar, Y. (2012). Vertigolu Hastaya Yaklaşım. *Klinik Gelişim*, 25(2), 73-77.
6. Bayram A, Mutlu C. Santral vestibüler işleme. İncesulu ŞA, Erbek HS, editörler. *Vertigoya Güncel Yaklaşım: Tanıdan Tedaviye*. 1. Baskı. Ankara: Türkiye Klinikleri; 2020. p.10-3., 2020
7. Leigh, R. J., & Averbuch-Heller, L. (1998). Nystagmus and related ocular motility disorders. *Walsh and Hoyt's clinical neuro-ophthalmology*, 1, 1461-1505.
8. Kuştutan, H. Ö. (2010). *Posterior kanal benign paroksizmal pozisyonel vertigo tedavisinde epley manevrasına ek olarak verilen betahistin'in tedavi ve yaşam kalitesi üzerine etkilerinin değerlendirilmesi* (Doctoral dissertation, Dokuz Eylül Üniversitesi Tıp Fakültesi).
9. Besnard, S., Tighilet, B., Chabbert, C., Hitier, M., Toulouse, J., Le Gall, A., ... & Smith, P. F. (2018). The balance of sleep: Role of the vestibular sensory system. *Sleep medicine reviews*, 42, 220-228.
10. Gray, H. (1878). *Anatomy of the human body* (Vol. 8). Lea & Febiger.
11. Arıncı, K., Elhan, A. (2014). *Anatomi 1.ve 2. Cilt*, 5. Baskı, Güneş Kitabevi, Ankara.

12. Ardiç, F. N. (2005), Denge Sisteminin İşleyişi, F. N. ARDIÇ içinde, *Vertigo* (s.5) Denizli: İzmir Güven Kitapevi.).
13. Eckhard, A., Müller, M., Salt, A., Smolders, J., Rask-Andersen, H., & Löwenheim, H. (2014). Water permeability of the mammalian cochlea: functional features of an aquaporin-facilitated water shunt at the perilymph–endolymph barrier. *Pflügers Archiv-European Journal of Physiology*, 466(10), 1963-1985.
14. Cole, L. K. (2009). Anatomy and physiology of the canine ear. *Veterinary Dermatology*, 20(5-6), 412-421.
15. L Mescher, A. (2018). Junqueira’s Basic Histology Text and Atlas, FIFTEENTH.
16. Hoffman R., Strunk C. Vestibular anatomy and physiology. Department of Otolaryngology Grand Rounds University of Texas Medical Branch December 9, 1992. Erişim: www.utmb.edu./oto
17. <https://www.britannica.com/science/human-nervous-system/The-vestibular-system>
18. Khan, S., & Chang, R. (2013). Anatomy of the vestibular system: a review. *NeuroRehabilitation*, 32(3), 437-443.
19. Hizal, E. (2015). *Farklı zaman aralıkları ile tekrarlanan baş hareketlerinin video head impulse test (VHIT) ölçümleri üzerindeki etkileri* (Master's thesis, Sağlık Bilimleri Enstitüsü).
20. Alhabib, S. F., & Saliba, I. (2017). Video head impulse test: a review of the literature. *European Archives of Oto-Rhino-Laryngology*, 274(3), 1215-1222.
21. Wiest, G. (2015). The origins of vestibular science. *Annals of the New York Academy of Sciences*, 1343(1), 1-9.
22. Fife TD. Overview of anatomy and physiology of the vestibular system. In: Eggers SDZ, Zee DS, editors. *Vertigo and imbalance: Clinical neurophysiology of the vestibular system*. Handbook of clinical neurophysiology. 9. Amsterdam: Elsevier; 2010. p. 5-17.
23. Guyton, A. C., & Hall, J. E. (1986). *Textbook of medical physiology* (Vol. 548). Philadelphia: Saunders.

24. Casale J., Murr N. Physiology, Cochlear Function. StatPearls (Internet). Treasure Island (FL): StatPearls Publishing; 2018 Jan-2018 Oct 27
25. Van De Graaff, K. M. (2001). Senses of hearing and balance. *Human Anatomy. Sixth ed. USA: The McGraw-Hill Companies*, 516-30.
26. Mazzoni, A. (1990). The vascular anatomy of the vestibular labyrinth in man. *Acta Oto-Laryngologica*, 110(sup472), 1-83.
27. Waxman, S. (1995). deGroot J: Correlative neuroanatomy. *Appleton & Lange*.
28. Toth M, Csillag A. The organ of hearing and equilibrium. In: Csillag A, editor. Atlas of the sensory organs Functional and clinical anatomy. Totowa, New Jersey: Humana Press; 2005. p. 1-85.
29. Fife TD. Overview of anatomy and physiology of the vestibular system. In: Katz J, editor. Handbook of Clinical Audiology. Philadelphia, USA: Lippincott Williams&Wilkins. p. 431-467, 2009.
30. <https://www.enteducationswansea.org/vestibular-physiology>
31. Rhoton Jr, A. L. (2000). The cerebellopontine angle and posterior fossa cranial nerves by the retrosigmoid approach. *Neurosurgery*, 47(suppl_3), S93-S129.
32. Kandel, E. R., Schwartz, J. H., Jessell, T. M., Siegelbaum, S., Hudspeth, A. J., & Mack, S. (Eds.). (2000). *Principles of neural science* (Vol. 4, pp. 1227-1246). New York: McGraw-hill.
33. Üstün MB. Benign paroksizmal pozisyonel vertigo tedavisinde epley manevrasının etkinliğinin değerlendirilmesi (prospektif çalışma). Uzmanlık tezi, T.C. Sağlık Bakanlığı Dr. Said Konuk Eğitim ve Araştırma Hastanesi Kulak Burun Boğaz ve Baş Boyun Cerrahisi, 2015.
34. Jacob J., Snow J.B. Otorinolaringoloji Baş ve Boyun Cerrahisi (Genocak D, ed.). Nobel Tıp Kitapevi, 2000.
35. <http://what-when-how.com/neuroscience/auditory-and-vestibular-systems-sensory-system-part-3/>
36. JE, H. (2013). Guyton ve Hall Tıbbi Fizyoloji. *Nobel Tıp Kitapevi Ltd. Şti, İstanbul*.

37. Alp, G. (2014). Sağlıklı erişkinlerde kemik yolu iletimli ses uyaranlı oküler vestibüler uyarılmış miyojenik potansiyel testi normalizasyon değerleri.
38. Katz, J., Chasin, M., English, K. M., Hood, L. J., & Tillery, K. L. (1978). Handbook of clinical audiology (Vol. 428).
39. HR, W. (2017). Youmans and Winn neurological surgery. *Philadelphia: Elsevier*.
40. Colebatch, J. G., Halmagyi, G. M., & Skuse, N. (1994). Myogenic potentials generated by a click-evoked vestibulocollic reflex. *Journal of Neurology, Neurosurgery & Psychiatry*, 57(2), 190-197.
41. Yetişer, S. (2020). *Vestibülo-oküler ve vestibülo-spinal refleksler*. Vertigoya güncel yaklaşım: tanıdan tedaviye (1.baskı) içinde (s.14-22). Ankara: Türkiye Klinikleri
42. Black, R. A., Halmagyi, G. M., Thurtell, M. J., Todd, M. J., & Curthoys, I. S. (2005). The active head-impulse test in unilateral peripheral vestibulopathy. *Archives of neurology*, 62(2), 290-293.
43. Nystagmus, in: Merriam-Webster Online Edition, Merriam-Webster, Inc., 2013. Accessed 31 August 2013. www.merriam-webster.com/dictionary/nystagmus
44. Eggers, S. D., Bisdorff, A., Von Brevern, M., Zee, D. S., Kim, J. S., Perez-Fernandez, N., ... & Newman-Toker, D. E. (2019). Classification of vestibular signs and examination techniques: nystagmus and nystagmus-like movements. *Journal of Vestibular Research*, 29(2-3), 57-87.
45. Ramat, S., Leigh, R. J., Zee, D. S., & Optican, L. M. (2007). What clinical disorders tell us about the neural control of saccadic eye movements. *Brain*, 130(1), 10-35.
46. Hathiram BT, Khattar VS. Nystagmus. *Otorhinolaryngol Clin Int J* 2012;4(2): 93–9.
47. Kline, L. B., & Bajandas, F. J. (2008). *Neuro-ophthalmology review manual*. Slack Incorporated.
48. Bedell, H. E. (2000). Perception of a clear and stable visual world with congenital nystagmus. *Optometry and vision science*, 77(11), 573-581.

49. Cesarelli, M., Bifulco, P., Loffredo, L., & Bracale, M. (2000). Relationship between visual acuity and eye position variability during foveations in congenital nystagmus. *Documenta Ophthalmologica*, 101(1), 59-72.
50. Barany R. Diagnose von Krankheitsercheinungen im Beriche des Otolithenapparates. *Acta Otolaryngol* 1921; 2: 434-7.)
51. M. R. Dix and C. S. Hallpike, "The pathology, sympomatology and diagnosis of certain common disorders of the vestibular system," *Annals of Otology, Rhinology and Laryngology*, vol. 61, pp. 987–1016, 1952.
52. Bhattacharyya, N., Baugh, R. F., Ordivas, L., Barrs, D., Bronston, L. J., Cass, S., & Haidari, J. (2008). Clinical practice guideline: Benign Paroxymal positional vertigo. *Otolaryngology-Head & Neck Surgery*, 139 (5 Suppl, 4), S47-S81.
53. McClure, J. A. (1985). Horizontal canal BPV. *The Journal of otolaryngology*, 14(1), 30-35.
54. Şerbetçioğlu B. (2005). Vertigo. F.N Ardiç (Ed.), Bölüm/II Denge sisteminin değerlendirilmesilesi içinde (32-52 ss.). İzmir.
55. Liveing, E. (1873). *On megrim, sick-headache, and some allied disorders: a contribution to the pathology of nerve-storms*. J. and A. Churchill.
56. Boenheim, F. (1917). Über familiäre Hemicrania vestibularis. *Neurol Centralbl*, 36, 226-229.
57. Dieterich, M., & Brandt, T. (1999). Episodic vertigo related to migraine (90 cases): vestibular migraine?. *Journal of neurology*, 246(10), 883-892.
58. Kayan, A., & Hood, J. D. (1984). Neuro-otological manifestations of migraine. *Brain*, 107(4), 1123-1142.
59. Neuhauser, H., Leopold, M., Von Brevern, M., Arnold, G., & Lempert, T. (2001). The interrelations of migraine, vertigo, and migrainous vertigo. *Neurology*, 56(4), 436-441.
60. Jm, F. (1999). Cass SP. Benign paroxysmal positional vertigo. *N Engl J Med*, 341, 1590-6.

61. Panthagani, J., Virdee, J., MacDonald, T., Bruynseels, A., & Batra, R. (2020). Acquired nystagmus. *British Journal of Hospital Medicine*, 81(11), 1-8.
62. Thurtell, M. J., & Leigh, R. J. (2011). Nystagmus and saccadic intrusions. *Handbook of clinical neurology*, 102, 333-378.
63. Abadi, R. V. (2002). Mechanisms underlying nystagmus. *Journal of the Royal Society of Medicine*, 95(5), 231-234.
64. Büyüklü A. F. Kulak Burun Boğaz ve Baş Boyun Cerrahisi Cilt I KULAK, (2013).
65. Stahl, J. S., Averbuch-Heller, L., & Leigh, R. J. (2000). Acquired nystagmus. *Archives of Ophthalmology*, 118(4), 544-549.
66. Manole, C., Tabacaru, B., Danielescu, C., & Stanca, H. (2020). Retinal Vascular Impact In Systemic Hypertension. Case Report. *The Medical-Surgical Journal*, 124(4), 628-637.
67. Denniston AKO, Murray PI. Oxford handbook of ophthalmology. 4th edn. Oxford: Oxford University Press; 2018
68. Kim, J. S., Yoon, B., Choi, K. D., Oh, S. Y., Park, S. H., & Kim, B. K. (2006). Upbeat nystagmus: clinicoanatomical correlations in 15 patients. *Journal of Clinical Neurology*, 2(1), 58-65.
69. Strupp, M., Kremmyda, O., Adamczyk, C., Böttcher, N., Muth, C., Yip, C. W., & Bremova, T. (2014). Central ocular motor disorders, including gaze palsy and nystagmus. *Journal of neurology*, 261(2), 542-558.
70. Lemos, J., & Strupp, M. (2021). Central positional nystagmus: an update. *Journal of neurology*, 1-10.
71. Esteban-Sanchez, J., Rueda-Marcos, A., Sanz-Fernandez, R., & Martin-Sanz, E. (2016). Inferior vertical nystagmus: is magnetic resonance imaging mandatory?. *Revista de Neurologia*, 62(3), 107-112.
72. Musat, G. C., & Musat, A. A. (2021). Multiple Sclerosis Presenting as an Anterior Semicircular Canal Benign Paroxysmal Positional Vertigo: Case Report. *Ear, Nose & Throat Journal*, 100(5_suppl), 636S-640S.

73. Appelros, P., Matérne, M., Jarl, G., & Arvidsson-Lindvall, M. (2021). Comorbidity in Stroke-Survivors: Prevalence and Associations with Functional Outcomes and Health. *Journal of Stroke and Cerebrovascular Diseases*, 30(10), 106000.
74. Ting, H. W., Chien, T. Y., & Liao, C. C. (2022). Diseases That Occur Prior to Spontaneous Intracerebral Hemorrhage: Identification of Predisposing and Risk Factors Using Lag Sequential Analysis. *Journal of Healthcare Engineering*, 2022.
75. Kumar, P., Singh, N. K., Apeksha, K., Ghosh, V., Kumar, R. R., & Muthaiah, B. K. (2021). Auditory and Vestibular Functioning in Individuals with Type-2 Diabetes Mellitus: A Systematic Review. *International Archives of Otorhinolaryngology*.
76. Zhu, Z., Li, Q., Wang, L., Xiao, C., Wang, H., & Xu, Y. (2022). Risk Factors and Risk Model Construction of Stroke in Patients with Vertigo in Emergency Department. *Computational and Mathematical Methods in Medicine*, 2022.
77. Talebi, A., Amirabadizadeh, A., Nakhaee, S., Ahmadi, Z., & Mousavi-Mirzaei, S. M. (2020). Cerebrovascular disease: how serum phosphorus, vitamin D, and uric acid levels contribute to the ischemic stroke. *BMC neurology*, 20(1), 1-5.
78. Abdelmaksoud, A. A., Fahim, D. F. M., Bazeed, S. E. S., Alemam, M. F., & Aref, Z. F. (2021). Relation between vitamin D deficiency and benign paroxysmal positional vertigo. *Scientific Reports*, 11(1), 1-7.
79. Ouchi, H., Ishikawa, K., Inoue, K., Shibano, K., & Hara, K. (2021). Primary Position Upbeat Nystagmus with Low Serum Vitamin B12. *Internal Medicine*, 5241-20.
80. Cavalieri, M., Schmidt, R., Chen, C., Mok, V., de Freitas, G. R., Song, S., ... & Hankey, G. J. (2012). B vitamins and magnetic resonance imaging-detected ischemic brain lesions in patients with recent transient ischemic attack or stroke: the VITAMINS TO Prevent Stroke (VITATOPS) MRI-substudy. *Stroke*, 43(12), 3266-3270.
81. Croll, P. H., Boelens, M., Vernooij, M. W., van de Rest, O., Zillikens, M. C., Ikram, M. A., & Voortman, T. (2021). Associations of vitamin D deficiency with MRI markers of brain health in a community sample. *Clinical Nutrition*, 40(1), 72-78.
82. Jahn, K. (2019). The aging vestibular system: dizziness and imbalance in the elderly. *Vestibular disorders*, 82, 143-149.

83. Jönsson, R., Sixt, E., Landahl, S., & Rosenhall, U. (2004). Prevalence of dizziness and vertigo in an urban elderly population. *Journal of vestibular research*, 14(1), 47-52.
84. Béjot, Y., Daubail, B., & Giroud, M. (2016). Epidemiology of stroke and transient ischemic attacks: Current knowledge and perspectives. *Revue neurologique*, 172(1), 59-68.