

Apendektomide Farklı Bir İnsizyon

M. Haberal, M. C. Yağmurdur, G. Moray, H. Karakayalı

Özet

Kliniğimizde akut apandisit ön tanısıyla laparotomi planlanan hastalarda klasik olarak tanımlanan ve kullanılmakta olan Mc Burney insizyonundan farklı biçimde, pararektal yapılan ve kas dokusunu disseke etmeyen fasya-preperitoneal yağ dokusu-periton planında çalışılan bir insizyon türü kullanılmaktadır.

Başkent Üniversitesi Tıp Fakültesi Genel Cerrahi Anabilim Dalı tarafından 1 Ocak 1998-31 Temmuz 2007 tarihleri arasında akut apandisit nedeniyle ameliyat edilen 598 hasta retrospektif olarak incelenerek hastalar iki grupta değerlendirildi. Grup 1 (n=142) de yukarıda tanımladığımız insizyon kullanılırken, Grup 2 de (n=456) klasik Mc Burney ve paramedian insizyonlar ile apandektomi yapılmıştır. Bu retrospektif klinik çalışmada sözkonusu insizyon tipinin, klasik Mc Burney/paramedian insizyonu uygulanan hastalar ile karşılaştırılması yapılarak sonuçları değerlendirilmiştir

Sonuç olarak, rektus abdominis kasının lateralinden yapılarak preperitoneal dokunun ve peritonun disseke edilmesiyle yapılan Grup 1'de kullanılan insizyon, komplikasyonlu ve obez hastalarda, gebelerde ve ek patolojik durum olasılığında cerrahi girişim için daha rahat erişim sağlamakta, kanama ve dolayısıyla yara enfeksiyonunun daha az olması nedeniyle de avantaj sağlamaktadır.

Anahtar Kelimeler: Apendektomi, cerrahi teknik, Mc. Burney

Summary

A New Incision for Appendectomy

In our clinic, we use a different pararectal incision that requires facia-preperitoneal fat tissue-peritoneal dissection but not muscular dissection for appendectomy. This incision is different from the classic McBurney and paramedian incisions that have been previously used.

We evaluated the results of 598 acute appendicitis patients who underwent appendectomy between January 1, 1998, and July 31, 2007, at the Baskent University Faculty of Medicine in Ankara, Turkey. The study was composed of 2 groups: in group 1 (n=142), the appendectomy was performed using our new incision, and in group 2, the appendectomy was performed using the McBurney or paramedian incision. The groups were compared, and the postoperative results were assessed.

We conclude that our new incision type provides better access for appendectomy, especially in patients with complicated appendicitis, obese patients, pregnant women, and in those with concomitant pathological conditions. Additionally, hemorrhage and wound infection were rarely seen in patients in group 1 when compared with patients in group 2.

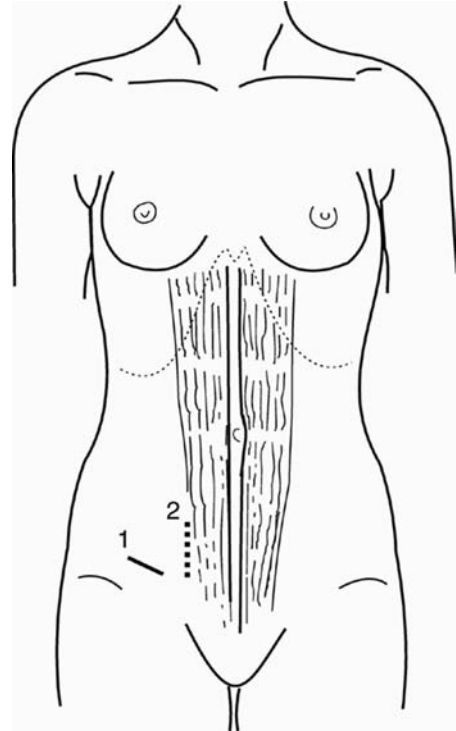
Key Words: Appendectomy, surgical technique, Mc. Burney.

Akut apandisit cerrahi tedavi gerektiren akut karın hastalarında ilk sırada yer almaktadır (1). Akut karın sendromu tablosu ile başvuran her hastada ilk olarak akla getirilmelidir. Yaşam boyu akut apandisit insidansı %6.7-%20 arasında olup, apandektomi insidansı kadın ve erkekte %12 ve 23 oranlarında bildirilmektedir (2). İleri yaş ve gebelik gibi etkenler tanı konulmasını zorlaştırdığı gibi, perforasyon ve gangren gibi ciddi komplikasyonlar gelişmeden azaltılması tanının konulması mortalite ve morbiditeyi önemli ölçüde azaltmaktadır (3). Kliniğimizde apandektomi sırasında farklı bir insizyon tipi kullanılmaktadır. Bu retrospektif klinik çalışmada, kullandığımız bu insizyon tipinin, klasik Mc Burney/paramedian insizyonu uygulanan hastalar ile karşılaştırılması yapılarak sonuçları değerlendirilmiştir.

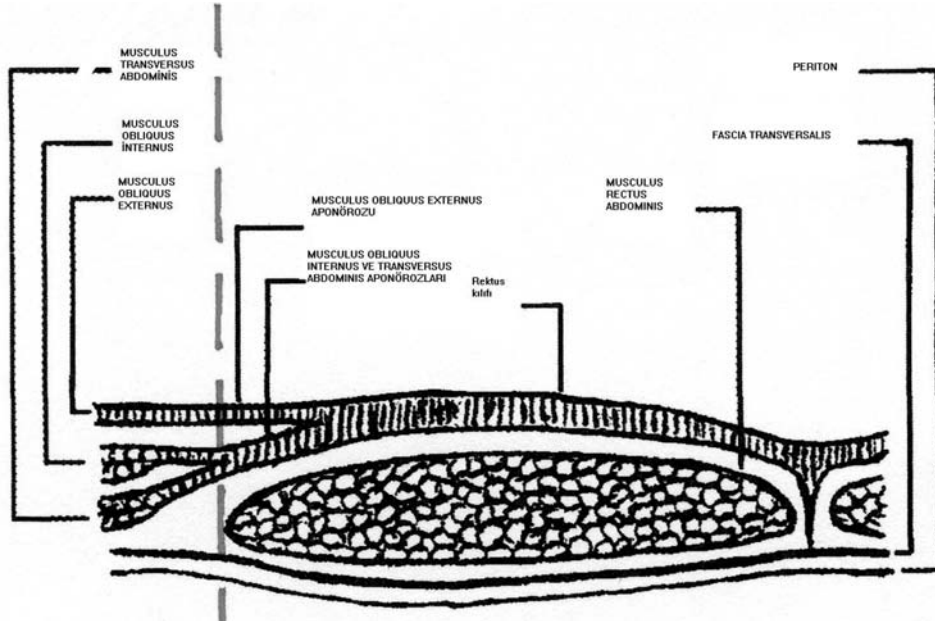
Gereç ve Yöntem

Kliniğimizde akut apandisit ön tanısıyla laparotomi planlanan hastalarda klasik olarak tanımlanan ve kullanılmakta olan Mc Burney/paramedian insizyonundan daha medialde, deri pililerine paralel bir kesi yapılarak başlanan (Şekil 1A) ve kas dokusunu disseke etmeyen, fasya-preperitoneal yağ dokusu-periton planında çalışılan bir insizyon tekniği daha uyguladık (Şekil 1B). Başkent Üniversitesi Tıp Fakültesi Genel Cerrahi Anabilim Dalı tarafından 1 Ocak 1998-31 Temmuz 2007 tarihleri arasında akut apandisit nedeniyle ameliyat edilen 598 hasta retrospektif olarak incelenerek hastalar iki grupta değerlendirildi. Bütün hastalar preoperatif dönemde abdominopelvik ultrasonografi (USG) ile değerlendirilmiş, gerekli görülenlere abdominopelvik bilgisayarlı tomografi (BT) incelemesi yapılmıştır. Her iki gruptaki hastaların tamamında profilaktik antibiyotik kullanılmış, komplikasyon ile başvuranlarda ve ameliyat sırasında komplikasyon saptananlarda teröpatik antibiyotik uygulanmıştır. Grup 1 (n=142) de yukarıda tanımladığımız insizyon kullanılırken, Grup 2 de (n=456) klasik Mc Burney ve paramedian insizyonlar ile apandektomi yapılmıştır. Grup 2'de paramedian insizyon kullanılan 62 (%14=62/456) hasta vardı. Grup 1'deki hastaların tamamında laparotomi öncesi bütün hastalar povidon iyodür ve alkol ile ameliyat sahasının temizlenmesi sonrasında steril drape uygulanarak insizyona

hazırlanmıştır. Grup 2'deki hastaların %63'ünde (287/456) steril drape kullanılmıştır. Her iki gruptaki hastalarda appendiks güdüğü rutin olarak gömülmüştür. Her iki grup yaş, cinsiyet, laparotomi sırasında rastlanılan apandisit dışı patolojiler (over kisti, mezenterik lenfadenit, inflamatuvar barsak hastalığı, ileoçekal bölge tümörleri, Meckel divertikülü, çekal divertikülü), gebelik varlığı, apandektomi haricinde yapılan ek ameliyatlara, ameliyat sonrasında görülen komplikasyonlar (ateş, yara enfeksiyonu, intraabdominal abse, sepsis ve diğerleri) değerlendirilmiş ve gruplar karşılaştırılarak farklılıklar araştırılmıştır. Ölçümle elde edilen verilerin analizinde iki ortalama arasındaki farkın önemlilik testi, sayımla elde edilen verilerin analizinde ise bağımsız gruplardaki ki-kare testi istatistiksel yöntem olarak kullanılmıştır.



Şekil 1A. Apandektomilerde cilt pililerine paralel kesi(1), cilt-ciltaltı dokular geçildikten sonra vertikal kesi ile fasya açılır (2).



Şekil 1B. Apandektomilerde kliniğimiz tarafından tercih edilen insizyonda karın duvarında diseksiyon yapılan sagittal anatomik doku planı.

Bulgular

Yaş ortalaması Grup 1 de 37±4 ve Grup 2'de 29±6 idi. Grup 1'de %58'i (n= 82) kadın ve %42 (n=60) sı erkek, Grup 2'de %48'i (n=219) kadın ve %52 (n=237) erkekti. Tüm hastaların %89' inde (n=532) akut apandisit tanısı patolojik olarak doğrulanmıştır. Akut apandisit olduğu doğrulanmış hastaların %12 sinde (64/532) perforasyon saptanmıştır. Periapendiküler apse ve perforasyon sırasıyla Grup 1 de %6 (n=9) ve %3 (n=4), Grup 2'de ise %4 (n=16) ve %5 (n=23) olarak bulunmuş ve her iki grup arasında anlamlı fark saptanmamıştır. Tablo 1 de akut apandisit ön tanısıyla ameliyat edilen hastalarda laparotomi sırasında rastlanan apandisit dışı patolojik durumlar (over kisti, mezenterik lenfadenit, inflamatuvar barsak hastalığı, pelvik inflamatuvar hastalık=PIH, ileoçekal bölge tümörleri, Meckel divertikülü, çekal divertikül) özetlenmiştir (Tablo 1).

Apandektomi dışında yapılan başka cerrahi girişim oranı Grup 1' de %2 (n=3) ve Grup 2'de %3 (n=14) olarak bulunmuş ve anlamlı fark saptanamamıştır ($p>0.05$). Gebelik ve akut apandisit oranı Grup 1'de %1 (n=1) Grup 2'de %0.3 (n=1) olarak bulunmuştur ($p>0.05$). Her iki gruptaki ateş, yara enfeksiyonu, ameliyat sonrası intraabdominal apse, sepsis v.b postoperatif cerrahi komplikasyonlar ise Tablo 2 de

özetlenmiştir. Bu komplikasyonlardan, yara enfeksiyonu ve hematoma Grup 1'de daha az bulunmuştur ($p=0.01$, $p=0.04$). Tüm hastalar gözönüne alındığında yara enfeksiyonu, ameliyat öncesi steril drape uygulanan hastalarda daha düşük oranda gözlenmiştir ($p=0.04$). Ayrıca Grup 1'de %7 (n=10), Grup 2' de %1 (n=4) tane olmak üzere %2 (n=5) kronik böbrek yetmezlikli hastaya apandektomi yapılmıştır.

Tablo 1. Akut apandisit ön tanısıyla ameliyat edilen hastalarda laparotomi sırasında karşılaşılan patolojik durumlar.

	Grup 1 (n=142)	Grup 2 (n=456)
Over kisti	4 (%3)	4(%1)
Mezenterik lenfadenit	1 (%0.7)	3 (%0.7)
İnflamatuvar barsak hastalığı	3 (%2)	2 (%0.04)
PIH*	1 (%0.7)	0 (%0)
İleoçekal bölge tümörleri	1 (%0.7)	1 (%0.3)
Meckel divertikülü	1 (%0.7)	1 (%0.3)
Çekum divertikülü	1 (%0.7)	0 (%0)
Apendiks tümörü	2 (%1)	1 (%0.3)
Toplam	14 (%9)	12 (%3)

*PIH, pelvik inflamatuvar hastalık

Tablo 2. Her iki grupta ameliyat sonrası görülen komplikasyonlar.

Komplikasyon	Grup 1 (n=142)	Grup 2 (n=456)
Ameliyat sonrası ateş	2 (%1)	5 (%0,1)
Yara enfeksiyonu	5 (%4)	44 (%9)*
Hematom	0 (%0)	10 (%2)†
Ameliyat sonrası apse	0 (%0)	3 (%0.6)
Toplam	7 (%5)	62 (%14)

**p=0.01, anlamlı fark*†*p=0.04, anlamlı fark*

Tartışma

Cerrahi tedavi gerektiren akut karın sendromu nedenleri içinde ilk sırayı tutan akut apandisit görülmeye insidansı daha çok ikinci ve üçüncü dekatlarda artmaktadır (1,2,3). Olgularımızın yaş ortalaması bu literatür bilgisini desteklemektedir. Özellikle yaş ilerledikçe her iki cinste de eşit oranda görülmesi sözkonusudur. Hastalarımızın cinsiyet dağılımının gruplar içinde ve gruplar arasında farklılık göstermemesi literatürle uyumludur (1,2,4).

Değişik merkezlerde farklılık gözlenmekle beraber radyolojik görüntüleme yöntemlerinin yaygın olarak kullanımı özellikle yaşlı ve yandaş sistemik hastalıkları olan, atipik öykü ve fizik muayene bulguları olan hastalarda yarar sağlamaktadır (5). Gerek BT, gerek USG akut apandisit tanısında yaklaşık %92 oranında sensitiviteye sahiptir (6). Ayrıca komplikasyon ile başvuran hastalarda da özellikle periapendiküler abse formasyonu gibi durumların girişimsel yöntemlerle tedavisine de olanak sağlamaktadır. Bizim hastalarımız içinde Grup 2'de toplam 16 hastada periapendiküler abse görülmüş, bunlardan ameliyat öncesi dönemde 10'u USG ile saptanmış ve 3 cm'nin üzerinde olan 2 tanesine perkütan drenaj uygulanmıştır, 3 cm'nin altında olan 8 tanesi paramedian insizyonla drene edilmiş ve apandektomileri yapılmış, geriye kalan 6 tanesi ise USG ile saptanamamış ve ameliyat sırasında doğrudan drene edilmişlerdir. Grup 1 de ise ameliyat öncesi dönemde radyolojik yöntemlerle saptanan 4 periapendiküler abse tanımladığımız

insizyonla rahatlıkla drene edilmiş aynı zamanda apandektomisi yapılmış ve hiçbirisinde komplikasyon saptanmamıştır. Ancak bu gruptaki periapendiküler apseler 3 cm'nin altındaydı.

Akut apandisit nedeniyle ameliyat edilen hastalarda steril drape uygulaması tartışmalı bir konudur (7,8). "Drape" uygulaması, özellikle uzun süren ameliyatlarda "drape" kenarlarının ciltten ayrılmasının, ayrılan kenarların altında bakteriyel proliferasyon olabileceği gerekçesiyle bazı yazarlar tarafından önerilmemektedir (7). Ancak bizim çalışmamızda, tüm hastalarda insizyon tipine bakılmaksızın, "drape" kullanılan hastalarda yara enfeksiyonu kullanılmayanlara göre az görülmüştür. Özellikle yara enfeksiyonu riskinin azaltılması yönünden bu ameliyatların "en azından cerrahi yaraların sınıflandırılması esasına göre" kontamine ameliyatlar olduğu kabul edilirse, cerrahi girişim süresi uzun olmadığından ameliyat öncesi steril drape kullanılmasının uygun olacağı söylenebilir.

Akut apandisitte laparotomi için kullanılan klasik insizyon, McBurney insizyonudur. Son zamanlarda radyolojik görüntüleme sağlanan gelişmeler ve antimikrobial ajanların etkinliğinde sağlanan ilerlemeler nedeniyle bu insizyon tipi komplike olmayan olgularda daha sık tercih edilmektedir. Öte yandan komplikasyon düşünülen ya da tanıdan emin olunamayan durumlarda paramedian insizyon yaygın olarak kullanılmaktadır. Ancak her türlü gelişmeye rağmen beklenilmeyen bir durumla karşılaşılma olasılığı her zaman vardır. Bazı araştırmacılar özellikle yaşlı, yandaş hastalığı/hastalıkları olan, komplikasyon kuşkusu bulunan, tanıdan apandisit dışındaki olasılıkları düşündürebilecek atipik seyirli olgularda diagnostik laparoskopiyi önermektedirler (9,10). Bu araştırmacılar, laparoskopi bulgularına göre daha küçük insizyon yapılabileceği ya da laparoskopide saptanan patolojik nedenin cerrahi tedavisine uygun insizyon seçiminin bu sa- yede mümkün olabileceğini ileri sürmektedirler (9,10,11,12). Ancak bizim kanımıza göre, "musculus rectus abdominis" in kenarından preperitoneal yağ dokusu ve periton disseke edilerek yapılan bizim kullandığımız ve yukarıda tanımladığımız (Grup 1 hastalar) insizyonda beklenmedik bir bulgu ile karşılaşılrsa bile insizyon proksimal ve distale uzatılarak büyütülebilmekte rastlanan patoloji ne

olursa olsun cerrahi tedaviye olanak sağlanmakta, laparoskopi ile zaman ve para kaybedilmesini de önlemektedir. Öte yandan bu insizyonda, "musculus obliquus internus"un kas lifleri kesilmediği için hematoma olasılığı da ortadan kalkacak, özellikle obez hastalarda önemli bir sorun olan yara enfeksiyonu riski de önemli ölçüde azaltılabilecektir. Hematom ve yara enfeksiyonu oranının Grup 1'deki hastalarda daha az olması bu kanımızı desteklemektedir. Ayrıca bu insizyon şekli, komplikasyonla başvuran ya da çekumu mobilize etmeyi gerektiren atipik anatomik lokalizasyonlu olgularda da aynı avantajı sağlamaktadır. Üstelik beklenmedik durumlarla karşılaşılması olasılığına karşı sıkça başvurulmuş paramedian insizyonlara göre yapılması ve rekonstrüksiyonu daha kolaydır. Akut apandisit, gebelikte en sık karşılaşılan akut karın sendromu nedeni olup yaklaşık 1500 gebelikte bir görülmektedir (13,14). Bizim serimizde %0.4 (2/427) olarak görülmüştür. Bu oran literatüre göre yüksek bulunmuştur. Hasta sayısının daha da artmasıyla bu rakamın literatür verilerine yaklaşması olası gözükmemektedir. Kanımıza göre Grup 1'de uyguladığımız insizyon kas dokusu kesilmediği için vaginal doğum yapacak olan gebelerde de avantaj sağlayabilir.

Sonuç olarak, rektus abdominis kasının lateralinden yapılarak preperitoneal dokunun ve peritonun disseke edilmesiyle yapılan Grup 1' de kullanılan insizyon, komplikasyonlu hastalarda (obez hastalar-gebelere ek patolojik durum olasılığında) cerrahi girişim için daha rahat erişim sağlamak, kanama ve dolayısıyla yara enfeksiyonunun daha az olması nedeniyle de avantaj sağlamaktadır. Ancak geç dönemde fitik gelişimine risk oluşturması bakımından klasik Mc Burney ve paramedian insizyonlara üstünlüğü için uzun dönem izlemler içeren çalışmalara gereksinim vardır.

Kaynaklar

1. Lewis FR, Holcoft JW, Boey J, Dunphy JW. A critical review of diagnosis and treatment in 1000 cases. Arch Surg 1975; 110: 677-681.
2. Addis DG, Shaffer N, Fowler BS. The epidemiology of appendicitis and appendectomy in The United States. Am J Epidemiol 1990; 132: 920-925.
3. Berry J, Malt RA. Appendicitis near it's centenary. Ann Surg 1984; 200: 567-570
4. Kieran JA, Curet MJ. Institutional variations in the management of patients with acute appendicitis. J Gastrointest Surg 2001; 7: 523-528.
5. Haller JA, Shaker IJ, Donahoo JS. Peritoneal drainage vs non drainage generalized peritonitis from ruptured appendicitis in children. Ann Surg 1977; 177: 595-598.
6. Peck J, Peck A, Peck C. The clinal role of non-contrast helical computed tomography in the diagnosis of acute appendicitis. Am J Surg 2000; 180: 133-136.
7. Cruse PJE, Ford R. The epidemiology of wound infection. A ten year prospective of 62 939 wounds. Surg Clin North Am 1980; 60: 27-35.
8. Taylor E, Dev V, Shah D. Complicated appendicitis: is there a minimum intravenous antibiotic requirement? A prospective randomized trial. Am Surg 2000; 66: 887-890.
9. Mc Greevy MD, Finlayson SRG, Alvarado R, Stephen GG. Laparoscopy may be lowering the threshold to operate on patients with suspected appendicitis. Surg Endosc 2002; 16: 1046-1049.
10. Oliak D, Yamini D, Udani VM. Initial non-operative management for periappendiceal abscess. Dis Colon Rectum 2001; 44: 936-941.
11. Bagi P, Duoholm S. Non-operative management of the ultrasonically evaluated appendiceal mass. Surgery 1987; 101: 602-605.
12. Lamieur TP, Rodriguez JL, Jacobs DM. Wound management of perforated appendicitis. Am Surg 1999; 65: 339-343.
13. Fisher KS, Ross DS. Guidelines for therapeutic decision in incidental appendectomy. Surg Gynecol Obstet 1990; 171: 95-98.
14. Fatum M, Rojansky N. Laparoscopic surgery during pregnancy. Obstet Gynecol Surv 2001; 56: 50-59.