

**BAŞKENT ÜNİVERSİTESİ  
FEN BİLİMLERİ ENSTİTÜSÜ**

**PELVİK KEMİK YAPILARININ BÖLÜTLENMESİ VE  
PELVİK AÇILARININ OTOMATİK ÖLÇÜMÜ**

**SEDA ŞAHİN**

DOKTORA TEZİ  
2017

**PELVİK KEMİK YAPILARININ BÖLÜTLENMESİ VE  
PELVİK AÇILARININ OTOMATİK ÖLÇÜMÜ**

**SEGMENTATION OF PELVIC BONE STRUCTURES AND  
AUTOMATED CALCULATION OF PELVIC ANGLES**

**SEDA ŞAHİN**

Başkent Üniversitesi  
Lisansüstü Eğitim Öğretim ve Sınav Yönetmeliğinin  
ELEKTRİK-ELEKTRONİK Mühendisliği Anabilim Dalı İçin Öngördüğü  
DOKTORA TEZİ olarak hazırlanmıştır.

2017

**“Pelvik Kemik Yapılarının Bölütlenmesi ve Pelvik Açılarının Otomatik Ölçümü”** başlıklı bu çalışma, jürimiz tarafından **25/09/2017** tarihinde **ELEKTRİK ELEKTRONİK MÜHENDİSLİĞİ ANABİLİM DALI** 'nda **DOKTORA TEZİ** olarak kabul edilmiştir.

Başkan : Prof. Dr. Osman Eroğul

Üye (Danışman) : Prof. Dr. Emin Akata

Üye : Prof. Dr. Hasan Oğul

Üye : Prof. Dr. Cengiz Tuncay

Üye : Doç. Dr. Hatice Tuba Sanal

**ONAY**

.../09/2017

Prof. Dr. Emin AKATA  
Fen Bilimleri Enstitüsü Müdürü



**BAŞKENT ÜNİVERSİTESİ FEN BİLİMLERİ ENSTİTÜSÜ**  
**DOKTORA TEZ ÇALIŞMASI ORJİNALLİK RAPORU**

Tarih: ... / 09 / 2017

Öğrencinin Adı, Soyadı : Seda Şahin

Öğrencinin Numarası : 20620013

Anabilim Dalı: Elektrik-Elektronik Mühendisliği A.B.D

Programı : Doktora

Danışmanın Unvanı/Adı, Soyadı: Prof. Dr. Emin Akata

Tez Başlığı: Pelvik Kemik Yapılarının Bölütlenmesi ve Pelvik Açılarının Otomatik  
Ölçümü

Yukarıda başlığı belirtilen Doktora tez çalışmamın; Giriş, Ana Bölümler ve Sonuç Bölümünden oluşan, toplam 129 sayfalık kısmına ilişkin, 19/09/2017 tarihinde şahsım/tez danışmanım tarafından Turnitin adlı intihal tespit programından aşağıda belirtilen filtrelemeler uygulanarak alınmış olan orijinallik raporuna göre, tezimin benzerlik oranı % 3'dür.

Uygulanan filtrelemeler:

1. Kaynakça hariç
2. Alıntılar hariç
3. Beş (5) kelimedenden daha az örtüşme içeren metin kısımları hariç

“Başkent Üniversitesi Enstitüleri Tez Çalışması Orijinallik Raporu Alınması ve Kullanılması Usul ve Esaslarını” inceledim ve bu uygulama esaslarında belirtilen azami benzerlik oranlarına tez çalışmamın herhangi bir intihal içermediğini; aksinin tespit edileceği muhtemel durumda doğabilecek her türlü hukuki sorumluluğu kabul ettiğimi ve yukarıda vermiş olduğum bilgilerin doğru olduğunu beyan ederim.

Öğrenci İmzası:.....

Onay

... / 09 / 2017

Öğrenci Danışmanı Unvan, Ad, Soyad,

## ÖZ

### **PELVİK KEMİK YAPILARININ BÖLÜTLENMESİ VE PELVİK AÇILARININ OTOMATİK ÖLÇÜMÜ**

Seda ŞAHİN

Başkent Üniversitesi Fen Bilimleri Enstitüsü

Elektrik-Elektronik Mühendisliği Anabilim Dalı

Pelvik kemik yapısı, iskelet sistemimizin temelini oluşturur ve bu yapının radyolojik ve ortopedik olarak doğru değerlendirilmesi büyük önem taşımaktadır. Bu yapının değerlendirilmesinde ve Pelvik kemik hastalıklarının tanı ve tedavi sürecinde bazı Asetabulum açılarından yararlanılır.

Bu çalışmada, hem Pelvik kemik yapısı ile ilgili yeni bir tıbbi açı ölçüm metodu tanımlanmış, hem de bu yeni geliştirilen tıbbi metodun teknik gösterimi olarak tamamen otomatik olarak çalışan yeni bir açı ölçüm metodu geliştirilmiştir. Bu otomatik açı ölçüm metodu, Pelvik kemik yapılarının bölütlenmesi ve Pelvik açılarının otomatik ölçümü olarak iki kısımdan oluşmaktadır. Pelvik kemik yapılarının bölütlenmesi için İşaretçi tabanlı Watershed bölütleme metodu ve Zernike moment şekil tanımlayıcı metodlarının birlikte kullanılması ile Obturator gözlerinin tamamen otomatik olarak bölütlenmesi sağlanmıştır. Bu çalışmanın ikinci kısmını ise Asetabular açılarının tam otomatik olarak ölçümü oluşturmaktadır. Bu çalışmada Asetabular açılarının, sağlıklı hastalar için normal tıbbi açı ölçüm değerleri, hem uzmanların elle ölçüm metodu hem de geliştirilen yeni otomatik açı ölçüm metodu için ayrı ayrı bulunmuştur. Aynı zamanda, erişkinlerde ve çocuklarda kalça çıkığı hastalıkları olan hastalar için her iki açı ölçüm metodu kullanılarak açı ölçüm sonuçları elde edilmiştir.

Önerilen açı ölçüm metodunun ilk kısmını oluşturan Obturator gözlerinin bölütlemesi metodu 100 görüntü üzerinde denenmiş ve bölütleme başarımlı doğruluk yüzdesi %96 olarak elde edilmiştir. Ayrıca, otomatik açı ölçüm metodunun değerlendirilmesinde, uzmanların elle yaptıkları ölçüm sonuçları ve otomatik açı ölçüm metodu sonuçları arasında istatistiksel olarak her ölçüm sonucu için  $p > 0.005$  değeri elde edilmiştir.

Dolayısıyla, uzmanların ölçümleri ve otomatik açı ölçüm metodunun sonuçları arasında anlamlı bir farklılık görülmemiştir. Bu çalışmanın sonucunda, farklı Pelvik kemik hastalıklarının uzmanlar tarafından doğru değerlendirilmesi için klinik ortamda kullanılabilir, tam otomatik olarak çalışan yeni bir tıbbi açı ölçüm metodu geliştirilmiştir.

**ANAHTAR SÖZCÜKLER:** Pelvik kemik yapısı bölütleme, Asetabulum, Obturator gözü, Asetabulum açıları, Pelvik kemik hastalıkları, Watershed bölütleme metodu, Zernike moment şekil tanımlayıcı

**Danışman:** Prof. Dr. Emin Akata, Başkent Üniversitesi, Elektrik-Elektronik Mühendisliği Bölümü.

## **ABSTRACT**

### **SEGMENTATION OF PELVIC BONE STRUCTURES AND AUTOMATED CALCULATION OF PELVIC ANGLES**

Seda ŞAHİN

Başkent University Institute of Science

Department of Electrical-Electronics Engineering

Pelvic bone structure is the fundamental part of our skeletal system and the accuracy of radiological and orthopaedical evaluation of this system is very important. Asetabulum angles are used for the evaluation of this structure and the diagnosing and treatment phases of Pelvic bone diseases.

In this study, both a new medical angle measurement method is defined and a new fully automated angle measurement method for this medical method is developed. This automated method consists of two parts as the segmentation of Pelvic bone structure and the automated measurement for Pelvic angles. The fully automated segmentation method for Obturator Foramen is developed with the integrated usage of the Marker-based Watershed segmentation method and Zernike moment feature descriptor for Pelvic bone structure segmentation. The second part of this study is the automated measurement of the Asetabulum angles. In this study, the Asetabulum angles are measured both with the traditional method by clinicians and by the automated method for the healthy patients and then the normal medical measurements are extracted separately. Also, the angle measurement results are obtained by using two angle measurement methods for patients which have hip dysplasia for adults and children

The first part of the proposed angle measurement method which is the segmentation of Obturator foramen is tested on 100 Pelvic X-ray image and the segmentation accuracy is obtained %96. Also, the evaluation of the automated angle measurement method is performed by statistically and  $p > 0.005$  value is obtained between the manual angle measurements and the results of the automated angle measurement method for each angle measurement. Therefore, there isn't any significant difference

between the manual angle measurements and the automated angle measurement method. As a result of this study, a new fully automated angle measurement method is developed for accurate diagnosing and treatment of different Pelvic bone diseases by clinicians.

**KEYWORDS:** Segmentation of Pelvic bone structure, Acetabulum, Obturator Foramen, Acetabulum angles, Pelvic bone diseases, Watershed segmentation method, Zernike moment feature descriptor

**Instructor:** Prof. Dr. Emin Akata, Baskent University, Department of Electrical-Electronics Engineering.



## TEŐEKKÜR

Bu alıőmanın her aőamasında bana gősterdiėi ilgi, emek ve tavsiyeleri ile her zaman yanımda olan tez danıőmanım Sayın Prof. Dr. Emin Akata'ya teőekkürlerimi sunarım.

Bu alıőmada yardım, destek ve önerilerini esirgemeyen hocam Sayın Prof. Dr. Osman Eroėul'a teőekkürlerimi sunarım.

Bu tez alıőmasının gerekleőmesinde büyük emeėi olan Baőkent Üniversitesi Ankara Hastanesi Ortopedi Anabilim Dalı baőkanı Sayın Prof. Dr. Cengiz Tuncay ve Saėlık Bilimleri Üniversitesi, Gülhane Eėitim ve Araőtırma Hastanesi Radyoloji Anabilim Dalı öğretim üyesi Sayın Do. Dr. Hatice Tuba Sanal hocalarıma teőekkürlerimi sunarım.

Ayrıca, Saėlık Bilimleri Üniversitesi, Gülhane Eėitim ve Araőtırma Hastanesi Radyoloji Anabilim Dalı ve Ortopedi Anabilim Dalı ile Baőkent Üniversitesi Ankara Hastanesi Ortopedi Anabilim Dalı'na ve Radyoloji Anabilim Dalı' na destekleri için teőekkür ederim.

Aileme, eėitim hayatım boyunca verdikleri sonsuz destek için ok teőekkür ederim.

## İÇİNDEKİLER LİSTESİ

	<b>Sayfa</b>
ÖZ.....	i
ABSTRACT .....	iii
TEŞEKKÜR .....	v
İÇİNDEKİLER LİSTESİ.....	vi
ŞEKİLLER LİSTESİ.....	viii
ÇİZELGELER LİSTESİ.....	xi
SİMGELER VE KISALTMALAR LİSTESİ.....	xii
<b>1. GİRİŞ.....</b>	<b>1</b>
1.1 Tez Çalışmasının Konusu.....	1
1.2 Tez Çalışmasının Amacı ve Önemi.....	2
1.3 Materyal ve Metod.....	3
1.4 İlgili Alanda Daha Önce Yapılan Çalışmalar .....	7
<b>2. TEMEL BİLGİLER.....</b>	<b>10</b>
2.1 Pelvis Anatomisi.....	10
2.2 Pelvik Kemik Açılarının Ölçümünde Uzmanların Kullandığı Açık Ölçüm Metodu.....	12
2.3 Medikal Görüntü İşleme.....	17
2.3.1 İşaretçi Tabanlı Watershed Bölütleme Metodu.....	20
2.3.2 Zernike Moment Şekil Tanımlayıcı.....	24
<b>3. ÖNERİLEN AÇI ÖLÇÜM METODU.....</b>	<b>31</b>
3.1 Pelvik Kemik Açılarının Ölçümünde Uzmanların Kullandığı Açık Ölçüm Metodu İle Önerilen Tıbbi Açık Ölçüm Metodunun Karşılaştırılması.....	31
3.2 Yeni Geliştirilen Tam Otomatik Açık Ölçüm Metodu .....	42
3.3 Pelvik Kemik Yapılarının Tam Otomatik Bölütlenmesi Metodu.....	45
3.3.1 Bölütleme metodu için kullanılan model.....	46
3.4 Otomatik Açık Ölçümü İçin Önemli Anatomik Noktalarının Tespit Edilmesi ve Referans Doğrularının Çizdirilmesi.....	53
3.5 Otomatik Açık Ölçümü.....	54

<b>4. YAPILAN UYGULAMALAR VE SONUÇLARI.....</b>	<b>56</b>
4.1 Pelvik Kemik Yapısının Otomatik Bölütleme Sonucu.....	56
4.2 Pelvik Kemik Açılarının Otomatik Ölçümü İçin Yeni Geliştirilen Açık Ölçüm Metodunun Uygulama Sonuçları.....	58
<b>5. TARTIŞMA VE ÖNERİLER.....</b>	<b>64</b>
<b>6. SONUÇ.....</b>	<b>66</b>
KAYNAKLAR.....	68
EKLER LİSTESİ.....	77

## ŞEKİLLER LİSTESİ

Sayfa

Şekil 1.1	X-ray cihazı.....	3
Şekil 1.2	refimg.tif.....	4
Şekil 1.3	refimg.tif görüntüsü üzerinde yapılan geometrik tanımlama.....	4
Şekil 1.4	refimg.tif görüntüsü üzerinde yapılan örnek açısız gösterim.....	5
Şekil 1.5	model.tif gösterimi.....	5
Şekil 1.6	Obturator gözlerinin referans görüntü üzerinde yerinin tespiti.....	6
Şekil 2.1	Pelvisin anatomik yapısı.....	10
Şekil 2.2	Erişkin Pelvis radyografisi.....	11
Şekil 2.3	Çocuk Pelvis radyografisi .....	11
Şekil 2.4	Asetabulum açılarının uzman tarafından elle çiziminin gösterilmesi .....	12
Şekil 2.5	AI açısının gösterimi .....	13
Şekil 2.6	AA açısının gösterimi.....	13
Şekil 2.7	ACM açısının gösterimi.....	14
Şekil 2.8	Erişkin normal görüntüsü üzerinde uzmanlar tarafından çizilen AI, AA, ACM açılarının gösterimi.....	15
Şekil 2.9	Çocuk normal görüntüsü üzerinde uzmanlar tarafından çizilen AI, AA açılarının gösterimi.....	16
Şekil 2.10	Erişkin Kalça çıkığı hastalığı olan hasta görüntüsü üzerinde uzmanlar tarafından çizilen AI, AA, ACM açılarının gösterimi.....	16
Şekil 2.11	Çocuk Kalça çıkığı hastalığı olan hasta görüntüsü üzerinde uzmanlar tarafından çizilen AI, AA açılarının gösterimi.....	17
Şekil 2.12	Watershed Bölütleme metodunun gösterimi.....	20
Şekil 2.13	Watershed bölütleme metodu sonuç görüntüsü .....	23
Şekil 2.14	İşaretçi tabanlı Watershed bölütleme metodu sonuç görüntüsü.....	24
Şekil 2.15	İşaretçi tabanlı Watershed bölütleme görüntüsü.....	24
Şekil 2.16	Zernike moment şekil tanımlayıcısının akış diyagramı.....	26
Şekil 2.17	Binary görüntü için kütle merkezinin sınırlarının gösterimi.....	27
Şekil 2.18	a) NxN görüntüsü $f(c,r)$ (b) Birim çemberle eşleşen görüntünün gösterimi.....	28

Şekil 2.19 (a) Sol Obturator gözü görüntüsü (b) (a) nın İşaretçi tabanlı Watershed bölütleme görüntüsü ve Zernike moment değeri ( $A=0.20, \phi=35.1$ degree) (c) modelin Zernike moment değeri ( $A=0.19, \phi=33.76$ ) (d) Sağ Obturator gözü görüntüsü (e) (d) nin İşaretçi tabanlı Watershed bölütleme görüntüsü ve Zernike moment değeri ( $A=0.10, \phi=110.26$ ) (f) modelin Zernike moment değeri ( $A=0.18 \phi=118.65$ )	30
Şekil 3.1 Tıbbi açı çizim modelinin referans doğru ve oranları	32
Şekil 3.2 Al açısının geometrik açı çizim modeli	32
Şekil 3.3 AA açısının geometrik açı çizim modeli	33
Şekil 3.4 ACM açısının geometrik açı çizim modeli	34
Şekil 3.5 Al açısının Uzmanların açı ölçüm metodu için gösterimi	36
Şekil 3.6 Al açısının Otomatik açı ölçüm metodu için gösterimi	36
Şekil 3.7 AA açısının Uzmanların açı ölçüm metodu için gösterimi	37
Şekil 3.8 AA açısının Otomatik açı ölçüm metodu için gösterimi	37
Şekil 3.9 ACM açısının Uzmanların açı ölçüm metodu için gösterimi	38
Şekil 3.10 ACM açısının Otomatik açı ölçüm metodu için gösterimi	38
Şekil 3.11 Al açısının Otomatik açı ölçüm metodu için Pelvik rotasyon gösterimi	40
Şekil 3.12 AA açısının Otomatik açı ölçüm metodu için Pelvik rotasyon gösterimi	41
Şekil 3.13 ACM açısının Otomatik açı ölçüm metodu için Pelvik rotasyon gösterimi	41
Şekil 3.14 Tam Otomatik Açı Ölçüm Metodu	42
Şekil 3.15 Yeni geliştirilen otomatik açı ölçüm metodunun uygulama aşamaları	44
Şekil 3.16 Sağ ve sol Obturator gözlerinin Pelvik X-ray filmi üzerindeki gösterimi	45
Şekil 3.17 Önerilen otomatik bölütleme metodu için akış diyagramı	46
Şekil 3.18 model.tif	47
Şekil 3.19 Modelin açısal olarak döndürülmesi	47
Şekil 3.20 Model FH/FL gösterimi	48
Şekil 3.21 Modelin büyültme/küçültme aşamasının program sonuç gösterimi	48
Şekil 3.22 results.txt dosyası	50
Şekil 3.23 Model tabanlı otomatik bölütleme uygulaması	52
Şekil 3.24 (a) Örnek sağlıklı bir hastanın X-ray görüntüsü: refimg.tif (b) Obturator gözünün kütle merkezi ve merkez koordinatı	53

Şekil 3.25	(a) Referans görüntünün sol kısım için Obturator gözlerinin kütle merkezinden ve Asetabulumun en dış noktasından geçen doğrular (b) Bölgesel çalışma aralığı (c) Bölgesel çalışma alanı içerisinde tüm köşelerin bulunması (d) görüntüde önemli noktaların işaretlenme sonucu (kütle merkezleri ve köşe noktaları).....	55
Şekil 4.1	(a) imgA (b) Sağ ve Sol Obturator gözlerinin Pelvik X-ray filmi üzerindeki gösterimi (c) Otomatik bölütleme sonuç görüntüsü (yeşil kontur) (d) Uzman tarafından el ile yapılan bölütleme (siyah kontur)(e) (c) ve (d) nin karşılaştırma kriterleri FP, TP, FN.....	56
Şekil 4.2	(a) Örnek sağ ve sol Obturator gözleri (b) Otomatik bölütleme sonuç görüntüsü (yeşil kontur) (c) Uzman tarafından el ile yapılan bölütleme (siyah kontur).....	57

## ÇİZELGELER LİSTESİ

### Sayfa

Çizelge 2.1	AI Açısı Değerleri.....	14
Çizelge 2.2	AA Açısı ve ACM Açısı Değerleri .....	15
Çizelge 4.1	Örnek Pelvik X-ray görüntüleri için doğruluk (Accuracy) oranı cinsinden bölütleme performansı gösterimi.....	58
Çizelge 4.2	Asetabular açılarının, normal erişkin hasta görüntülerinin sağ ve sol kısımları için Uzmanların açı ölçüm metodu ve Otomatik açı ölçüm metoduna bağlı Ortalama±SD gösterimi.....	60
Çizelge 4.3	Asetabular açılarının, erişkin patolojik görüntülerinin sağ ve sol kısımları için Uzmanların açı ölçüm metodu ve Otomatik açı ölçüm metoduna bağlı Ortalama±SD gösterimi.....	61
Çizelge 4.4	Asetabular açılarının, çocuk normal görüntülerinin sağ ve sol kısımları için Uzmanların açı ölçüm metodu ve Otomatik açı ölçüm metoduna bağlı Ortalama±SD gösterimi.....	62
Çizelge 4.5	Asetabular açılarının, çocuk patolojik görüntülerinin sağ ve sol kısımları için Uzmanların açı ölçüm metodu ve Otomatik açı ölçüm metoduna bağlı Ortalama±SD gösterimi.....	63

## SİMGELER VE KISALTMALAR LİSTESİ

AA angle	Asetabulum açısı
ACM angle	Asetabulum merkez açısı
AI angle	Asetabulum index açısı
DDH	Çocuklarda kalça çıkığı
DICOM	Digital Imaging and Communications in Medicine
MBWS	İşaretçi tabanlı Watershed bölütleme
SD	Standart sapma
Sn	Saniye
THA	Kalça protezi
ZMFD	Zernike Moment Şekil Tanımlayıcı



## 1. GİRİŞ

Günümüzde, omurga yapısı, omuz, el, ayak ve bacak eklem bölgeleri, diş yapısı ve çene eklem bölgesi, Pelvis yapısı gibi vücudumuzdaki kemik yapıları ile ilgili hastalıkların otomatik olarak tespiti için geliştirilmiş bazı çalışmalar bulunmaktadır. Bildiğimiz kadarıyla, şu anda kullanılan sistemlerin büyük çoğunluğu uzmanların sisteme el ile müdahale ederek çalıştırdıkları yarı otomatik sistemlerdir.

Bu tür hastalıkların doğru bir şekilde tespit edilebilmesi için kemik yapılarının bölütlenmesi ve anatomik referans noktalarının belirlenmesi gibi işlemler genellikle uzmanlar tarafından el ile yapılır. Bu ölçüm sonuçları uzmandan uzmana değişiklik gösterebileceği için, doğru tanının koyulamama riski her zaman söz konusudur. Bu nedenle, uzmanlar tarafından doğru ve güvenilir sonuçlar elde edilerek hastalıklara doğru tanının konulmasını sağlayan ve işlem süresini kısaltarak uzmanlara kolaylık getirecek tamamen otomatik çalışan ölçüm metodlarına gereksinim duyulur.

### 1.1 Tez Çalışmasının Konusu

Pelvik kemik yapısı, ortopedik olarak vücudumuzun omurga yapısını bacak eklem yapısı ile birleştirerek insanın hareket etmesini sağladığı için iskelet sisteminin önemli bir parçasıdır.

Bu Pelvik kemik yapısının radyolojik ve ortopedik olarak doğru bir şekilde değerlendirilebilmesi ve erişkin ve çocuk kalça çıkığı gibi bazı Pelvik kemik hastalıklarının tanı ve tedavi aşamalarında uzmanlar tarafından doğru kararların verilebilmesi için bazı referans noktalarının ve Pelvik kemik açılarının en doğru şekilde belirlenmesi gerekir. Pelvik kemik hastalıklarının radyolojik ve ortopedik değerlendirmeleri düşük radyasyon dozu, düşük maliyeti ve kullanım kolaylığı sebebiyle genellikle radyografiler üzerinden yapılır.

Pelvis radyografileri üzerindeki bu tür işaretleme ve ölçümler günümüzde uzmanlar tarafından genellikle el ile goniometer isimli cetvel yardımıyla yapılmaktadır. Ancak, bu referans noktalara bağlı ölçümler ve açı ölçümlerinin elle ölçümü hem çok zaman almakta hem de hatalı ölçümler yapılma ve yanlış tanı riski artmaktadır. Bu nedenle kemik yapılarının radyolojik ve ortopedik değerlendirilmelerinde tam otomatik olarak çalışan ve tüm radyografiler üzerinde hızlı ve güvenilir sonuçlar üretebilen bilgisayar

tabanlı metodların geliştirilmesine ihtiyaç duyulmaktadır. Hem böylece, uzmanların ortopedik hastalıklara tanı koyma süreleri de önemli ölçüde kısalabilecektir.

Bu tez çalışmasının konusu, Pelvik kemik hastalıklarının tanı ve tedavi süreçlerinde uzmanlara kolaylık sağlayabilecek ve tüm radyografiler üzerinde uygulabilen yeni otomatik bir açı ölçüm metodu geliştirmektir.

## **1.2 Tez Çalışmasının Amacı ve Önemi**

Pelvik kemik hastalıklarında hastayı erkenden fark ederek ilgili uzmana yönlendirmek ve ameliyat masraflarını azaltmak için Asetabulum açılarının doğru ve hızlı tespiti büyük önem taşımaktadır. Ancak, radyografiler üzerinde elle yapılan ölçümler hem çok zaman almakta hem de uzmanlar arasında ölçüm farklılıkları oluşabilmektedir. Ölçülen Pelvik açıların ve uzunlukların, birçok Pelvik kemik hastalığının tespitinde önemli rol oynadığı düşünüldüğünde bu ölçümlerin bilgisayar ortamında otomatik yapılmasının daha doğru ve daha güvenilir sonuçlar vermesi beklenmektedir.

Bildiğimiz kadarıyla, Obturator gözünün her Pelvis radyografisi üzerindeki Pelvik kemik yapısı üzerinde, tam otomatik olarak bölütlendiği ve Asetabular açılarının tespiti için kullanılacak önemli anatomik referans noktalarının tamamen otomatik olarak belirlendiği ve aynı zamanda birden çok görüntü üzerinde otomatik olarak çalışabilen standart bir yöntem henüz geliştirilmemiştir. Bu tez çalışması kapsamında geliştirilen geometrik açı ölçüm yöntemi, ortopedi ve radyoloji uzmanları ile yakın işbirliği içerisinde tamamlanmıştır. Tıbbi yönden Pelvik kemik hastalıklarının tanı ve tedavi sürecinde kullanılmak üzere, görüntü işleme teknikleri kullanılarak, tam otomatik olarak çalışan bir bölütleme metodu ve açı ölçüm metodunun birlikte kullanıldığı tamamen otomatik bir açı ölçüm metodu geliştirilmiştir.

Bu çalışmanın temel amacı, klinik uygulamalara kolaylık getirerek uzmanların ölçüm değerlerine en yakın değerler üretebilen doğru ve güvenilir bir açı yaklaşımı geliştirmektir. Aynı zamanda, farklı uzmanların farklı ölçümleri sebebiyle oluşan farklılıkların en aza indirgenmesi hedeflenmiştir.

### 1.3 Materyal ve Metod

Bu çalışmada kullanılacak hasta verisi Gülhane Askeri Tıp Akademisi Hastanesi Radyoloji bölümünden 25.5.2011 tarihli etik kurul izni ile temin edilmiştir. Görüntüler kalibrasyonu periyodik olarak yapılan ve çözünürlüğü 0.16mm x 0.16mm olan CANON firmasına ait CXDI X-ray cihazıyla alınmıştır [Şekil 1.1]. DICOM formatında kaydedilen bu görüntüler 12 bit gri seviyededir. DICOM formatı, tıbbi verinin iletilmesini, depolanmasını, yazıcıya gönderilmesini sağlamasının yanı sıra medikal görüntüleme alanında uluslararası kabul edilmiş bir ağ protokolünü ve dosya biçimini ifade eder. DICOM görüntü biçimi, görüntünün elde edilmesine dair kesit aralığı, modalite, protokol adı gibi parametreleri içerir [1].

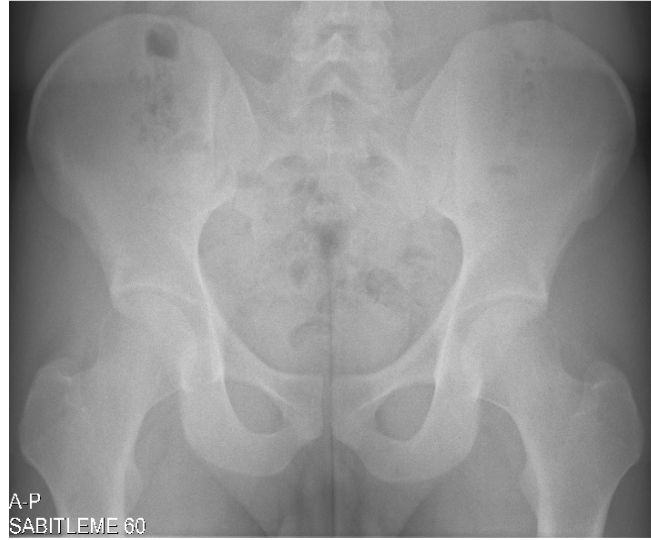

**Şekil 1.1** X-ray cihazı

Bu çalışmada kullanılan, Gülhane Askeri Tıp Akademisi Hastanesi Radyoloji bölümünden temin edilen hasta verilerine ek olarak, Başkent Üniversitesi Ankara Hastanesi'nden de Siemens firmasına ait Aristos MX-VX ve Multix Pro cihazlarıyla çekilen DICOM formatında kaydedilen görüntüler, bilimsel kurulunun izni ile alınmıştır (28.11.2013). Böylece, bu ek hasta verileri ile çalışmanın yaş grup aralığı genişletilmiş ve farklı Pelvik Kemik Hastalıklarının teşhis ve tedavi aşamalarında farklı yaş grupları için çalışılmasına destek sağlanmıştır.

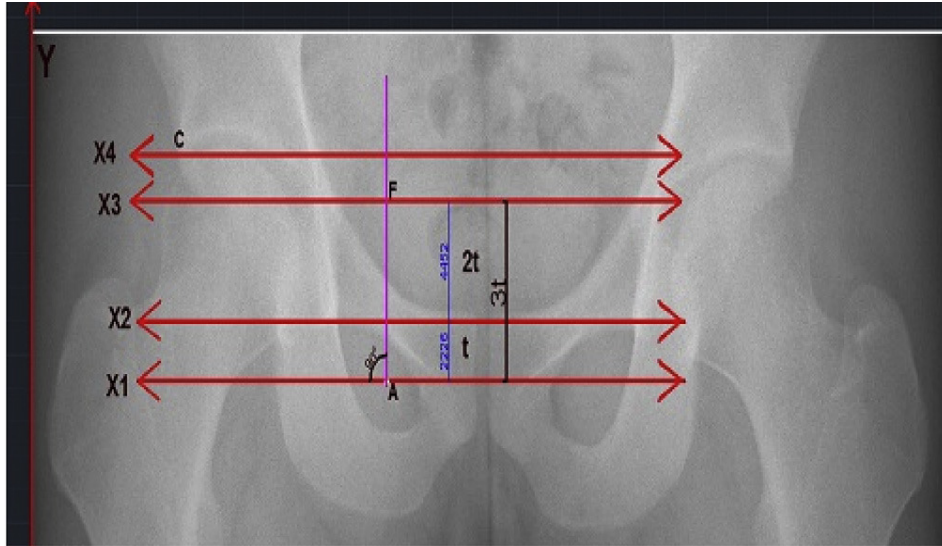
Önerilen otomatik ölçüm metodu, AutoCAD 2013 (Autodesk Inc., San Rafael, CA, USA) and MATLAB 7.13.0 (The MathWorks Inc., Natick, MA, USA) yazılımları kullanılarak geliştirilmiştir. Yeni geliştirdiğimiz açı ölçüm metodunun tasarımının ilk

aşamasında uzmanlar tarafından altın standart bir görüntü referans bir görüntü olarak belirlenmiştir [Şekil 1.2].



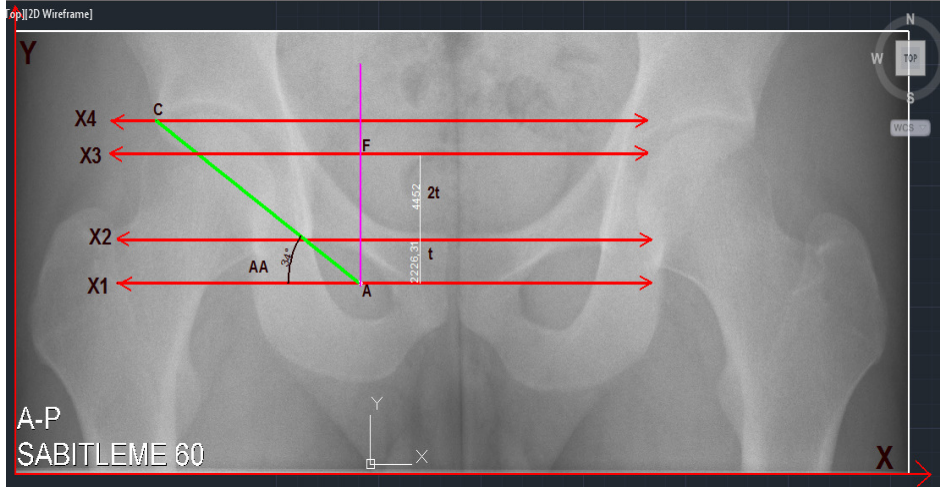
**Şekil 1.2** refimg.tif

Daha sonra, bu referans görüntü AUTOCAD yazılımının arayüzüne aktarılmış, bu görüntü üzerinde bazı referans noktalar işaretlenmiş ve bu noktalarla ilişkili referans doğrular çizilerek bu doğrular arasında bazı anatomik ölçüm oranları belirlenmiştir.



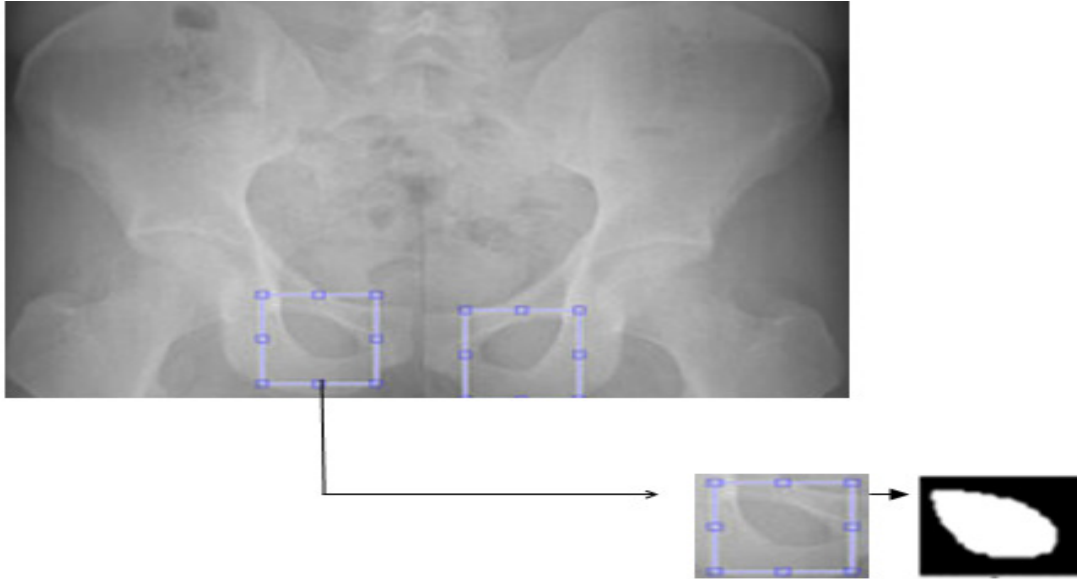
**Şekil 1.3** refimg.tif görüntüsü üzerinde yapılan geometrik tanımlama

Referans görüntüler üzerinde bu doğrular ve bu oranlara bağlı olarak Asetabular açı ölçümleri yapılmış, böylece yeni geliştirilen açı ölçüm metodunun tıbbi tarafı oluşturulmuştur.



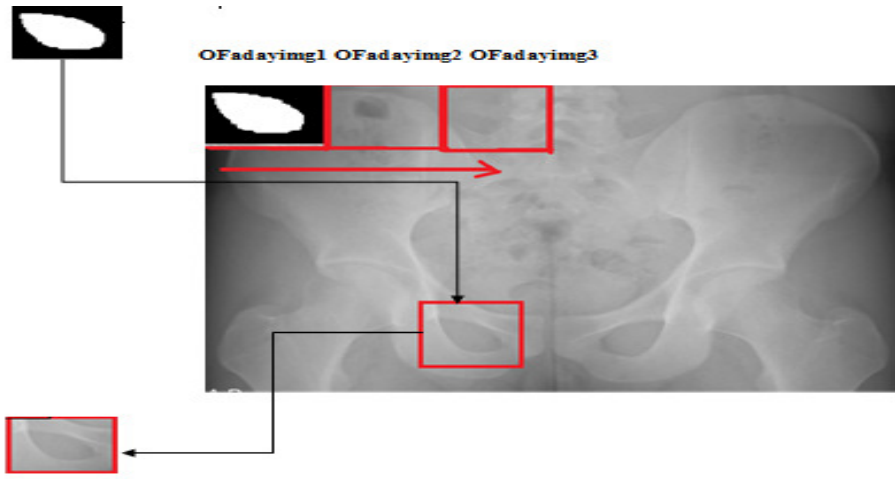
**Şekil 1.4** refimg.tif görüntüsü üzerinde yapılan örnek açısal gösterim

Daha sonra, yeni geliştirdiğimiz tıbbi açı ölçüm metodunun teknik kısmının oluşturulması aşamasında, model tabanlı bir bölütleme metodu ve otomatik açı ölçüm metodu geliştirilmiştir. Bu teknik metodun ilk aşaması olarak, referans görüntüden el ile uzmanlar tarafından kesilmiş ve AUTOCAD yazılımı ortamında tasarlanmış bir model görüntü çıkartılmıştır.



**Şekil 1.5** model.tif gösterimi

Bu model görüntü kullanılarak MATLAB ortamında tam otomatik bölütleme metodu ve otomatik açı ölçüm kısımlarını içeren tam otomatik açı ölçüm metodu geliştirilmiştir. Önerilen tam otomatik bölütleme metodunun amacı, Obturator gözlerinin tam otomatik bölütlenmesidir ve bunun için öncelikle model görüntü, referans görüntü üzerinde satır satır dolaştırılarak Obturator gözünün referans görüntü üzerindeki yeri araştırılmış ve model görüntü ile en benzer aday görüntü parçası, Obturator gözü olarak belirlenmiştir. Bu kısım, görüntü işleme yöntemlerinden İşaretçi tabanlı Watershed bölütleme metodu ve Zernike moment şekil tanımlayıcıların birlikte kullanımı ile geliştirilmiştir.



**Şekil 1.6** Obturator gözlerinin referans görüntü üzerinde yerinin tespiti

Otomatik açı ölçüm kısmı ise MATLAB yazılımı içindeki bazı görüntü işleme fonksiyonlarının kullanımı ile Obturator gözü merkezinin ve Asetabulum'un en dış noktasının belirlenmesinden sonra daha önce tıbbi açı ölçüm metodu kapsamında tanımladığımız referans doğruları ve oranlarının kullanımı ile Asetabular açılarının otomatik ölçümünden oluşmaktadır.

Bu çalışmada yapılan ölçümler, hem farklı uzmanlar tarafından radyografiler üzerinde normal ve patolojik görüntüler için el ile yapılmış, hem de otomatik olarak yeni açı ölçüm metodu kullanılarak elde edilmiştir. Bu iki farklı ölçüm metodunun Asetabular açı ölçüm sonuçları istatistiksel olarak SPSS v.17.0 (SPSS Inc., Chicago, IL, USA) ortamında bağımlı örnek t-test metodu kullanılarak istatistiksel olarak karşılaştırılmıştır. Normal erişkin ve çocuk görüntülerinin sağ ve sol tarafları için normal tıbbi açı değer tabloları çıkarılmıştır [36].

Ayrıca, erişkinlerde ve çocuklarda kalça çıkığı olan patolojik görüntüler üzerinde de yine her iki metod için açı ölçüm sonuçları çıkartılmış ve normal tıbbi değerlerle karşılaştırmaları yapılmıştır.

#### **1.4 İlgili Alanda Daha Önce Yapılan Çalışmalar**

Asetabulum açılarının ölçüm sonuçlarının doğru ve güvenilir olması, Pelvik kemik hastalıklarının en temel değerlendirme kriterleridir. Bildiğimiz kadarıyla, bu ölçümler için henüz standart bir metod önerilmemiştir ve Acetabulum-Femurbaşı ve Pelvis ilişkisinin farklı Pelvik kemik hastalıklarının tanısal olarak değerlendirmesindeki önemi üzerindeki araştırmalar halen devam etmektedir.

Erişkinlerde kalça çıkığı, çocuklarda kalça çıkığı, erişkinlerde kireçlenme hastalıkları, ortopedi alanındaki en temel Pelvik kemik hastalıklarıdır. Kalça çıkığı hastalığı, Femurbaşının Asetabulum çukurluğuna tam yerleşemeyip dışarda kalması ve kalça eklemine yapısının farklı açılarda bozulması ile Asetabulum-Femurbaşı ilişkisinin istenen açılarda sağlanamaması durumudur. Kalça çıkığının, radyografi üzerinden tanı ve tedavi süreçlerini değerlendirebilmek için uzmanlar tarafından farklı açı ölçüm metodları tanımlanmıştır. Bu açı ölçüm metodlarından, Hilgenreiner ve Tönnis tarafından tanımlanan Asetabular index açısı (AI), Sharp tarafından tanımlanan Asetabular açı (AA), Idelberger ve Frank tarafından tanımlanan Asetabular merkez açısı (ACM) uzmanlar tarafından en sık kullanılan Asetabular açı ölçüm metodlarıdır [2-9]. Literatürde ve klinik uygulamada, bu konu ile ilgili altın standart bir metod henüz belirlenmediği için ve elle ölçüm metodlarının birçoğu uzmanların tecrübesine bağlı olduğu için bu konu ile ilgili araştırmalar ve çalışmalar devam etmektedir. Ayrıca, son yıllarda farklı uzmanlar tarafından yapılan ölçümlerdeki farklılıkları en aza indirmek ve güvenilirlik, kullanılabilirlik, düşük maliyet kriterlerini en üst düzeyde sağlayabilecek çalışmalarda ve bilgisayar bilimlerinin tıp bilimi ile içiçe kullanıldığı disiplinlerarası çalışmalarda da artış görülmektedir. Bu çalışmaların büyük çoğunluğu uzmanların elle müdahale ettikleri yarı otomatik yaklaşımlardır, manual ölçümlere göre daha hızlı ve doğru ölçüm yapmalarına karşı, yine de elle müdahale yapılan ölçümlerde uzmanlar arasında ölçüm farklılıkları oluşmaktadır [10-12]. Bu nedenle, doğru, güvenilir ve hızlı ölçümler yapabilen, uzmanlar tarafından kabul edilen normal tıbbi değerlere en üst

düzeyde yaklaşabilen ve tüm görüntülerde çalışabilen standart tamamen otomatik bir ölçüm metodu geliştirilmelidir.

Diğer önemli bir Pelvik kemik hastalığı olan kireçlenme hastalığı, kalça eklem yapısının bozulması ve Femurbaşı'nın Asetabulum çukurluğuna sıkışmasından dolayı o bölgeyi aşındırması sonucu oluşan ve genellikle ileri yaşlarda görülen bir hastalıktır [13]. Kalça radyografileri üzerinden elle açı ölçümü yapılır, ancak klinik uygulama da kalça çıkığı hastalığında olduğu gibi bunda da henüz standart bir açı ölçüm metodu bulunmamaktadır [14]. Ayrıca, Kireçlenme hastalığı ile ilgili bilgisayar tabanlı çalışmalar az sayıdadır ve bu çalışmalar daha çok diz ve el eklem yapısı ile ilgili çalışmalardır [15-17]. Pelvis yapısı için, kireçlenme hastalığının bilgisayar tabanlı az sayıda olan çalışmalarında ise özellikle Asetabulum-Femurbaşı eklem yerleşim uzunluğuna bağlı bazı ölçümler çalışılmıştır [18; 19].

Pelvik kemik hastalıklarında, kalça yapısında aşırı bozulmalar olduğu durumlarda, cerrahi müdahale gerektiren durumlarda, özellikle kireçlenme hastalığının tedavi aşamasında kalça protezi uygulaması yapılır [13; 20]. Kalça protezi uygulamaların da kalça protezinin hem Asetabulum yerleşimi, hem de Femur yerleşiminin cerrahi müdahale sonrası kontrolü, ortopedi alanının önemli ve güncel çalışma konularındandır [21-24]. Bu çalışma alanı içerisinde, otomatik çalışan yeni metodların geliştirilmesi ve bu metodların klinik olarak uygulanabilir olması, bu tür çalışmaların en temel hedeflerindedir.

Bu tür tıbbi çalışmaların, mühendislik alanındaki uygulamalarında ise genellikle farklı kemik yapılarının bölütlenmesi ve bu yapılar üzerindeki anatomik kısımların otomatik tespiti gibi konulardan bahsedilmiştir [25-35]. Aynı zamanda, bu çalışmalar medikal görüntü işleme çalışma alanının en önemli konularından olduğu gibi, bu tez çalışmasının da temelini oluşturmaktadır. Bu tez çalışması kapsamında yapılan literatür araştırması sonucunda, Pelvik kemik yapılarının bölütlenmesi ile ilgili daha çok MRI ve CT görüntüler üzerinde gerçekleştirilen çalışmalara rastlanmış olup [25-32], X-ray görüntülemenin avantajları kullanılarak daha düşük maliyetli ve güvenilir uygulamaların da yapılabileceği tespit edilmiştir.

Bu konuda yapılan çalışmalar incelendiğinde, Pelvik kemik yapısının farklı kısımları için özellikle Acetabulum-Femurbaşı ilişkisinin tespiti ile ilgili, radyografiler üzerinde bazı bölütleme algoritmalarının geliştirildiği görülür [33-35]. Ancak, bildiğimiz



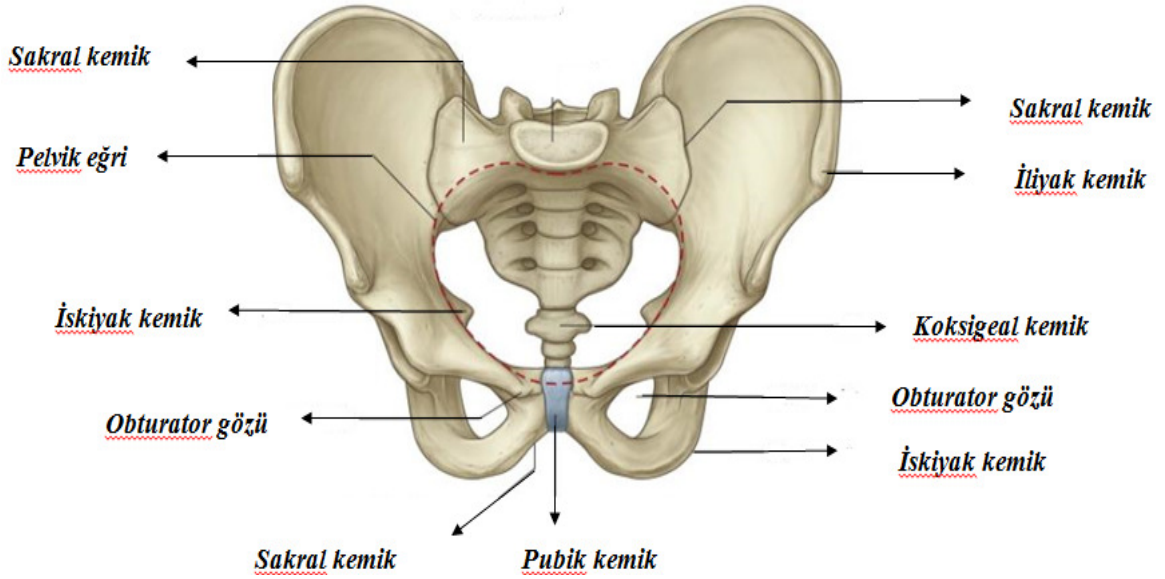
kadarıyla Pelvik kemik yapısı için Obturator gözünün referans anatomik yapı olarak Pelvis radyografileri üzerinde tespit edildiđi, tamamen otomatik olarak alıřan ve uzmanların elle yaptıkları ölçüm sonuçlarına en objektif düzeyde yaklaşan standart, güvenilir ölçüm yapan bir açı ölçüm metodu geliştirilmemiřtir.

Bu alıřma kapsamında yapılan ilk yayında, Asetabular açılarının radyografi görüntüleri üzerinde otomatik ölçümü için yeni bir tıbbi açı ölçüm metodu geliştirilmiř ve eriřkinler için normal tıbbi sınır açı deđerleri bulunmuřtur [36]. Diđer alıřmalar ise eriřkinlerde kirelenme hastalıđının tespiti ile ilgili [37] ve Pelvik kemik hastalıđının cerrahi müdahale sonrası ile ilgili [38] alıřmalardır. Bu tür alıřmalara alıřma kapsamı ve görüntü sayısı genişletilerek daha sonraki zamanlarda devam edilecektir.

## 2. TEMEL BİLGİLER

### 2.1 Pelvis Anatomisi

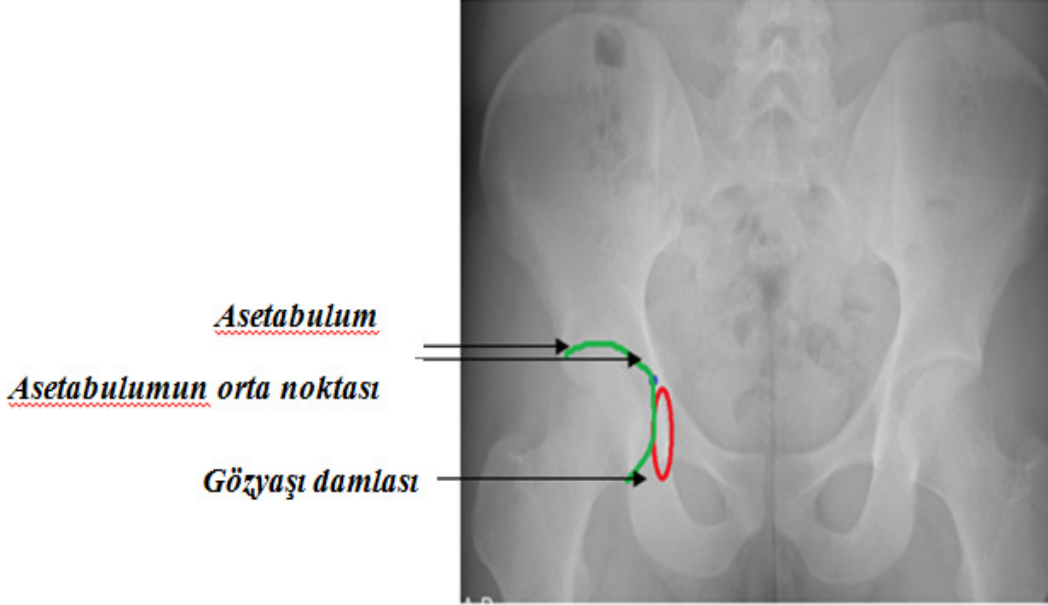
Vücutumuzda genel olarak 3 tane kapalı bölge bulunmaktadır. Bunlar baş bölgesi, göğüs bölgesi ve Pelvis yapısıdır [39]. Pelvis, yanlarda ve önde iki iliyak kemik, arkada sakral kemik, iskiyak kemik, pubik kemik ve koksigeal kemiğin birleşmesiyle meydana gelir [Şekil 2.1]. Pelvis, anatomik yapı olarak kemik yapısının yanısıra doku ve bağlarla birbirine bağlanmış karmaşık bir yapıya sahiptir [EK 1a; EK1b].



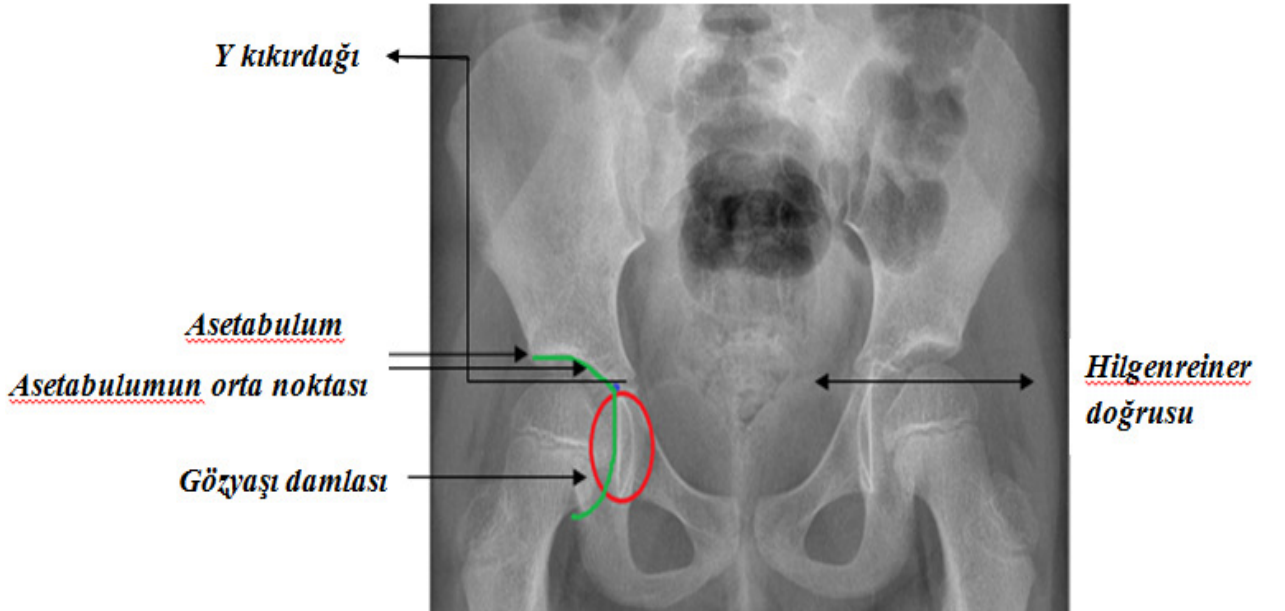
**Şekil 2.1** Pelvisin anatomik yapısı [40]

Pelvis yapısının diğer önemli anatomik kısımlarından olan Asetabulum, Femurbaşı'nın Pelvis ile eklem yaptığı çukurluğa denir ve aynı zamanda Uyluk kemiği ile Pelvis'i birleştiren ara yapıdır. Obturator gözü ise İskiyak ve Pubik kemiklerinin arasında kalmış, içinden vücut için hayati önemi olan kas ve damarların geçtiği anatomik olarak boşluklu bir yapıdır. Radyografi görüntüleri üzerinde görüntülenebilen, uzmanların Pelvik kemik açılarının ölçümünde kullandığı, kemik yapının görüntü çekim aşamasında biribiri üzerine yansması sonucu oluşan ve görüntü üzerinde U gibi bir şekli olan Gözyaşı damlası şekli [39], örnek erişkin ve çocuk radyografisi üzerinde işaretlenmiştir. Ayrıca, yine Pelvik kemik açılarının ölçümünde kullanılan Gözyaşı damlası şeklinin üst noktasından geçen Y kıkırdağı yapıları da aynı görüntüler üzerinde işaretlenmiştir [Şekil 2.2; Şekil 2.3].

Erişkinlerde Y kıkırdağı kapanmıştır, çocuklarda ise Y kıkırdağı açıktır. Bu yapı çocuklarda Pelvis gelişimini tamamlayınca kapanır ve Pelvik kemik açılarının ölçümünde kullanılan Hilgenreiner doğrusu (H doğrusu), bu kıkırdağın olduğu yerden geçmektedir.



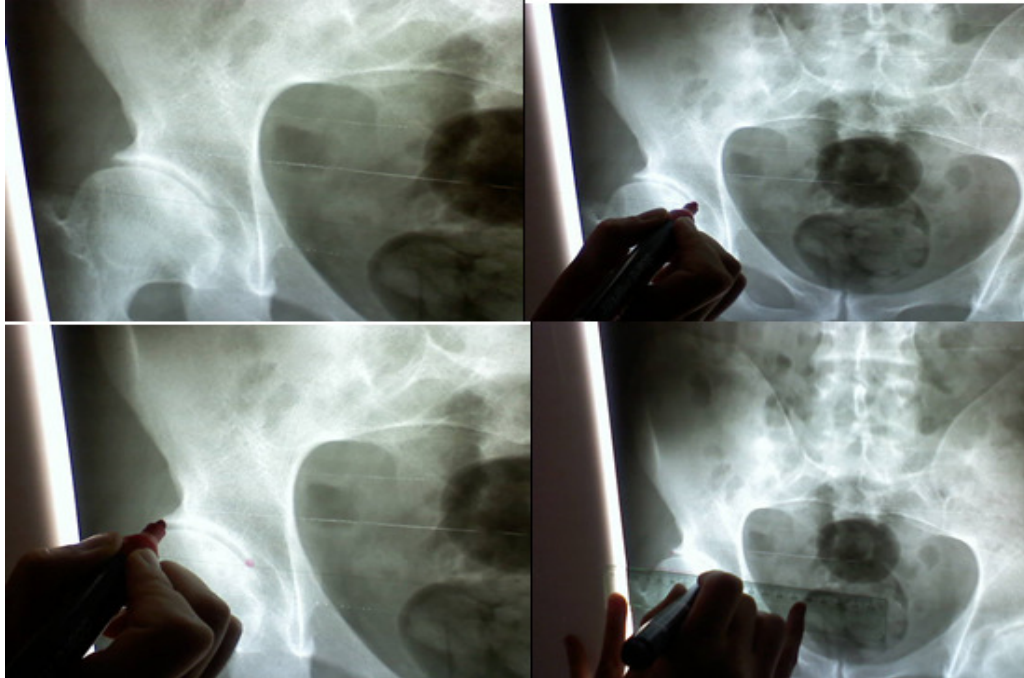
Şekil 2.2 Erişkin Pelvis radyografisi



Şekil 2.3 Çocuk Pelvis radyografisi

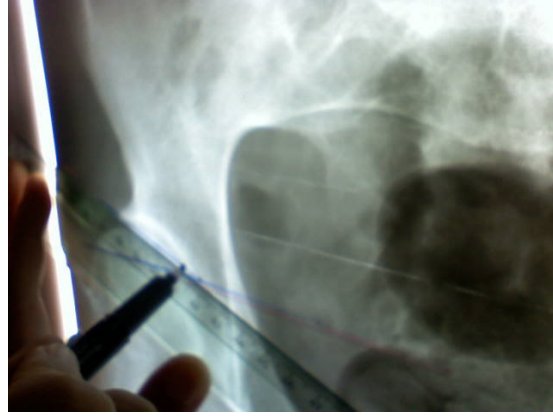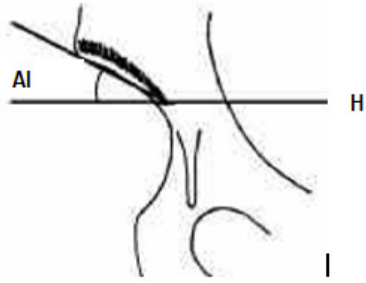
## 2.2 Pelvik Kemik Açılarının Ölçümünde Uzmanların Kullandığı Açı Ölçüm Metodu

Pelvik kemik yapısının radyolojik değerlendirilmesinde tanı ve cerrahi tedavi sonuçlarını değerlendirmede Asetabular açılar kullanılmaktadır. Radyolojik ölçümlerde, özellikle Femurbaşı-Asetabulum ilişkisi, Asetabulumun eğimi ve Asetabulumun derinliği gibi kriterlere önem verilmiştir. Asetabulumun eğiminin ve derinliğinin ölçümünde Hilgenreiner tarafından Y kırırdağı açık olan kalçalarda tanımlanan ve daha sonra Tönnis tarafından erişkinlerde de tanımlanan Asetabular İndeks Açısı (AI), Sharp tarafından tanımlanan Asetabular Açı (AA) ve Idelberger ve Frank tarafından tanımlanan Asetabulum Merkez açısı (ACM) açısı en çok tercih edilen yöntemlerdir [2]. Bu açıların ölçümleri uzmanlar tarafından radyografiler üzerinden cetvel yardımı ile bazı noktalar esas alınarak ve bu noktalardan geçen doğrular ve açıların ölçümü el ile yapılmaktadır [Şekil 2.4]. Radyolojik ölçümlerde kullanılan en temel noktalar Asetabulumun yük taşıyan bölgeleridir yani Asetabulumun en dış noktası, Asetabulumun orta noktası ve Gözyaşı damlası şeklinin alt noktasıdır [2].



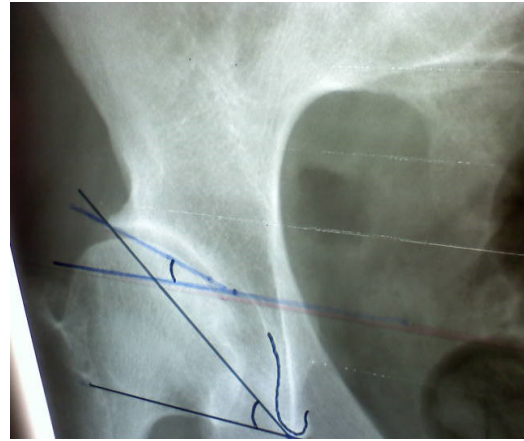
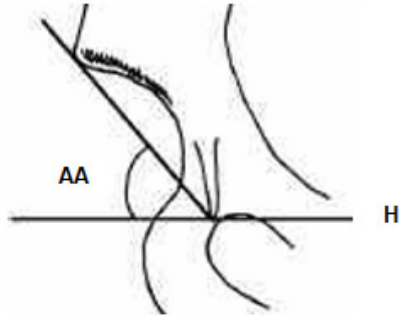
Şekil 2.4 Asetabulum açılarının uzman tarafından elle çiziminin gösterilmesi

- **AI (Asetabular Index Açısı) açısı:** Gözyaşı damlası şekli, Hilgenreiner doğrusu'nun (H doğrusu) altında kalacak şekilde, bu doğru ile Asetabulumun en dış noktası referans alınarak çizilen doğrunun arasında kalan açı olarak kabul edilir. AI açısı asetabulumun eğim derecesini ölçer [Şekil 2.5].



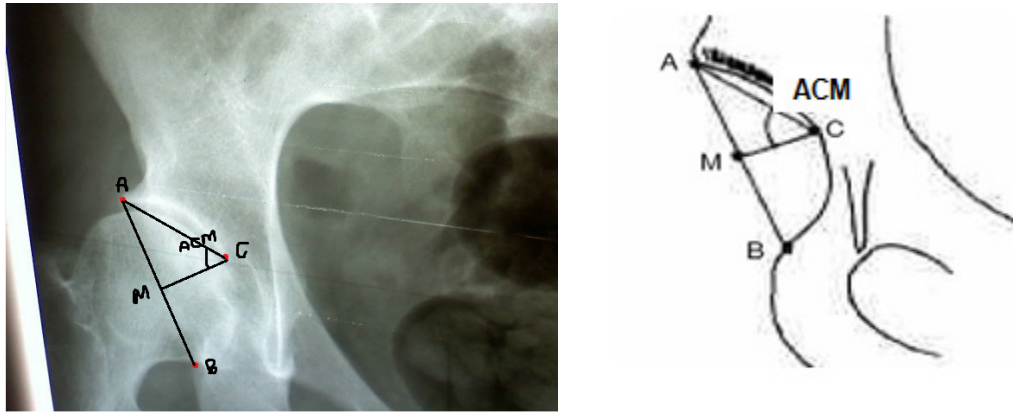
**Şekil 2.5** AI açısının gösterimi

- **AA (Asetabular Açı) açısı:** Gözyaşı damlası şekli, Hilgenreiner doğrusu'nun (H doğrusu) üstünde kalacak şekilde, bu doğru ile Asetabulumun en dış noktası referans alınarak çizilen doğrunun arasında kalan açı olarak kabul edilir. AA açısı da Asetabulumun eğim derecesini ölçer [Şekil 2.6].



**Şekil 2.6** AA açısının gösterimi

- **ACM açısı:** Asetabulumun üst dış köşe noktası (A noktası) ve Asetabulumun en alt noktasının (B noktası) arasındaki uzunluğun orta noktasından çizilen doğru (CM doğrusu) ile Asetabulumun en dış köşe noktası arasında kalan açıdır. Asetabulumun derinliğini ölçer ve Asetabulumun gelişiminin göstergesi olarak kabul edilmektedir. ACM açısı Pelvisin duruş pozisyonundan ve yaştan etkilenmez, ancak ölçümlerde Asetabulumun en alt noktasının (B noktası) özellikle küçük çocuklarda belirlenmesinde yaşanan zorluklar sebebiyle yanlışlıklar yapılabilir [Şekil 2.7].



**Şekil 2.7** ACM açısının gösterimi

Asetabulumun derinliği ve sığ oluşu bazı Pelvik hastalıklara neden olabilmektedir ve bu hastalıklarda tanı ve yapılan tedavilerinin kontrolünde Asetabulum açıları önem kazanmaktadır. Örneğin, Asetabulumun derin olması kalça çıkığı hastalığına, Asetabulumun sığ olması ise kireçlenme hastalığına neden olur. Bu hastalıklara uzmanlar tanı koyma aşamasında, Asetabulum açılarının normal kabul edilen tıbbi alt ve üst limit değerlerine bakarak karar verirler. AI, AA ve ACM açısı ile ilgili değerler Çizelge 2.1 ve Çizelge 2.2' de verilmektedir. Uzmanlar bu tabloların alt ve üst limit değerlerine bakarak Pelvik kemik hastalıkları için tanı koyarlar [2].

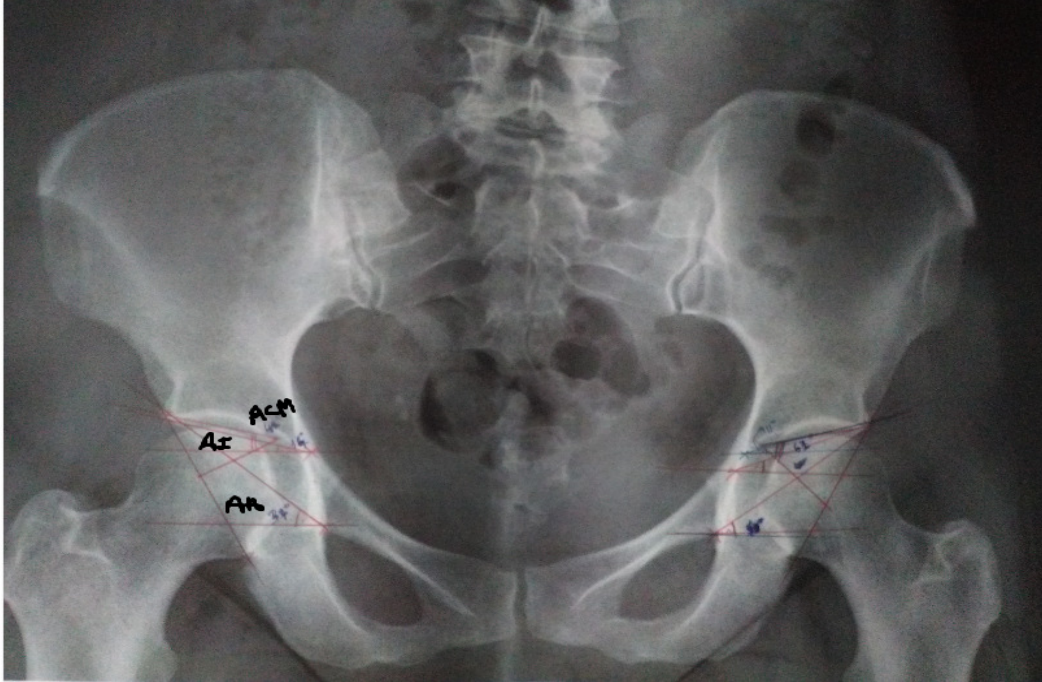
**Çizelge 2.1** AI Açısı Değerleri

Yaş grubu	Ortalama±SD	Alt sınır	Üst sınır
12-15	5.1±4.2	15	20
16-35	3.4±4.5	7	17
36-55	2.9±5.2	7	17
>55	2.9±4.0	3	13

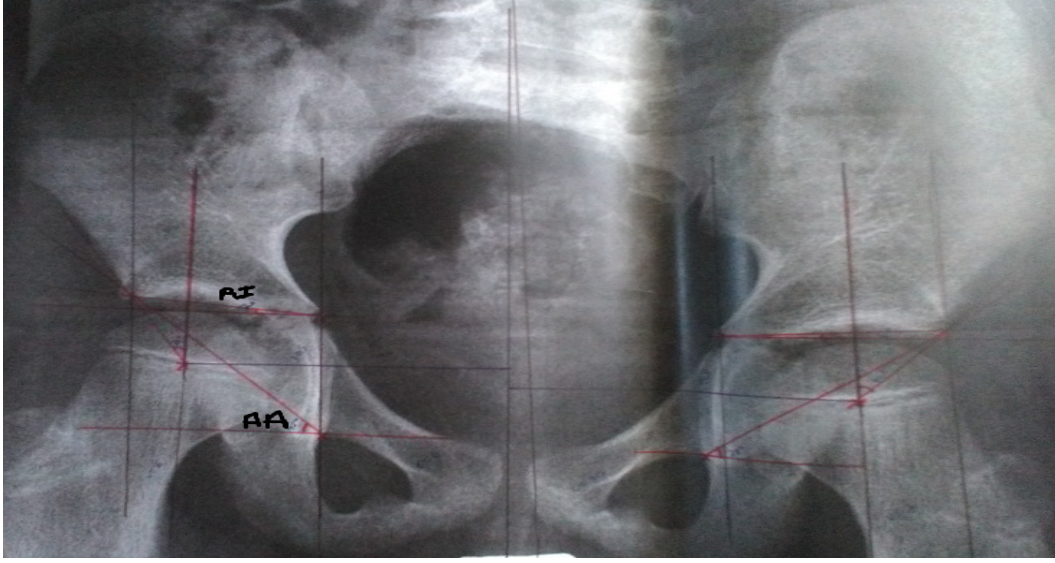
**Çizelge 2.2** AA Açısı ve ACM Açısı Değerleri

Yaş grubu	Asetabular Açı			ACM Açısı		
	Ortalama±SD	Alt sınır	Üst sınır	Ortalama±SD	Alt sınır	Üst sınır
5-10	45.6±3.5	35	56	44.4±3.2	34	51
11-15	42.3±3.6	32	54	42.6±3.2	35	51
16-35	38.6±3.4	30	49	41.3±2.8	32	48
36-55	37.1±3.6	28	49	41.2±3.3	33	50
>55	36.7±3.6	25	48	41.5±2.9	34	48

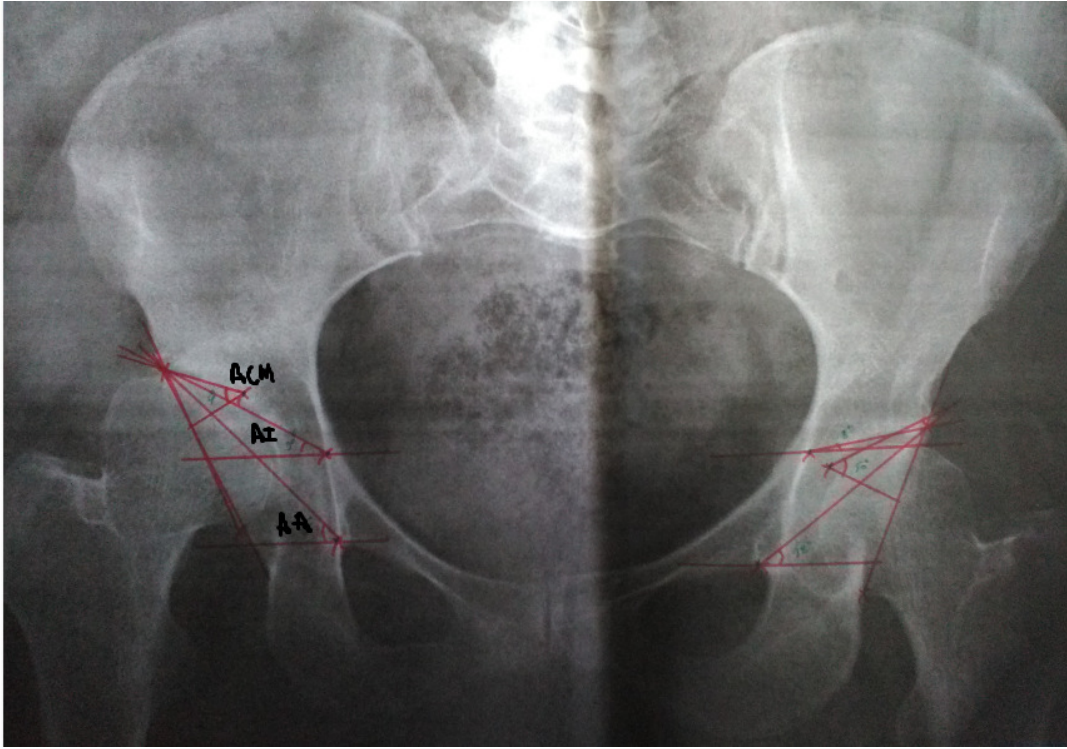
Bu tez çalışmasında, Pelvik kemik hastalıklarının açısal tespiti konusu kapsamında erişkinlerde normal Pelvik açı ölçüm değerleri için tıbbi açı sınır değerlerinin belirlenmesi konusunun yanısıra erişkinlerde kalça çıkığı, çocuklarda gelişimsel kalça çıkığı konuları üzerinde de çalışılmıştır. Uzmanların, erişkin ve çocuk normal örnek görüntüleri üzerinde el ile yaptığı AI, AA, ACM açıları için ölçüm gösterimleri Şekil 2.8 ve Şekil 2.9'da verilmiştir. Aynı zamanda, erişkin ve çocuk patolojik görüntüleri üzerinde de yapılan çizimler Şekil 2.10 ve Şekil 2.11'de verilmiştir.



**Şekil 2.8** Erişkin normal görüntüsü üzerinde uzmanlar tarafından çizilen AI, AA, ACM açılarının gösterimi

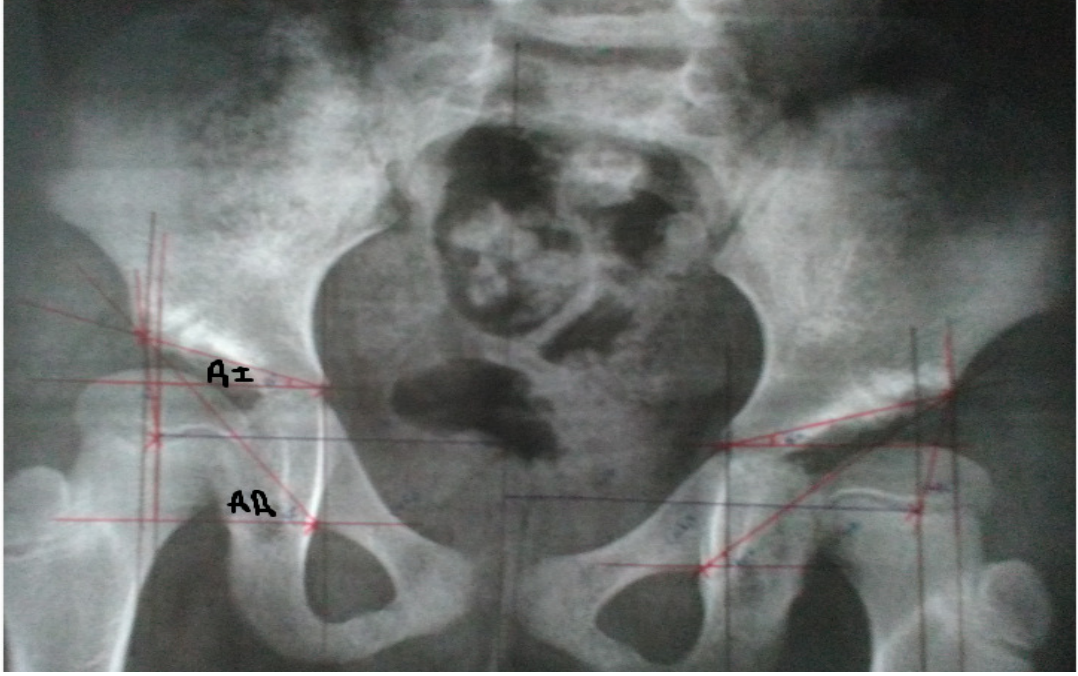


**Şekil 2.9** Çocuk normal görüntüsü üzerinde uzmanlar tarafından çizilen AI, AA açılarının gösterimi



**Şekil 2.10** Erişkin Kalça çıkığı hastalığı olan hasta görüntüsü üzerinde uzmanlar tarafından çizilen AI, AA, ACM açılarının gösterimi





**Şekil 2.11** Çocuk Kalça çıkığı hastalığı olan hasta görüntüsü üzerinde uzmanlar tarafından çizilen AI, AA açılarının gösterimi

### 2.3 Medikal Görüntü İşleme

Medikal görüntü işleme çalışma alanı, kemik yapısı, kas yapısı, doku yapısı gibi vücudumuzdaki farklı anatomik yapılarda görülen hastalıkların teşhis ve tedavi süreçlerinde klinik uygulamalara kolaylık getirerek yeni görüntüleme ve tanı sistemlerinin geliştirilmesi çalışmalarını kapsamaktadır. Medikal görüntü iyileştirme, medikal görüntü bölütleme ve farklı anatomik yapılar için özelliklerin çıkarılması gibi konular medikal görüntü işleme alanının en temel çalışma konularıdır. Aynı zamanda, kemik yapılarının bölütlenmesi ve bu yapılar üzerindeki anatomik kısımların otomatik tespiti gibi konular medikal görüntü işleme alanının en güncel konularından olduğu gibi bu çalışmanın da temel çalışma alanlarıdır.

Medikal görüntülerin karmaşık yapısı, görüntülerin gürültülü olması ve görüntü çekimi sırasında kullanılan cihazlar nedeniyle görüntülemeye oluşabilecek netlik problemlerinin düzeltilmesinde görüntü iyileştirme tekniklerine ihtiyaç duyulur. Aynı zamanda görüntü kalitesinin artırılabilmesi ve görüntüye daha sonra uygulanması planlanan birtakım görüntü işleme tekniklerinin başarılı bir şekilde uygulanabilmesi için görüntülerin ön işlemlerden geçirilmesi gerekir. Medikal görüntü iyileştirme teknikleri genel olarak görüntülerin kontrast ve parlaklığını artırma, görüntü

üzerindeki gürültünün azaltılması ve görüntüdeki önemli bölgelerin kenarlarının belirlenmesi gibi uygulamaları içerir. Kemik yapılarının görüntülenmesinde düşük kontrast özelliklerinin iyileştirilmesi için kontrast ve parlaklığın düzeltilmesi ile ilgili kullanılan histogram uygulamaları, kontrast artırma ve gri-seviye dönüşümleri gibi bazı tekniklerin yanı sıra görüntüdeki gürültüyü azaltmak yada görüntüyü keskinleştirmek için bazı filtreleme teknikleride kullanılmaktadır [41-59]. Bu çalışmada, Pelvis radyografilerinin düşük kontrasttan kaynaklanan görüntüleme problemini çözmek ve görüntü üzerinde homojen piksel yoğunluğunun dağılımının sağlanması amacıyla ortalama filtre kullanılmıştır.

Medikal görüntü bölütleme konusu, birçok medikal görüntü işleme uygulaması için önemli bir kısımdır ve temel amacı medikal görüntüyü farklı ilgi bölgelerine ayırarak, ilgi odağı olan anatomik yapıları, dokuları, lezyonları ortaya çıkarmak ve çözümlenebilir hale getirmektir. Medikal görüntülerin bölütlenmesinde temel olarak aşağıdaki zorluklar görülebilir:

- a)** İnsanlardaki her dokunun piksel yoğunluğu her zaman doku tipine bağlı olarak homojen dağılmayabilir. Bu da pixel yoğunluğunun homojen dağılımıyla ilgili görüntü bölütleme tekniklerinin uygulamalarda tercih edilebilirliğini azaltır.
- b)** Medikal görüntüleme teknolojilerinin hızlı gelişimine rağmen medikal görüntüler gürültülü ve düşük kontrastlı olabilirler. Veri kaybı olmadan bu görüntüler üzerinde bölütleme yapılması zor bir işlemdir.
- c)** Medikal görüntüler birçok değişken özelliğe sahip olabilir, örneğin bir hastanın farklı kontrollerinde, aynı anatomik kısmın çekiminde farklılıklar olabilir. Anatomik kısımların çekimindeki bu değişimler ilk bilginin elde edilmesi ve hastalıklara teşhis koyma aşamasında zorluk yaratabilir.
- d)** Özellikle X-ray görüntülerinde, anatomik kısımların karışık yapılarından dolayı, örneğin iki kemik veya kemik ve dokunun üst üste gelmesi çakışma yaratabilir ve bu nedenle ilgili kısımların görüntülenmesinde hatalar ve bölütleme işlemlerinde de birtakım zorluklar görülebilir.

Medikal görüntülerin bölütlenmesindeki zorluklara bağlı olarak karmaşık anatomik yapıların bölütlenebilmesi için gelişmiş algoritmalar gereklidir. En çok kullanılan bölütleme teknikleri (1) Bölgesel tabanlı bölütleme teknikleri ve (2) Kenar tabanlı bölütleme teknikleri olarak 2 kısımda incelenebilir. Eşikleme, sınıflandırma

algoritmaları, bölge geliştirme ve watershed algoritmaları bölgesel tabanlı bölütleme tekniklerindedir. Eşikleme algoritmaları piksel yoğunluğu üzerinde çalışır ve performansı piksel yoğunluğuna bağlı histogram ile ölçülür. Bölge geliştirme ve watershed algoritmaları piksel komşuluğu üzerinde yoğunlaşırlar. Sınıflandırma algoritmaları piksel veya görüntü parçalarından özellik çıkarıp bu özellikleri özellik vektörü olarak tanımlarlar. Eşikleme, bölge geliştirme ve watershed algoritmaları, kenar tabanlı bölütleme teknikleri, sınıflandırma algoritmalarına göre daha hızlı ve verimli çalışır [57, 58]. Medikal görüntü bölütleme konusu ile ilgili literatürde genel bölütleme yöntemleri ve bu yöntemlerin uygulamaları ile ilgili önemli survey [60-63] ve tez çalışmaları da [64-67] bulunmaktadır. Literatürde farklı görüntüleme modaliteleri ve kemik yapılarının bölütlenmesi ile ilgili farklı bölütleme tekniklerinin kullanıldığı çalışmalara sıklıkla rastlanmaktadır [68-86]. Pelvik kemik yapısının bölütlenmesinde ve Pelvik kemik yapısı üzerindeki farklı anatomik yapılarının bilgisayar tabanlı tespitinde yapılan çalışmalar genellikle Femurbaşı konturlarının görüntü bölütleme tekniklerini kullanarak çıkarılması ve Acetabulum-Femurbaşı ilişkisinin farklı görüntü modalitelerine sahip görüntüler için tespit edilmesine dayalı çalışmalardır [87-93].


Bu çalışmada önerilen görüntü bölütleme metodunun temel amacı, Obturator gözleri olarak tanımlanan bölgelerin Pelvis radyografileri üzerinde doğru ve tam otomatik bir şekilde tespit edilmesini ve en doğru şekilde bölütlenmesini sağlamaktır. Bu çalışma için teknik yönden en uygun tam otomatik Obturator gözü bölütleme algoritmasının oluşturulması aşamasında kapsamlı bir araştırma yapılmış, özellikle mamographic X-ray görüntülerde kitlesel görüntü bölgelerinin bölütlenmesi için tercih edilen standart bölütleme yöntemlerinin uygulandığı ve bölütleme duyarlılık karşılaştırmalarının yapıldığı çalışmalar incelenmiştir. Aynı standart bölütleme yöntemleri [57; 58; 94], aday görüntü parçası üzerinde denenerek bölütleme duyarlılığı ve bölütleme zamanı yönünden karşılaştırılmış ve bölütleme performans sonuçlarının başarısına göre (accuracy=%96.68 ve bölütleme zamanı 0.002 sn) İşaretçi tabanlı Watershed bölütleme metodu, bölütleme metodu olarak bu çalışma için seçilmiştir [EK 2]. Bu çalışmanın tam otomatik bir bölütleme metodu geliştirmeye yönelik bir çalışma olması nedeniyle görüntü bölütleme tekniğinin seçilmesinin yanısıra ilgili bölütleme tekniğinin uygulanması sonucu elde edilen aday görüntü parçasının özelliklerinin de çıkarılması ve referans model görüntü ile özelliklerinin karşılaştırılması gerekir. Bu nedenle, bölütleme tekniği seçimi ile ilgili

yapılan benzer ayrıntılı literatür incelemesi [57; 58; 95] şekil tanımlayıcılar üzerinde yapılmış [EK 2] ve Öklid uzaklığı'na göre model görüntü ile kullanılan şekil tanımlayıcısının özellikleri karşılaştırılmıştır (Model ve aday görüntü parçasının özellik vektörleri arasındaki Öklid uzaklığı=0.005, Şekil tanıma zamanı-aday görüntü parçası=0.038, Şekil tanıma zamanı-model=0.034). Karşılaştırma sonuçlarına göre modele en benzer ve en hızlı sonucu üreten Zernike moment şekil tanımlayıcısı, şekil tanımlayıcısı olarak seçilmiştir. Bu çalışmada, tam otomatik bölütleme metodunu geliştirmek için kullanılan İşaretçi tabanlı Watershed bölütleme metodu ve Zernike moment şekil tanımlayıcısı metodları aşağı kısımda açıklanmıştır.

### 2.3.1 İşaretçi Tabanlı Watershed Bölütleme Metodu

#### *Watershed Bölütleme Metodunun Teorik Tanımı*

Watershed bölütleme algoritmasında, görüntünün topolojisi kullanılarak matematiksel morfoloji yöntemine göre bölütleme yapılmaktadır. Bu yöntemde görüntü coğrafi bir şekil olarak varsayıp, görüntüde yer alan piksellerin değerleri yükseklik olarak kabul edilir. Görüntüde düşük değerli bölgeler çukur (catchment basins), yüksek değerlere sahip olan bölgeler ise yükselti (watersheds) olarak düşünülür [Şekil 2.12]. Bu görüntü topolojisi su ile doldurulmaya başlanır. Çukurlardaki suyun birbirine karışmaya başladığı noktalarda barajlar inşa edilerek (dam construction) bölütlerin birbirinden ayrılması sağlanır [96-98, 57, 58].



**Şekil 2.12** Watershed Bölütleme metodunun gösterimi (a) Sol Obturator gözü görüntüsü (b) (a) nın Gradyant görüntüsü (c) Watershed bölütleme metodu sonuç görüntüsü (d) Gri-seviye görüntü profili için bölgesel minimum çukurlardır (mavi renkli işaretleme), Gri-seviye için bölgesel maksimum tepelerdir (kırmızı renkli işaretleme)

**Gradyant görüntüsü:** Bir görüntünün sınırları lokal piksel yoğunluk gradyanı olarak tanımlanmaktadır ve gradyant, görüntünün birinci derece türevi olarak

uygulanır. Gri seviye bir  $g(x,y)$  görüntüsü için gradyantın büyüklüğü (magnitude of gradient)

$$|G| = \sqrt{G_x^2 + G_y^2} \quad (2.1)$$

ve  $G_x$ ,  $G_y$  gradyantlardır ve gradyantın büyüklüğü, lokal piksel yoğunluk değişimlerine bağlıdır [58].

***Watershed bölütleme metodunun algoritmik aşamaları:***

a.  $M_1, M_2, \dots, M_R$  kümesi, gradyantı alınmış bir  $g(x,y)$  görüntüsünün bölgesel minimum değerinin içinde bulunan noktaların koordinatları kabul edilir,

b.  $C(M_i)$  kümesi, çukur (catchment basins) içinde bulunan bölgesel minimum  $M_i$  ile eşleştirilmiş noktaların koordinatları kabul edilir,

c.  $T[n]$  ise  $(s,t)$  koordinatları için koordinatlar kümesi kabul edilirse,  $g(s,t) < n$  ve

$$T[n] = \{(s,t) \mid g(s,t) < n\} \quad (2.2)$$

d. Geometrik olarak,  $T[n]$ ,  $g(x,y)$  içinde bulunan ve  $g(x,y) = n$  düzleminin altındaki noktaların koordinatlar kümesidir. Görüntü topografisi, sayısal olarak  $n = \min + 1$  ve  $n = \max + 1$  değerleri ile doldurulur (tamsayı taşma işlemi). Her tamsayı taşma işlemi seviyesinde ( $n$ ), taşma seviyesinin altında kalan noktaları algoritma bilir. Böylece,  $g(x,y) = n$  düzleminin altında kalan  $T[n]$  içindeki koordinatlar siyah piksel olarak işaretlenirken diğerleri beyaz piksel olarak işaretlenir.

e.  $C_n(M_i)$  taşmanın  $n$ . seviyesinde çukur (catchment basins) içinde bulunan bölgesel minimum  $M_i$  ile eşleştirilmiş noktaların koordinatlarını gösterir. Böylece,  $C_n(M_i)$  binary bir görüntü olarak kabul edilir ve

$$C_n(M_i) = C(M_i) \cap T[n] \quad (2.3)$$

ifadesi ile gösterilir.

f.  $C[n]$ ,  $n$ . taşma seviyesindeki çukur kısımların birleşimi ise,

$$C[n]= \bigcup_{i=1}^R C_n (M_i) \quad (2.4)$$

ifadesi ile gösterilir ve  $C[\max+1]$  bütün çukurların birleşimidir ve

$$C[\max+1]= \bigcup_{i=1}^R C_n (M_i) \quad (2.5)$$

ifadesi ile gösterilir.

**g.** (2) ve (3) ile gösterilen eşitliklere göre  $C[n]$ ,  $T[n]$  nin alt kümesidir ve  $C[n-1]$ ,  $T[n]$  nin alt kümesidir. Bu nedenle,  $C[n-1]$  içindeki her bağlı bileşen (connected component), aynı zamanda  $T[n]$  içinde bir bağlı bileşendir.

**h.** Tepeleri (watershed çizgileri) bulan algoritmada,  $C[\min+1]=T[\min+1]$  başlangıç değerleri tanımlanır. N. seviyede  $C[n-1]$  kurulacak şekilde algoritma recursive çalışır.

**i.**  $C[n-1]$ ,  $C[n]$  den şöyle bulunur:

$Q$ ,  $T[n]$  içindeki bağlı bileşenler olsun, her bağlı bileşen  $q \in Q[n]$  için 3 farklı durum aşağıdaki gibi tanımlanır:

1.  $q \cap C[n-1]$  boştur.
2.  $q \cap C[n-1]$ ,  $C[n-1]$  in bir bağlı bileşenine sahiptir.
3.  $q \cap C[n-1]$ ,  $C[n-1]$  in birden fazla bağlı bileşenine sahiptir.


**i.**  $C[n]$ ,  $C[n+1]$  den çıkarımı ise yukarıdaki üç şartın sağlanmasına bağlıdır. Şöyleki,

$q$  eğer  $C[n]$  in kurulumu için  $C[n-1]$  içinde bir bağlı bileşense yeni bir minimum bulunursa 1. ifade sağlanır,  $q$  eğer çukurda bir bölgesel minimum değerine sahipse 2. ifade sağlanır, iki ya da daha fazla çukur bölgeyi birleştiren bir köprü tespit edilirse 3. ifade sağlanır. Ancak taşma sonucunda çukurlar birleşebilir, bunu önlemek için barajlar (dam) oluşturulur [57].

### ***İşaretçi Tabanlı Watershed Bölütleme Metodunun Teorik Tanımı***


Watershed bölütleme yönteminin temel problemi bölütlemeye karışma (oversegmentation) problemidir ve görüntü üzerinde istenmeyen bölgelerdeki bazı

piksellerde taşmalar görüldüğü için bölütlenmesi istenen bölgeler tam olarak elde edilemeyebilir [Şekil 2.13].




**Şekil 2.13** (a) Sol Obturator gözü görüntüsü (b) (a) nın Gradyant görüntüsü  
(c) Watershed bölütleme metodu sonuç görüntüsü

Bu problemi çözmek için Watershed bölütleme yöntemini uygulamadan önce görüntü üzerinde işaretçi pikseller yerleştirilmelidir. Bu çalışmada Obturator gözlerinin büyük görüntüde doğru ve otomatik olarak tespit edilebilirliğini arttırmak için önemli olan işaretçi piksellerinin doğru bir şekilde seçilmesi ve görüntü üzerine yerleştirilmesidir. Görüntü üzerine uygun işaretçiler yerleştirilirken modelin görüntü üzerinde otomatik olarak dolaştırılması, modelle aday görüntü parçalarının eşleşmesi durumu ve modelin boyutu da (260x260 piksel) göz önünde bulundurulmuştur. Obturator gözünün her zaman elde edilen sonuç görüntü parçasının ortasında bulunacağı düşüncesiyle önplandaki şekli belirleyen işaretçiler (foreground marker-kırmızı pikseller) görüntünün orta noktasına (merkezine), arkaplanı belirleyen işaretçiler (background markers-yeşil pikseller) ise görüntü parçasının dört köşesinde konumlandırılmıştır. İşaretçiler doğru bir şekilde belirlendikten sonra gradyant görüntü üzerinde işaretçilerden bölgesel büyüme (region growing) sağlanarak İşaretçi tabanlı Watershed bölütleme metodu uygulanır [99;100]. Şekil 2.14'de otomatik işaretçilerin tanımlanması ve İşaretçi tabanlı Watershed bölütleme metodunun örnek bir görüntü parçası üzerindeki uygulama sonucu gösterilmiştir.



**Şekil 2.14** (a) Sol Obturator gözü görüntüsü (b) (a) nın Gradyant görüntüsü (c) Görüntü üzerine işaretçilerin yerleştirilmesi (d)İşaretçilerden bölgesel büyüme gösterimi (e)İşaretçi tabanlı Watershed bölütleme metodu sonuç görüntüsü (f) (e) nin binary sonuç görüntüsü

Şekil 2.15' de İşaretçi tabanlı Watershed bölütleme metodunun örnek görüntü parçaları üzerindeki uygulama sonucu gösterilmiştir.



**Şekil 2.15** (a) Sol Obturator gözü görüntüsü (b) (a) nın İşaretçi tabanlı Watershed bölütleme görüntüsü (c) Sağ Obturator gözü görüntüsü (d) (c) nin İşaretçi tabanlı Watershed bölütleme görüntüsü

### 2.3.2 Zernike Moment Şekil Tanımlayıcı

#### *Teorik Tanımı*

Momentler, genel olarak bir referans noktasına belirli bir uzaklıkta olan sayısal büyüklükler olarak tanımlanırlar. Momentlere dayalı özellik çıkarma yöntemi, görüntü işleme uygulamalarında sıklıkla kullanılmaktadır. Ölçekleme, öteleme ve

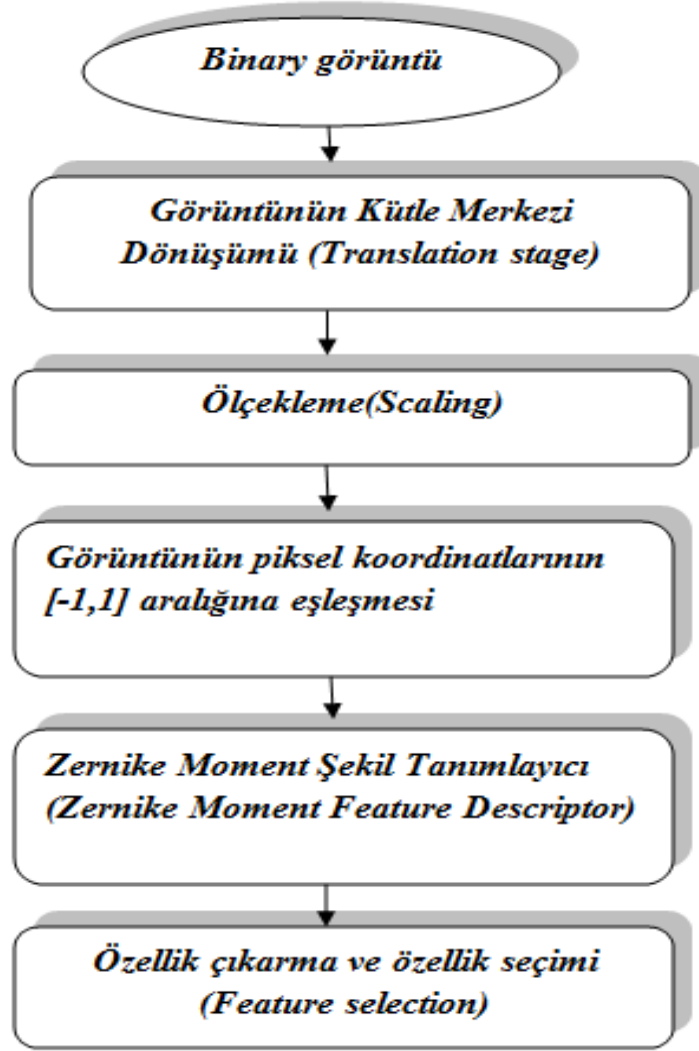


rotasyon bağımsızlıklarından dolayı ilgi çekmektedirler. Momentler, uygulamada özellikle ağırlık merkezi bulmada ve atalet momenti hesaplamada kullanılırlar. 1960'ların başında Hu'nun matematiksel moment teorisinden geliştirdiği yedi değişmez moment, ölçeklendirme, döndürme ve dönüşüm işlemleri altında değişmeme özelliklerinden dolayı karakter tanıma gibi iki boyutlu örüntü tanıma problemlerinin çözümünde sıkça kullanılmaktadırlar. Bu çalışmada momentlerin diğer bir çeşidi olan, Zernike momentler kullanılmıştır. Bu momentler de ölçeklemeden, ötelemeden ve rotasyondan bağımsızdırlar ve hesaplanan moment değerlerinden yararlanarak özellikleri çıkarılan nesnenin yeniden elde edilmesi sağlanır. Ayrıca, Zernike momentlerin değerleri şekillerin döndürülmesinden bağımsız olduğu için, görüntü üzerindeki gürültüden etkilenmezler, hızlı çalışırlar ve özellikle Zernike polinomlarının kendi özellikleri gereği momentler hesaplanırken çakışma olmamaktadır. Zernike momentlerinin büyüklükleri bir objenin dönüş açısından bağımsız olduğu için objeleri tanımada sıkça tercih edilirler. Bu özelliklerinden dolayı özellikle medikal görüntülerde objeleri tanımada tercih sebebi olan Zernike momentlerin kullanımı ile ilgili çalışmalar bulunmaktadır [101-106] ve medikal görüntüler üzerinde farklı anatomik yapıların tespiti ve bu yapıların farklı özelliklerinin çıkarılarak sınıflandırılması hastalıkların teşhis ve tedavi süreçlerinde büyük önem taşımaktadır.

Bu çalışmada Obturator gözlerinin otomatik bölütlenmesi üzerine geliştirilen metodun ikinci kısmını Zernike moment şekil tanımlayıcısı oluşturmaktadır. Bu çalışmada, Zernike moment şekil tanımlayıcısı hem model üzerinde, hem de bölütlenmiş Obturator gözleri üzerinde uygulanır ve birbirlerine benzerlik durumlarının araştırılması için genlik (amplitude(A)) ve faz (phase( $\phi$ )) özellikleri çıkarılır.

### ***Zernike Moment Şekil Tanımlayıcısının Matematiksel Gösterimi***

Bu çalışmada kullanılan Zernike moment şekil tanımlayıcısının çalışma prensibinin akış diyagramı Şekil 2.16'da gösterilmektedir [104].



**Şekil 2.16** Zernike moment şekil tanımlayıcısının akış diyagramı

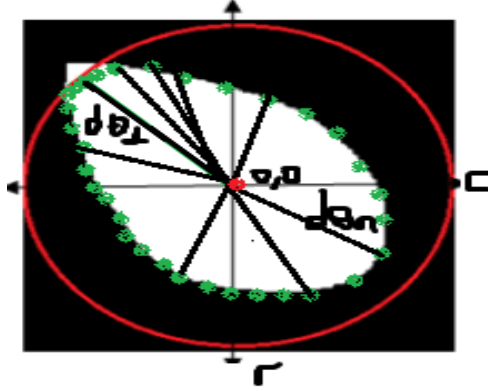
**Görüntünün Kütle Merkezi Dönüşümü (Translation stage)** : Görüntünün kütle

merkezinin merkez olarak belirlenmesidir.  $N \times N$  bir görüntü için  $f(c,r)$  görüntü fonksiyonu için  $(c, r)$  koordinat sistemi üzerinde,  $c_0$ : Görüntünün kütle merkezinin sütun sayısı,  $r_0$ : Görüntünün kütle merkezinin satır sayısı olarak tanımlanır.  $N/2$  :  $N \times N$  görüntüsünün merkezidir,  $j$ : görüntü indeksi ve görüntünün Kütle Merkezi Dönüşüm vektörü aşağıdaki denklemlerle gösterilir.

$$v^j = (\text{round}(N/2) - c_0) \vec{c} + (\text{round}(N/2) - r_0) \vec{r} \quad (2.6)$$

**Ölçekleme (Scaling):** Görüntünün kütesinin yarıçapını dengeleyebilmek için görüntünün kütle merkezi tekrar ölçeklenmelidir. Her kütle için ortalama yarıçap uzunluğu  $d\theta$  aşağıdaki denklemle gösterilir.

$$d\theta = \sqrt{(c_\theta - c_0)^2 + (r_\theta - r_0)^2} \quad (2.7)$$



**Şekil 2.17** Binary görüntü için kütle merkezinin sınırlarının gösterimi

$d$  nin her bileşeni, kütleli sınırdan kütle merkezine  $\theta$  açısı ile ilgili Öklid uzaklığıdır ve ölçekleme katsayısı aşağıdaki gibi tanımlanır. Ayrıca, şeklin kütleli sınırı, NRL vektörü olarak tanımlanır ve bu vektör  $d$  nin her bileşeninin yani şeklin kütleli sınırından kütle merkezine  $\theta$  açısı ile yaptığı uzunlukların toplamıdır [Şekil 2.17].

$$k^i = R / (1/M) \sum_{i=1}^M d^i \quad (2.8)$$

k: Uygun ölçekleme katsayısı

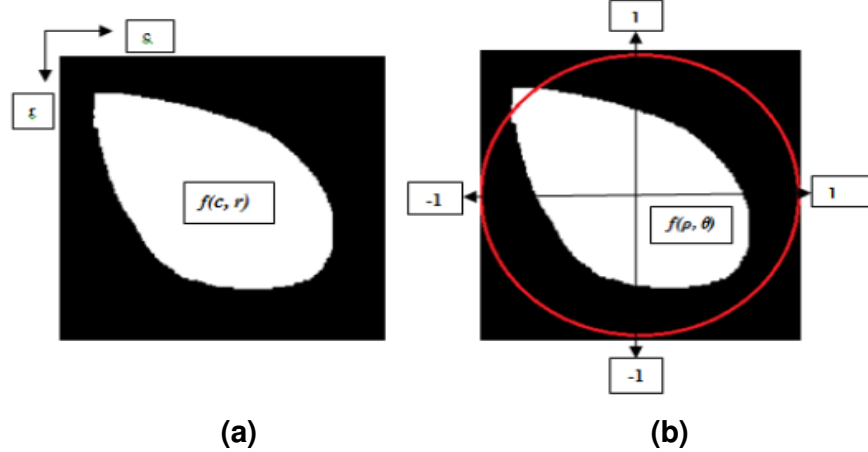
M: NRL vektörün büyüklüğü

R: Bu çalışmada maximum yarıçap 50 piksel olarak tanımlanmıştır.

**Görüntünün piksel koordinatlarının [-1, 1] aralığına eşleşmesi:**

Görüntünün kütle merkezi dönüşümü ve kütleli ölçekleme işleminin ardından şekilsel özellikler çıkarılmalıdır. Bunun için öncelikle görüntünün koordinatları [-1,1]

aralığına eşleşmeli ve görüntü birim çember üzerinde eşleştirilmelidir. Ayrıca bu birim çember dışında kalan görüntü pikselleri Zernike momentlerinin hesaplanmasında kullanılmaz [Şekil 2.18].



**Şekil 2.18** (a) NxN görüntüsü  $f(c,r)$  (b) Birim çemberle eşleşen görüntünün gösterimi

**Zernike moment şekil tanımlayıcı ile Zernike momentlerinin çıkarılması:**

Bir görüntünün Zernike momentlerinin hesaplanması 3 aşamadan oluşur:

- Zernike radyal polinomlarının hesaplanması,
- Zernike taban fonksiyonlarının çıkarılması,
- Zernike momentlerinin hesaplanması için görüntünün Zernike taban fonksiyonları üzerine yansıtılmasıdır.

**a. Zernike radyal polinomlarının hesaplanması:**

$$R_{n,m} = \sum_{s=0}^{(n-|m|)/2} (-1)^s \frac{(n-s)!}{s!(((n+|m|)/2)-s)!(((n-|m|)/2)-s)!} \rho^{n-2s} \quad (2.9)$$

n: radyal polinom sırasını gösterir, m: açısız tekrarı gösterir.  $n-|m|$ =çift sayı and  $|m| \leq n$  şartı sağlanmalıdır.

**b. Zernike taban fonksiyonlarının çıkarılması:**

Birim çember içindeki Zernike taban fonksiyonları aşağıdaki denklemle gösterilir,

$$V_{n,m}(\rho,\theta) = R_{n,m}(\rho) e^{jm\theta}, \quad |\rho| \leq 1 \quad (2.10)$$

Zernike polinomları ortogonallık özelliği taşırlar, böylece bir görüntünün farklı n, m değerleri için Zernike momentler çakışmadığı için şekil tanımlayıcı olarak en önemli tercih edilme sebeplerindendir.

$$\int_0^1 \int_0^{2\pi} V_{n,m}(\rho,\theta) V_{p,q}(\rho,\theta) \rho d\rho d\theta = \begin{cases} \pi / n+1 & n=p, m=q \\ 0 & \end{cases} \quad (2.11)$$

**c. Zernike momentlerinin hesaplanması için görüntünün Zernike taban fonksiyonları üzerine yansıtılması:**

$$Z_{n,m} = n+1 / \pi \int_0^1 \int_0^{2\pi} f(\rho,\theta) V_{n,m}^*(\rho,\theta) \rho d\rho d\theta \quad (2.12)$$

$f(c,r)$  görüntü fonksiyonu,  $f(\rho,\theta)$  polar form,  $V^*$  karmaşık eşlenik gösterimidir.  $N \times N$  görüntünün Zernike momentlerini hesaplamak için yukarıdaki denklemde integraller, toplamlarla yer değiştirir ve bu görüntünün koordinatlarının normalizasyonu için eşleşme dönüşümü (mapping transform) kullanılır ve aşağıdaki denklemle gösterilir.

$$\begin{aligned} Z_{n,m} &= n+1 / \lambda_N \sum_{c=0}^{N-1} \sum_{r=0}^{N-1} f(c,r) V_{n,m}^*(c,r) \\ &= n+1 / \lambda_N \sum_{c=0}^{N-1} \sum_{r=0}^{N-1} f(c,r) R_{n,m}(\rho_{cr}) e^{-jm\theta_{cr}} \end{aligned} \quad (2.13)$$

$\lambda_N$  normalizasyon katsayısıdır, birim çember içindeki piksel sayısıdır,  $\pi$  ve  $0 \leq \rho \leq 1$ . Dönüşüm uzaklığı ( $\rho_{cr}$  (transform distance)) ve Faz ( $\theta_{cr}$  (phase)) aşağıdaki gibi tanımlanır.


$$\rho_{cr} = \sqrt{(2c-N+1)^2 + (2r-N+1)^2} / N \quad (2.14)$$

$$\phi = \theta_{cr} = \tan^{-1} (N-1-2r / 2c-N+1) \quad (2.15)$$

### Özellik vektörü çıkarma ve özellik seçimi:

$|Z_n, m|$  = Genlik (amplitude(A))=Zernike momentlerinin büyüklüğü

Şekil 2.19' da Zernike moment şekil tanımlayıcısının uygulama sonucunun model ve örnek görüntü parçaları üzerindeki uygulama sonuçları gösterilmiştir.



**Şekil 2.19** (a) Sol Obturator gözü görüntüsü (b) (a) nın İşaretçi tabanlı Watershed bölütleme görüntüsü ve Zernike moment değeri ( $A=0.20, \phi=35.1$  degree)(c) modelin Zernike moment değeri ( $A=0.19, \phi=33.76$ ) (d) Sağ Obturator gözü görüntüsü (e) (d) nin İşaretçi tabanlı Watershed bölütleme görüntüsü ve Zernike moment değeri ( $A=0.10, \phi=110.26$ ) (f) modelin Zernike moment değeri ( $A=0.18, \phi=118.65$ )

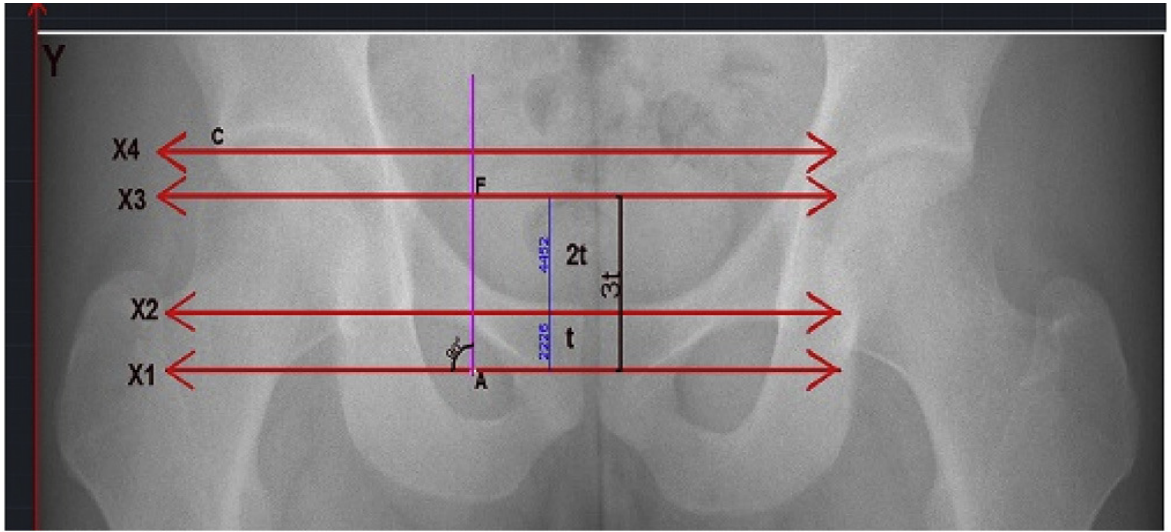
### 3. ÖNERİLEN AÇI ÖLÇÜM METODU

#### 3.1 Pelvik Kemik Açılarının Ölçümünde Uzmanların Kullandığı Açı Ölçüm

##### Metodu İle Önerilen Tıbbi Açı Ölçüm Metodunun Karşılaştırılması

Pelvik kemik açılarının, tez çalışmasının ikinci bölümünde bahsedilen uzmanların kullandıkları açı ölçüm metodunun, Gözyaşı damlası şekline ve Femur başına bağlı ölçümler alınarak hesaplandığı bilinmektedir. Ancak, Gözyaşı damlası şeklinin tüm görüntülerde sağlıklı bir şekilde görülmediği, her görüntü için başlangıç ve bitiş noktalarının aynı yerlerde olmadığı görülmüştür. Ayrıca, tüm görüntülerde Asetabulum çukurluğunun alt noktasının da tam olarak işaretlenemediği gözlemlenmiştir.

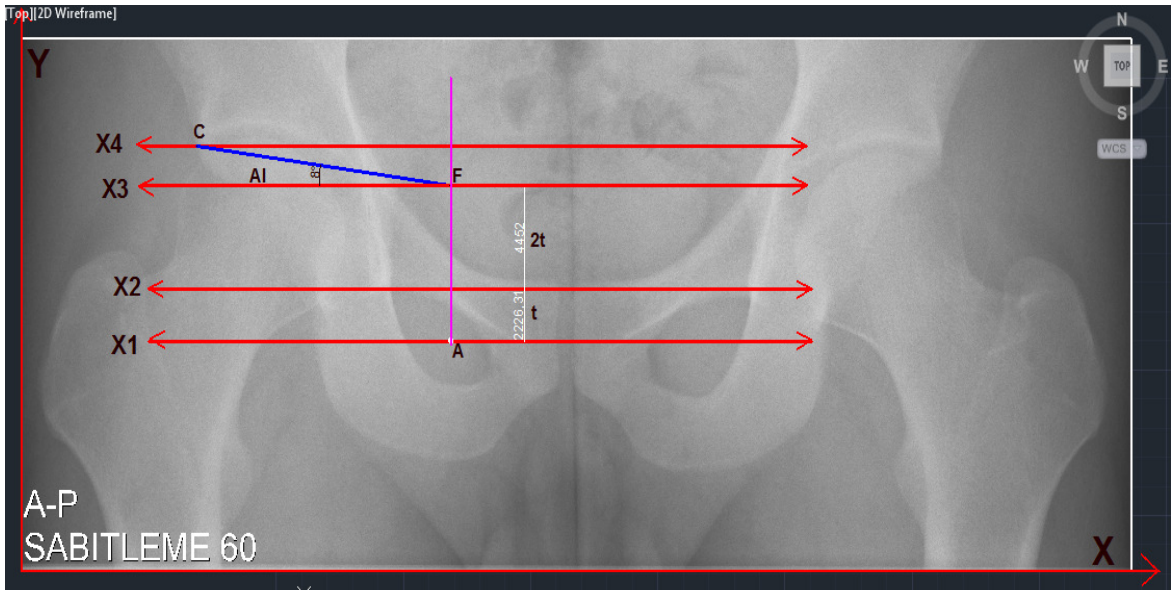
Bu nedenle, görüntü üzerinde açısal çizimlerin doğru ve güvenilir bir şekilde yapılacağı Gözyaşı damlası şeklinden başka anatomik olarak daha az bozulmaya uğrayabilen bir anatomik yapı belirlenmelidir. Gözyaşı damlası şeklinden bağımsız olan bir anatomik yapıyı ölçüm için kullanan referans doğrulara göre açı hesabı yapılabilecek bir metod geliştirilmelidir ve bu yapı tüm görüntüler için standart ölçüm alınabilecek bir anatomik yapı olmalıdır. Bu tez çalışması için kullanılan anatomik yapı, tıbbi olarak Pelvis yapısı üzerinde en az deformasyona uğrayabilecek bir yapı olduğu için Obturator gözleridir ve açı ölçüm modeli Obturator gözleri üzerinden oluşturulmuştur. Obturator gözünün merkezi belirlendikten sonra bazı referans doğrular (X1, X2, X3, X4 doğruları) otomatik olarak çizdirilir. Erişkin radyografilerinde, Obturator gözünün merkezinden geçen doğru (X1 doğrusu) ile bu doğrunun 3t birim yukarısında X3 doğrusu tanımlanmıştır [Şekil 3.1]. Çocuk radyografilerinde ise yapılan ölçümler doğrultusunda 4t birim uzaklık tanımlanmıştır. Ayrıca, yeni geliştirilen tıbbi açı ölçüm metodunun büyütülmüş görüntü üzerinde AUTOCAD ortamında AI, AA, ACM açı çizim gösterimleri ektedir [EK 3].



[0,0]

Şekil 3.1 Tıbbi açı çizim modelinin referans doğru ve oranları

- **AI AÇISI :**



[0,0]

Şekil 3.2 AI açısının geometrik açı çizim modeli

**X eksenini ve Y eksenini arasında her zaman 90 derece olması şartıyla,**

**X1 doğrusu:** [0,0] noktasından geçen X eksenine paralel ve Obturator gözünün kütle merkezinden (A noktası) geçerek [0,0] noktasından geçen Y eksenini kesen referans doğrudur. Daha sonra X3 referans doğrusunun tanımlanması için kullanılacaktır.



**X2 doğrusu:** X1 eksenine paralel ve Obturator gözünün üzerinden geçerek Y eksenini kesen referans doğrudur. Daha sonra X3 referans doğrusunun tanımlanması için kullanılacaktır.

**t** : X eksenine paralel X1 doğrusu ve X2 doğrusu arasındaki uzaklıktır.

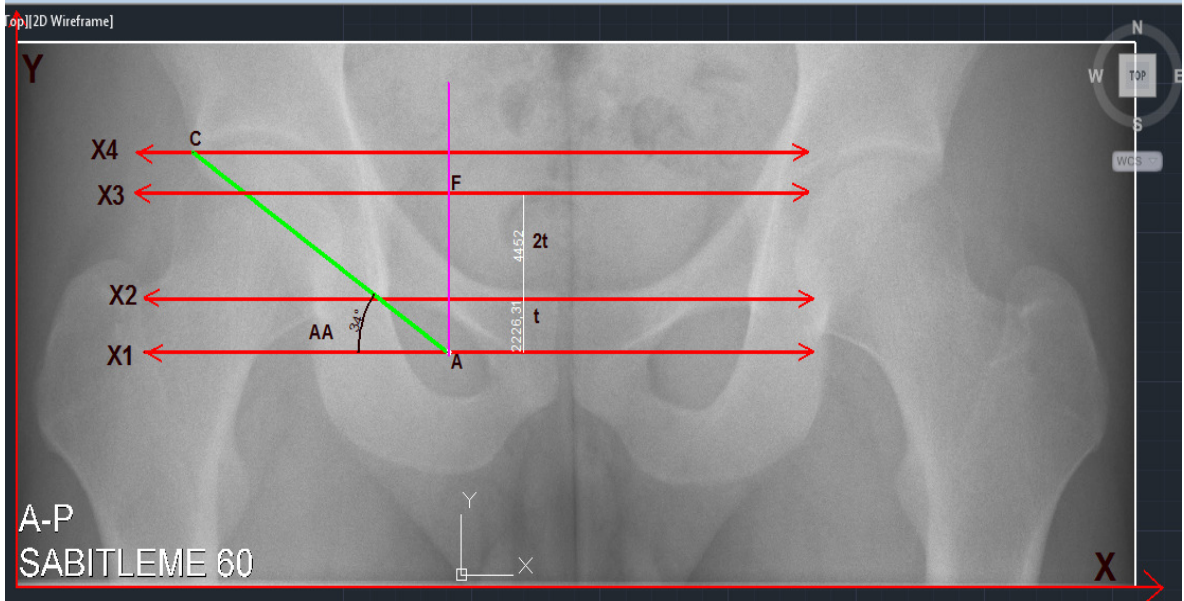
**2t** : X eksenine paralel X2 doğrusu ve X3 doğrusu arasındaki uzaklıktır.

**X3 doğrusu:** X eksenine paralel ve Obturator gözünün kütle merkezinin 3t birim üzerinden geçerek Y eksenini kesen referans doğrudur. Görüntüler üzerinde yapılan çalışmalarda anatomik olarak bakıldığında ise X2 eksenine paralel ve Obturator gözünün kütle merkezinin 3t birim üzerinden geçerek Y eksenini kesen referans doğrudur.

**X4 doğrusu:** X3 eksenine paralel ve Asetabulumun en dış köşe noktasının (C noktası) üzerinden geçerek Y eksenini kesen referans doğrudur.

**AA açısı:** Asetabulumun en dış köşe noktasından (C noktası) geçen doğrunun, X2 eksenine paralel X3 doğrusu ile yapmış olduğu açıdır [Şekil 3.2].

- **AA AÇISI:**



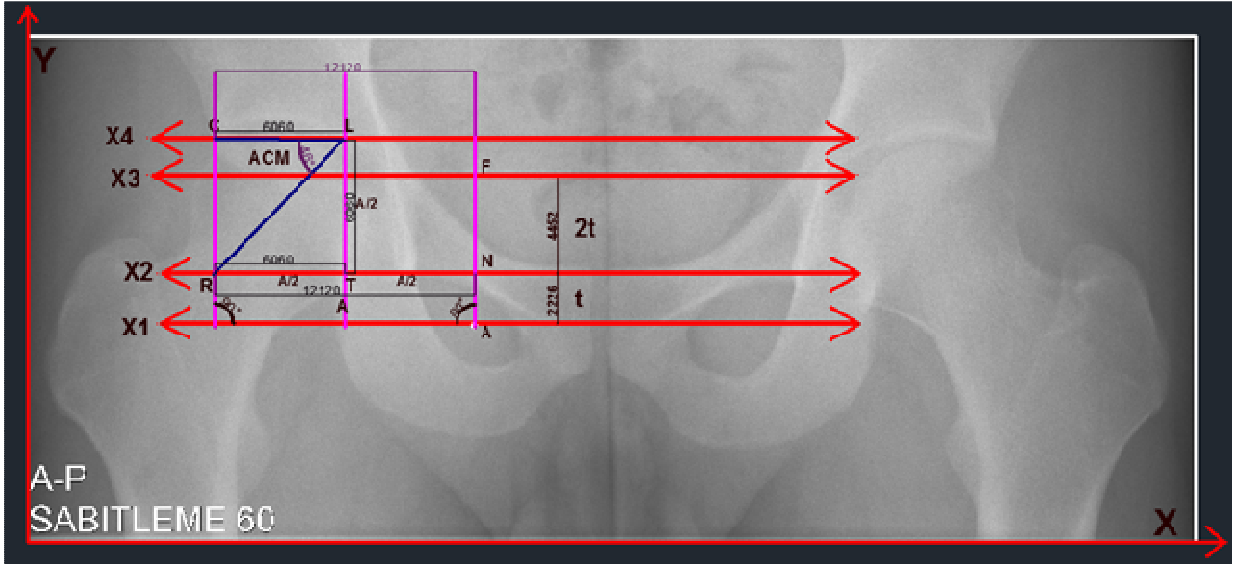
[0,0]

**Şekil 3.3** AA açısının geometrik açı çizim modeli

**X eksenini ve Y eksenini arasında her zaman 90 derece olması şartıyla,**

**AA açısı:** [0,0] noktasından geçen X eksenine paralel ve Obturator gözünün merkez noktasından geçen X1 doğrusu ile Asetabulumun en dış köşe noktasından (C noktası) geçen doğrunun X1 doğrusu ile yapmış olduğu açıdır [Şekil 3.3].

- **ACM AÇISI:**



[0,0]

**Şekil 3.4** ACM açısının geometrik açı çizim modeli

**X eksenini ve Y eksenini arasında her zaman 90 derece olması şartıyla,**

**ACM açısı:** LR ve CL doğruları arasında kalan açıdır.

**A uzaklığı:** [0,0] noktasından geçen X eksenine paralel X2 doğrusu üzerinde R noktası ve N noktası arasındaki uzaklıktır.

**T:** A uzaklığının orta noktasıdır.

**L:** T referans noktasından A/2 birim uzaklıktaki referans noktasıdır (Asetabulum çukurluğunun orta noktasıdır).

**R:** L noktasından geçerek X2 doğrusunu kesen referans noktasıdır.

Aşağıdaki karşılaştırmalı açı gösterimlerde, her açı için ayrı ayrı olmak üzere üst sıradaki gösterimler uzmanların kullandığı elle ölçüm metodunun AI, AA, ACM

açıları için gösterimleridir [Şekil 3.5; Şekil 3.7; Şekil 3.9], alt kısımdaki gösterimler ise bu üç açı için yeni geliştirilen tıbbi geometrik açı ölçüm metodunun gösterimleridir [Şekil 3.6; Şekil 3.8; Şekil 3.10]. Uzmanların ölçüm metodu ve Otomatik açı ölçüm metodu çizimlerinden de görüldüğü üzere her iki metod için tanımlanan Asetabular açılar benzerdir [EK3].

- **AI AÇISI**

**X eksenini ve Y eksenini arasında her zaman 90 derece olması şartıyla,**

**Uzmanların açı ölçüm metodu (AI' Açısı):** Asetabulumun orta noktasından geçen, X eksenine paralel olan doğru ile (a doğrusu), Asetabulumun orta noktasını C noktası ile birleştiren doğru arasında kalan açıdır.

**Otomatik açı ölçüm metodu (AI Açısı):** [0,0] noktasından geçen X eksenine paralel X1 doğrusunu kesen, Obturator gözünün merkezinden geçen ve Y eksenine paralel olan doğru ile, Asetabulum'un en dış noktasından (C) geçen Y eksenine paralel olan doğrunun orta noktasından geçen doğru Asetabulumun orta noktasıdır. X3 doğrusu, X1 doğrusuna paraleldir ve AI açısı, CF doğrusu ve X3 doğrusu arasında kalan açıdır.

- **AA AÇISI**

**X eksenini ve Y eksenini arasında her zaman 90 derece olması şartıyla,**

**Uzmanların açı ölçüm metodu (AA' Açısı) :** AA açısı ile yöndeş açılardır.

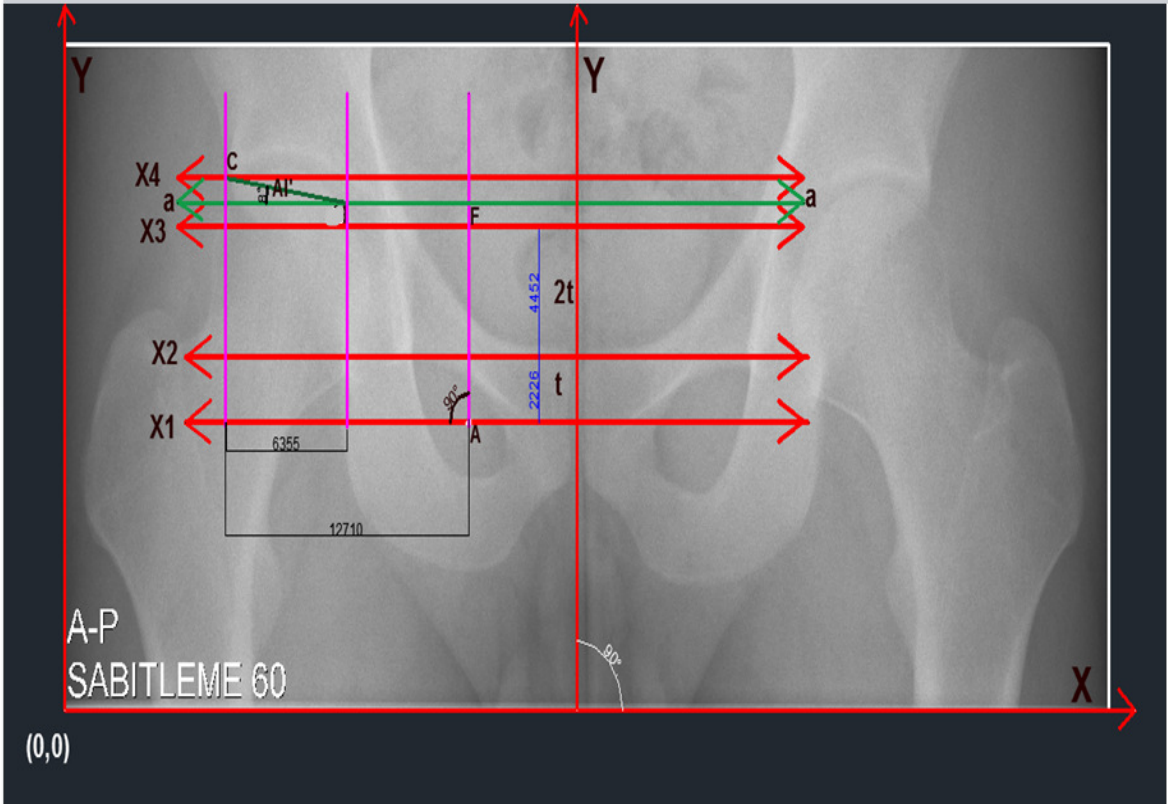
**Otomatik açı ölçüm metodu (AA Açısı) :** (0,0) noktasından geçen X eksenine paralel X1 doğrusu ile CA doğrusu arasında kalan açıdır.

- **ACM AÇISI**

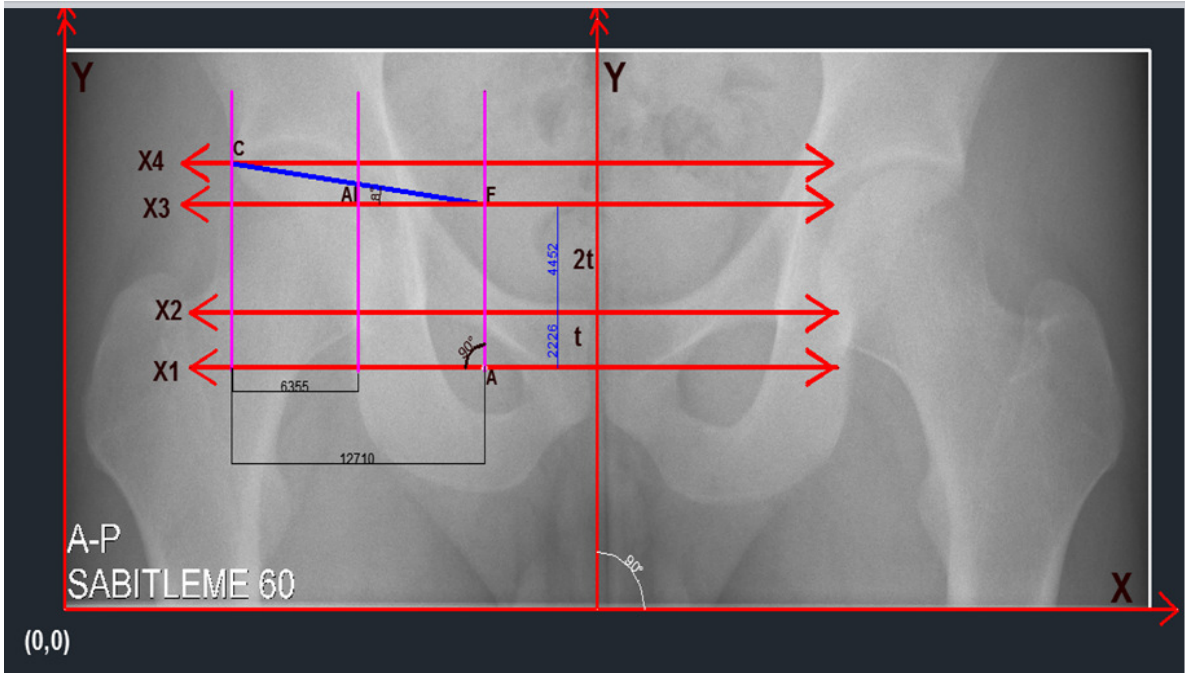
**X eksenini ve Y eksenini arasında her zaman 90 derece olması şartıyla,**

**Uzmanların açı ölçüm metodu (ACM' Açısı) :**  $ACM'=ACM$

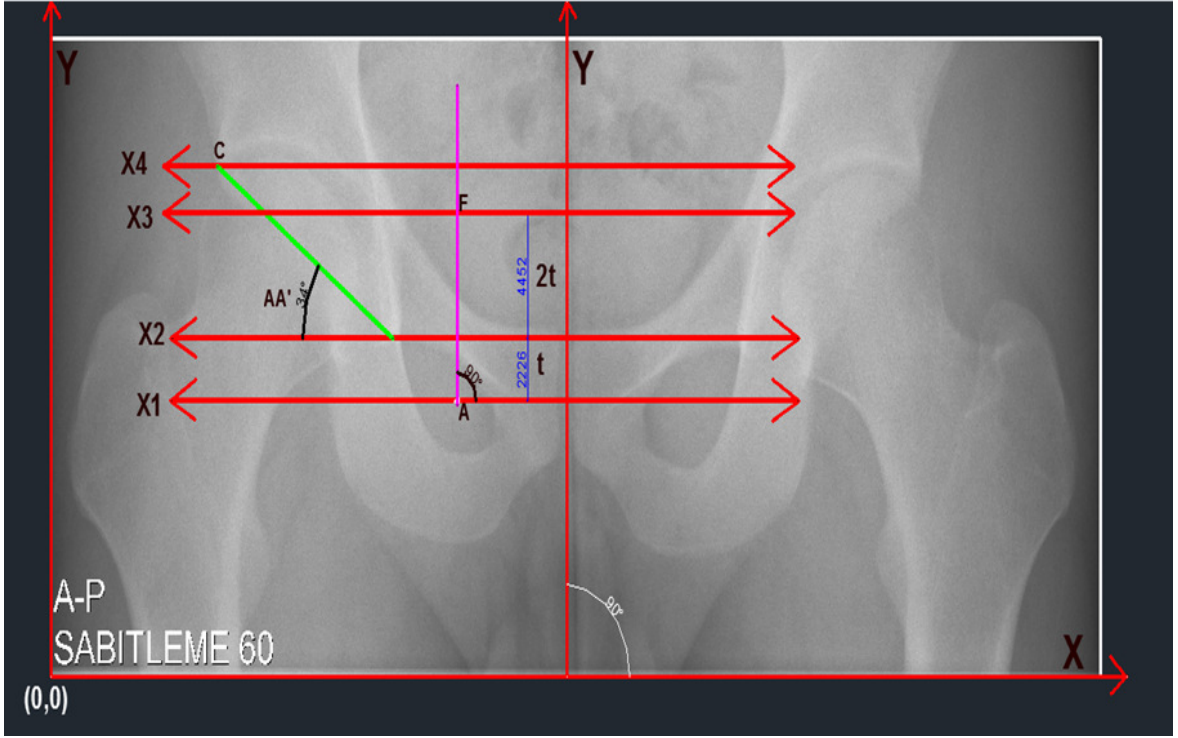
**Otomatik açı ölçüm metodu (ACM Açısı) :** Asetabulumun orta noktasında birleşen CL ve LR doğruları arasında kalan açıdır.



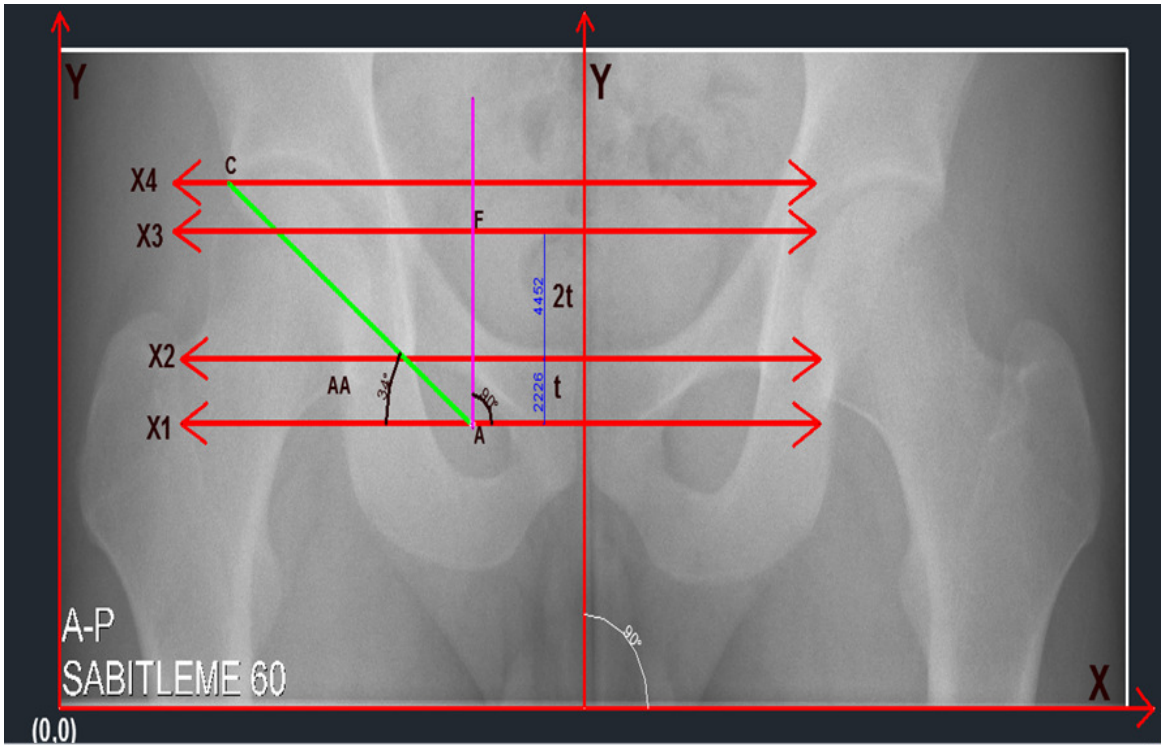
Şekil 3.5 AI açısının Uzmanların açı ölçüm metodu için gösterimi



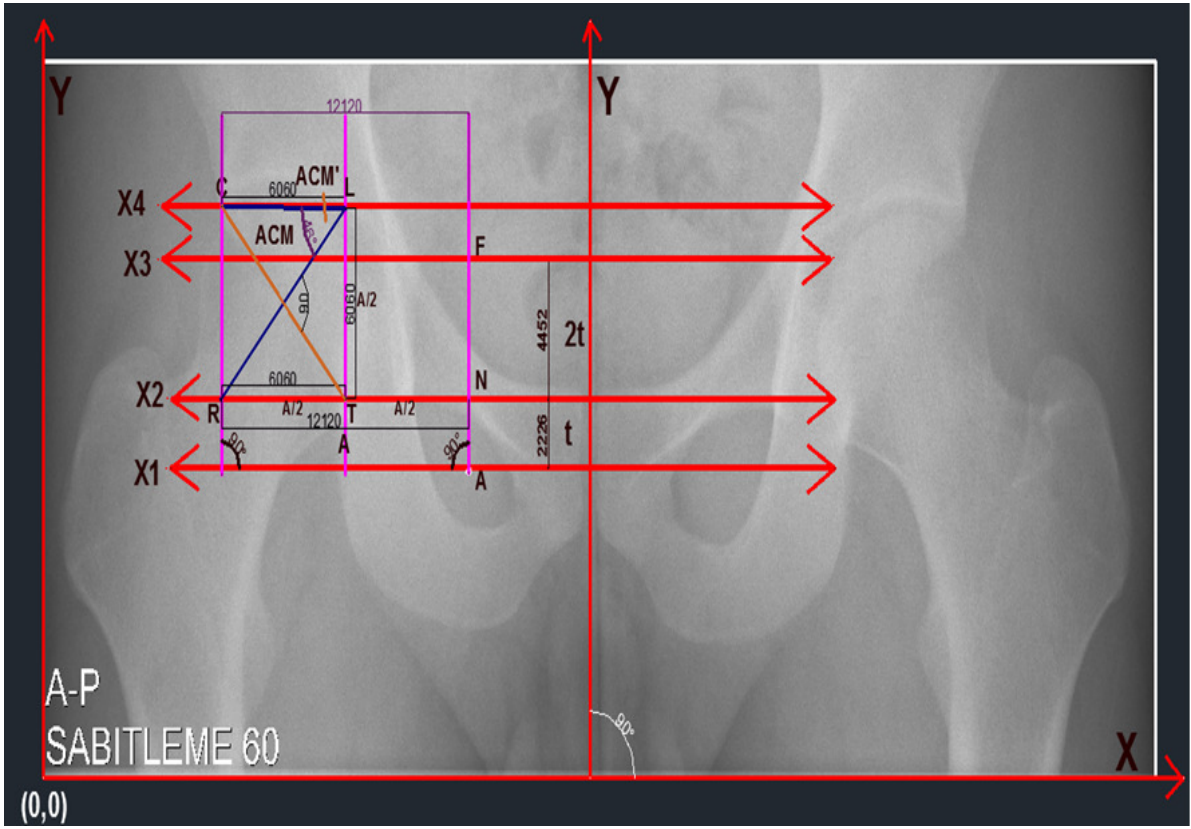
Şekil 3.6 AI açısının Otomatik açı ölçüm metodu için gösterimi



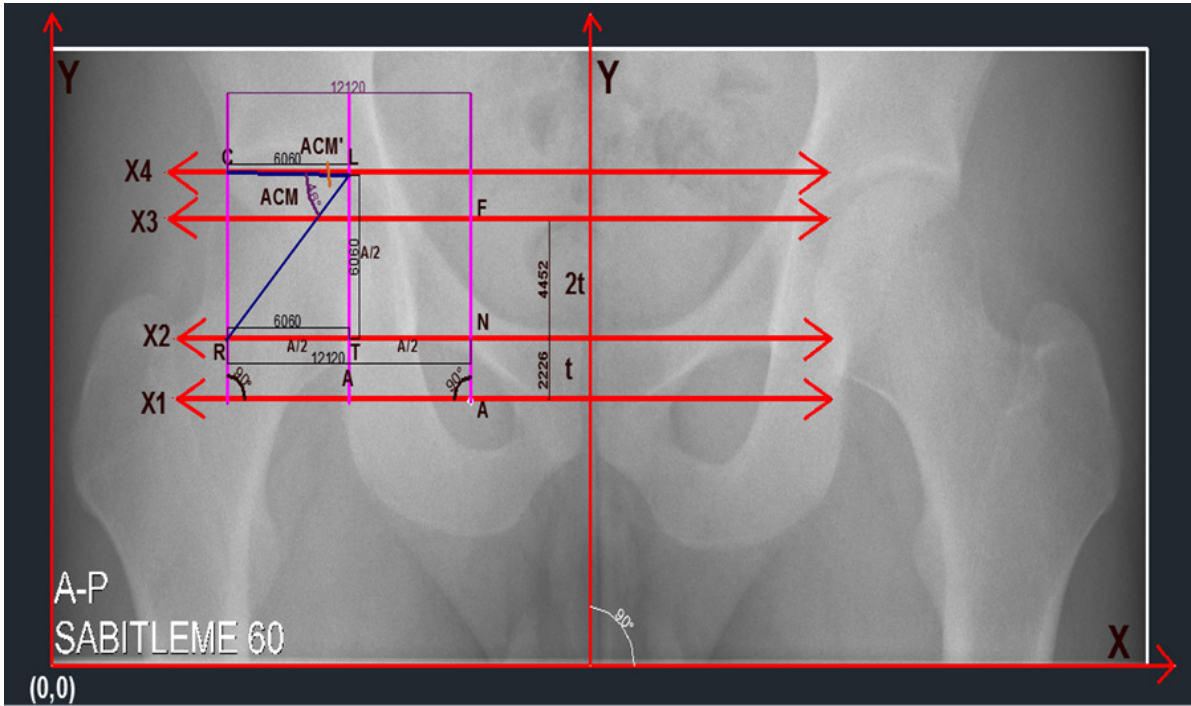
Şekil 3.7 AA açısının Uzmanların açı ölçüm metodu için gösterimi



Şekil 3.8 AA açısının Otomatik açı ölçüm metodu için gösterimi



Şekil 3.9 ACM açısının Uzmanların açı ölçüm metodu için gösterimi

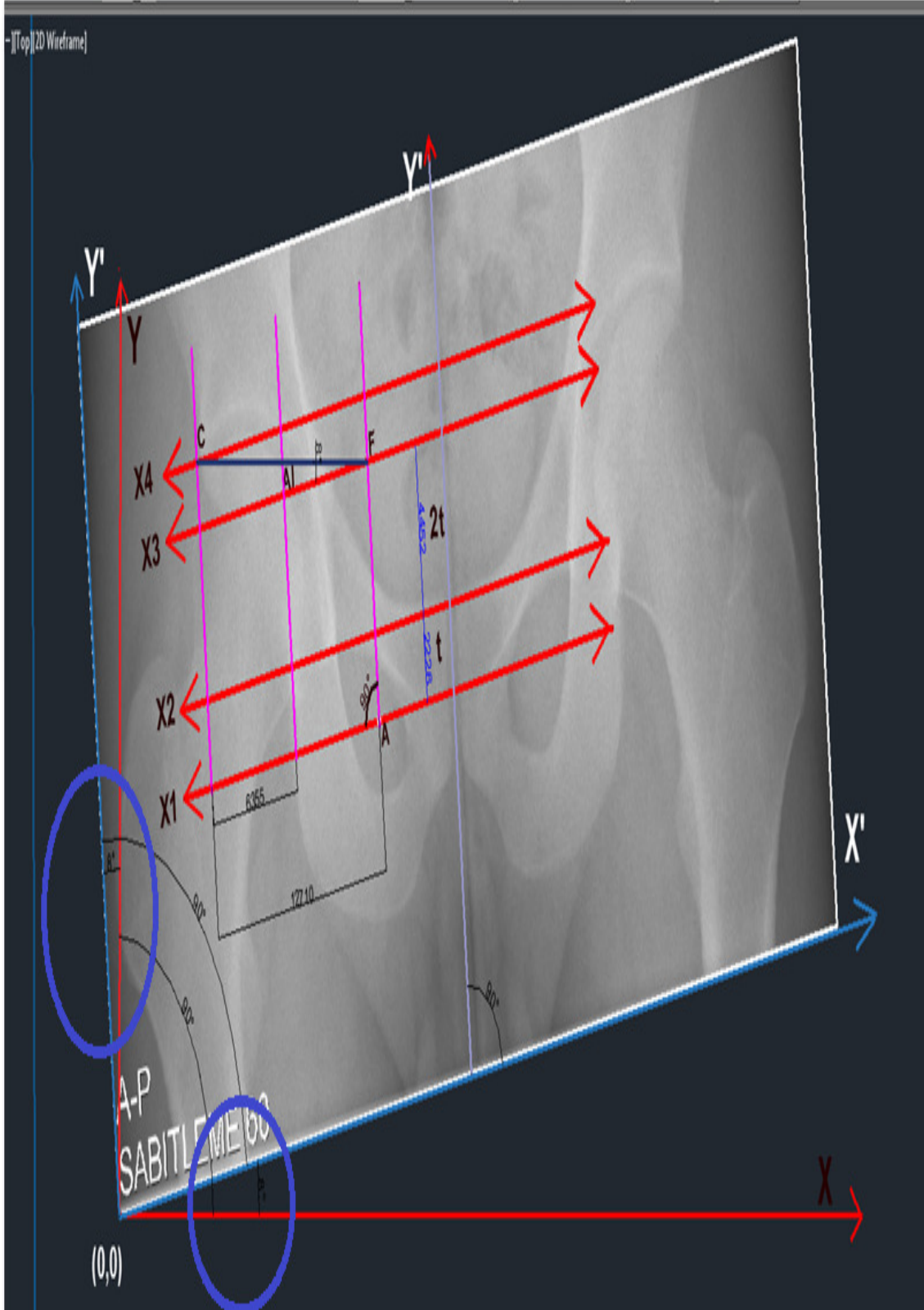


Şekil 3.10 ACM açısının Otomatik açı ölçüm metodu için gösterimi

Ayrıca bu çalışmanın diğer önemli konusu Pelvik rotasyonun açı ölçümlerini nasıl etkilediği konusudur. Bu konu ile ilgili tıbbi bilginin uzmanlardan alınması ve ilgili literatür incelenmesi sonucu, Uzmanların açı ölçüm metodu in bazı açı ölçümlerinde Pelvik rotasyondan etkilendiği belirtilmektedir, ancak yapılan çalışmalar doğrultusunda [Şekil 3.11; Şekil 3.12; Şekil 3.13] Otomatik açı ölçüm metodunun Pelvik rotasyondan etkilenmediği görülmüştür [EK 4].

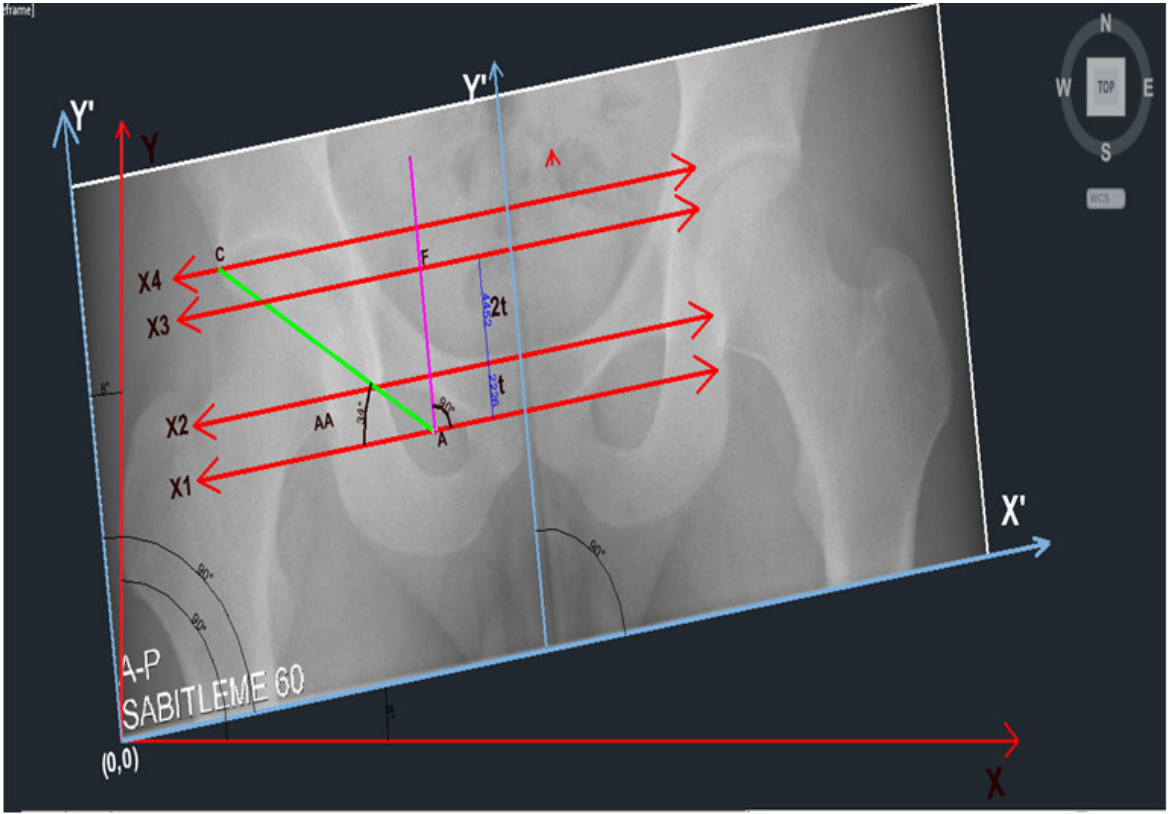
**X eksenini ve Y eksenini arasında her zaman 90 derece olması şartıyla,**

1. (0,0) noktasından geçen X eksenini ve aynı zamanda omurgadan geçen Y eksenini arasında her zaman 90 derece olmalıdır,
2. Örneğin, aşağıdaki referans görüntü 8 derece döndürüldüğünde, yeni **X eksenini X'** ve yeni **Y eksenini Y'** olmaktadır,
3. Aynı zamanda her Pelvis X-ray görüntüsünün sağ ve sol tarafları için ayrı ayrı açı ölçümleri yukarıdaki kriterler esas alınarak yapıldığı için yeni geliştirilen açı ölçüm metodu Pelvik rotasyondan etkilenmemektedir.
4. Sonuç olarak, görüntü ile birlikte açı sistemi de aynı derece ile döndürüldüğü için, yeni geliştirilen açı ölçüm metodunun açı ölçümlerinde bir hata meydana gelmemektedir.

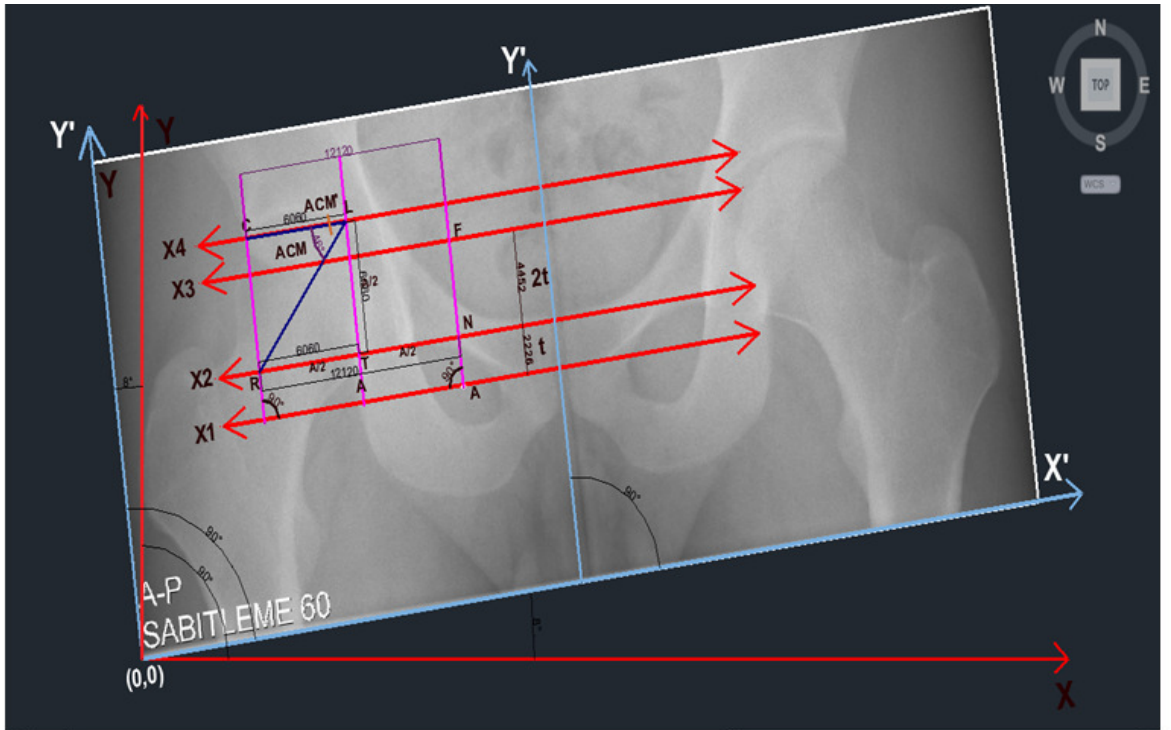


**Şekil 3.11** Al açısının Otomatik açı ölçüm metodu için Pelvik rotasyon gösterimi





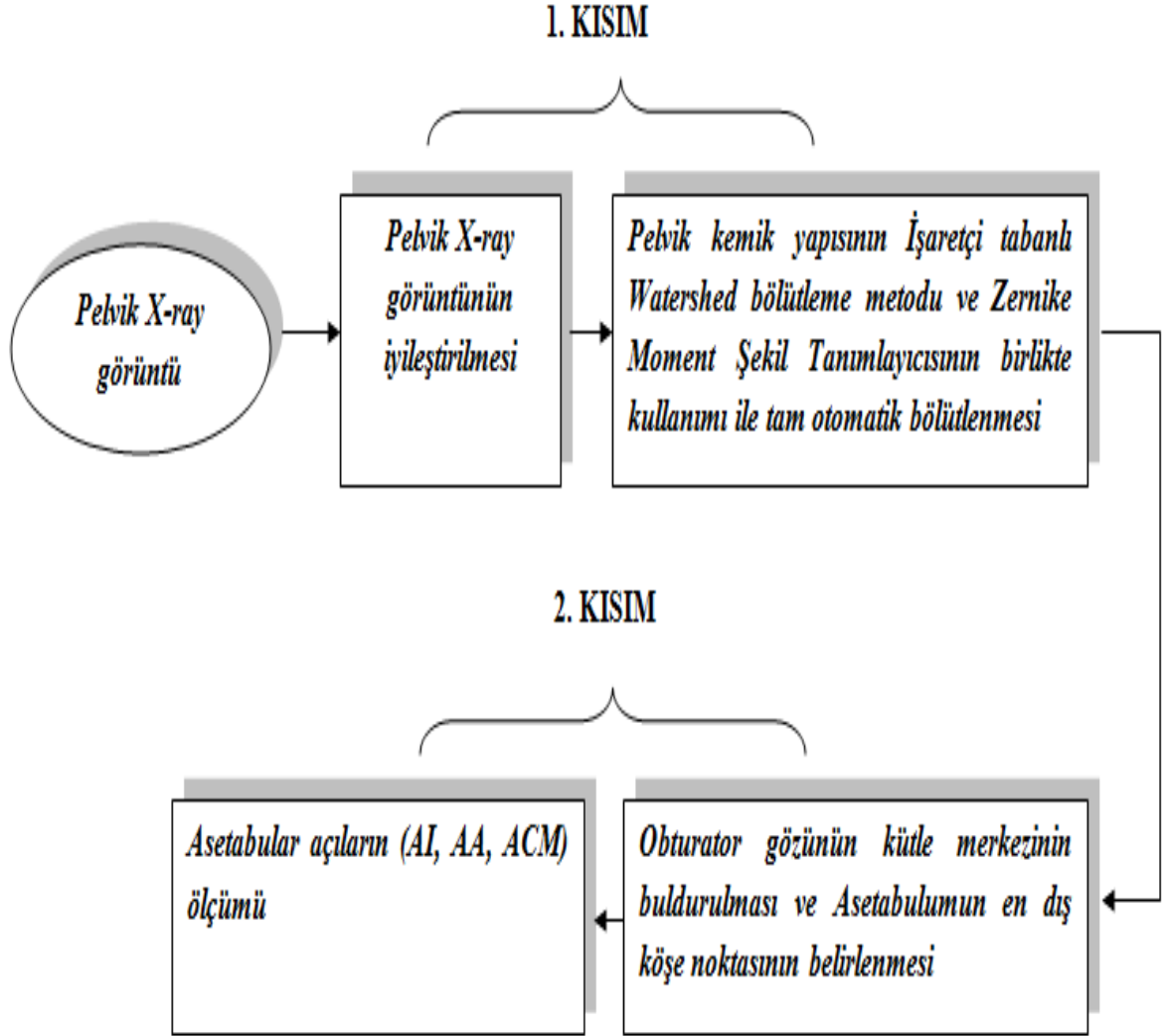
Şekil 3.12 AA açısının Otomatik açı ölçüm metodu için Pelvik rotasyon gösterimi



Şekil 3.13 ACM açısının Otomatik açı ölçüm metodu için Pelvik rotasyon gösterimi

### 3.2. Yeni Geliştirilen Tam Otomatik Açı Ölçüm Metodu

Genel olarak, bu çalışma, Pelvik kemik yapılarının tamamen otomatik olarak bölütlenmesi ve Pelvik kemik açılarının otomatik olarak hesaplanması olarak iki kısımdan oluşmaktadır [Şekil 3.14].



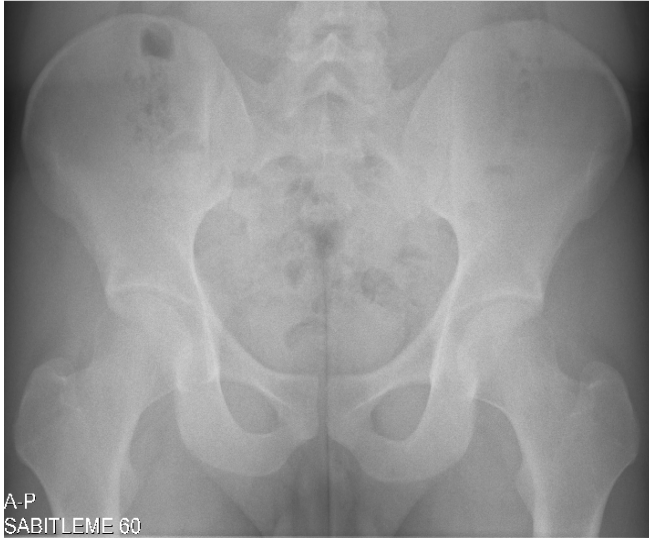
Şekil 3.14 Tam Otomatik Açı Ölçüm Metodu

Bu otomatik açı ölçüm metodunun temelini, Obturator gözlerinin tamamen otomatik olarak bölütlenmesi, kütle merkezlerinin tespiti, referans doğrularının çizdirilmesi ve Asetabulumun en dış köşe noktasının belirlenmesi sonrasında Asetabulum açılarının otomatik ölçümü oluşturur.


Yeni geliştirilen tam otomatik açı ölçüm metodunun uygulama aşamaları şöyledir:

- 1. AŞAMA:** Ortalama filtre [93] kullanımı sonrasında iyileştirilmiş X-ray görüntü üzerinde Obturator gözlerinin otomatik buldurulması, bölütlenmesi ve sınırlarının çizdirilmesi,
- 2. AŞAMA:** Sınırları çizdirilmiş Obturator gözlerinin kütle merkezlerinin bulunması,
- 3. AŞAMA:** Kütle merkezleri bulunan Obturator gözlerinin merkezinden geçen ve X eksenine paralel olan ve Y eksenini kesen X1 referans doğrusunun çizdirilmesi,
- 4. AŞAMA:** Sınırları çizdirilmiş Obturator gözlerinin üzerinden geçen ve X eksenine paralel olan ve Y eksenini kesen X2 referans doğrusunun çizdirilmesi,
- 5. AŞAMA:**  $t$  ve  $2t$  uzaklık birimlerinin tanımlanması,  
 $t$  : X eksenine paralel X1 doğrusu ve X2 doğrusu arasındaki uzaklıktır.  
 $2t$  : X eksenine paralel X2 doğrusu ve X3 doğrusu arasındaki uzaklıktır.
- 6. AŞAMA:** Sınırı çizdirilmiş Obturator gözünün kütle merkezinden  $3t$  birim uzaklıkta X3 referans doğrusunun tanımlanması,
- 7. AŞAMA:** Asetabulumun en dış köşe noktasının (C noktası) tespit edilebilmesi için X3 referans doğrusunun üzerindeki belirli bir bölgede (20 piksel) tüm köşe noktalarının aranması ve bulunan noktalardan en dış köşe noktasının Asetabulumun en üst köşe noktası olarak kabul edilmesidir.


Yeni geliştirilen tam otomatik açı ölçüm metodunun uygulama aşamaları örnek görüntü üzerinde gösterilmiştir [Şekil 3.15].



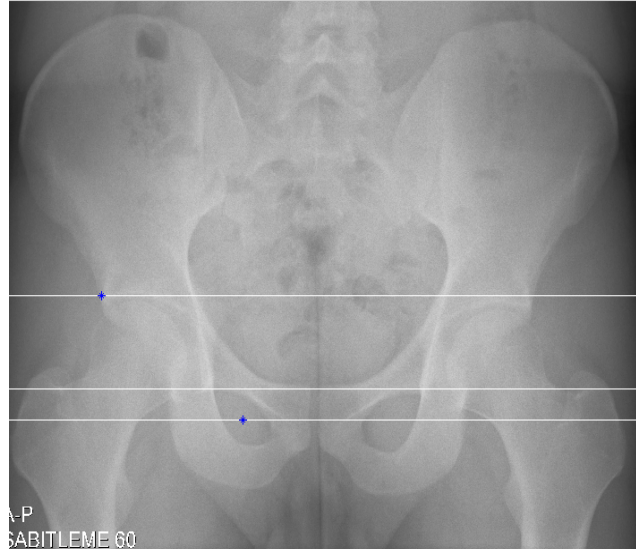
refimg.tif



1. AŞAMA



2, 3,4. AŞAMA

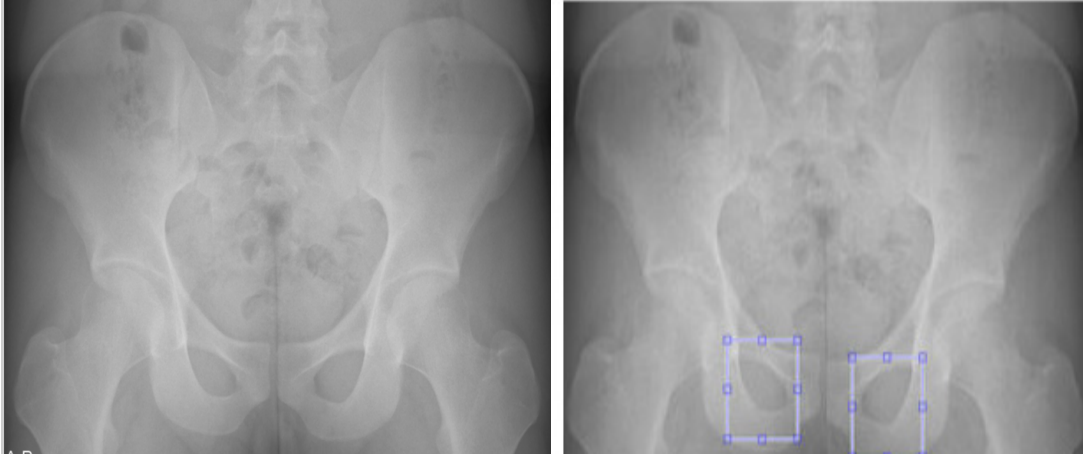


5, 6, 7. AŞAMA

**Şekil 3.15** Yeni geliştirilen otomatik açı ölçüm metodunun uygulama aşamaları

### 3.3 Pelvik Kemik Yapılarının Tam Otomatik Bölütlenmesi Metodu

Bu çalışmada geliştirilen görüntü bölütleme metodunun temel amacı yüz içinde gözleri bulma düşüncesinden esinlenerek Pelvis üzerinde göze benzeyen ve anatomik olarak Obturator gözleri [Şekil 3.16] olarak tanımlanan bölgelerin radyografiler üzerinde doğru ve tam otomatik bir şekilde tespit edilmesini sağlamaktır. Ayrıca, daha sonraki otomatik açı ölçüm aşamasını etkilediği için bu yapının en iyi şekilde bölütlenmesi önemlidir.



(a)

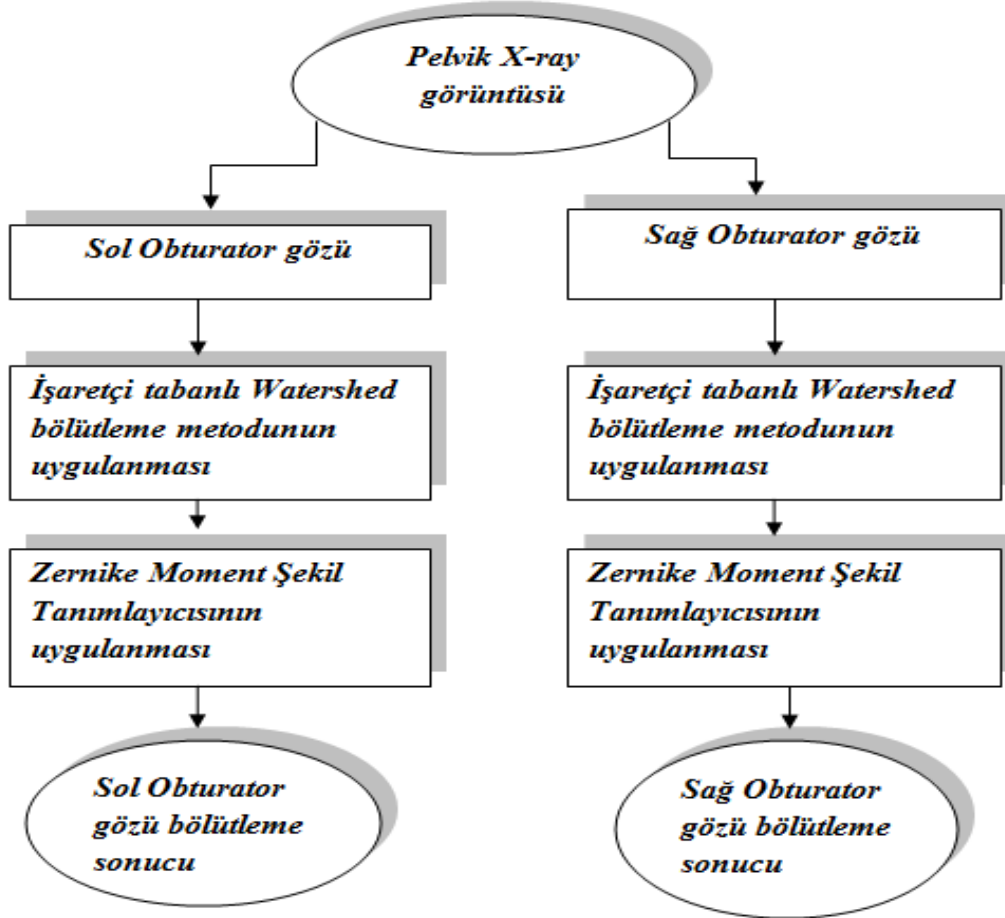
(b)

**Şekil 3.16** (a) imgA (b) Sağ ve Sol Obturator gözlerinin Pelvik X-ray filmi üzerindeki gösterimi

Bu çalışmada amacımız, tam otomatik bir bölütleme metodu geliştirmek olduğu için model tabanlı bir bölütleme metodu tasarlanmıştır. İşaretçi tabanlı Watershed bölütleme metodu ve Zernike moment şekil tanımlayıcısının birlikte kullanımı ile Obturator gözlerinin doğru bir şekilde bölütlenmesi gerçekleştirilmiştir. Yeni geliştirilen bu model tabanlı bölütleme metodunun akış diyagramı Şekil 3.17’ de gösterilmiştir.

Bu metodun ilk kısmını ayrı ayrı sağ ve sol Obturator gözlerinin referans görüntü üzerinde doğru olarak tespit edilmesi ve bu görüntüden doğru bir şekilde ayrılabilmesi oluşturur. Bunun için İşaretçi tabanlı Watershed bölütleme metodu kullanılmıştır. Bölütleme metodunun ikinci kısmını ise aday görüntü parçalarının model görüntü ile benzerliğine bakılarak aday görüntü parçaları arasından en doğru

Obturator gözünün seçilmesi, bölütlenmesi ve en doğru şekilde sınırlarının çizdirilmesi oluşturur. Bu kısım içinde Zernike moment şekil tanımlayıcı kullanılmıştır.



**Şekil 3.17** Önerilen otomatik bölütleme metodu için akış diyagramı

Bu çalışmada, referans görüntü üzerinde Obturator gözlerinin yerinin tam otomatik olarak belirlenmesi ve obje olarak tanınması için model tabanlı bir metod geliştirilmiştir. Bu model tabanlı metod için dolaştırılacak modelin her görüntüde sol ve sağ tarafta bulunan Obturator gözlerini tespit edebilmesi için birtakım kriterlere sahip olması gerekir ve bu kriterler aşağı kısımda açıklanmıştır.

### 3.3.1 Bölütleme metodu için kullanılan model

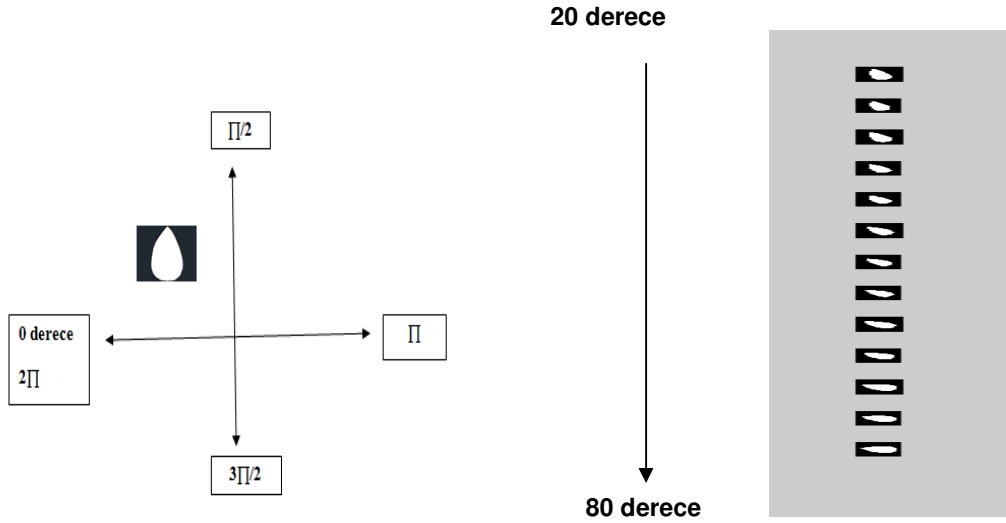
Mevcut görüntüler incelendiğinde her görüntü için ve cinsiyete göre değişebilen farklı açılarda ve farklı boyutlarda Obturator gözlerinin bulunduğu tespit edilmiştir.

Bu nedenle hem açısal olarak döndürülebilme özelliğine, hem de küçülme ve büyüme özelliğine sahip olan bir model (model.tif) geliştirilmiştir [Şekil 3.18].



Şekil 3.18 model.tif

**a. Modeli Açısal Olarak Döndürme Kriteri:** Model, mevcut görüntülerde dolaştırılırken açısal dönüş yaparak görüntüler üzerinde Obturator gözünün konumunu açısal olarak tespit etmeli ve Obturator gözlerine ait farklı açı konumları için Model ve görüntü parçası arasında eşleşme sağlanmalıdır. Aşağıdaki örnek gösterimde, sol Obturator gözlerinin anatomik yapısı gereği görüntü üzerinde koordinat düzleminde 0-90 derece aralığında bulunması sebebiyle bu gözlerin tespiti için modelin açısal dönüşü 20 ile 80 derece aralığı olarak belirlenmiştir [Şekil 3.19].

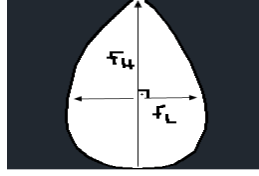


Açısal Dönüş (20, 25, 30, 35, 40, 45, 50, 55, 60, 65, 70, 75, 80 derece)

Şekil 3.19 Modelin açısal olarak döndürülmesi

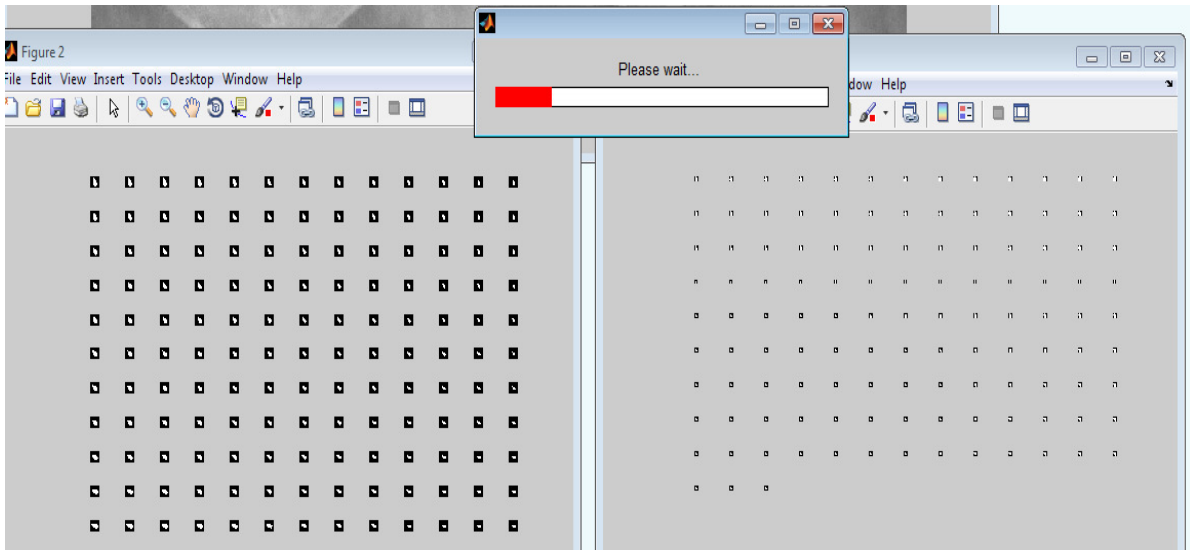
**b. Modeli Küçültme/ Büyültme Kriteri:** Model, mevcut görüntülerde dolaştırılırken Obturator gözünün yükseklik (foramen height-FH) ve genişlik (foramen length-FL) değerlerine göre [Şekil 3.20] bu modelin görüntü üzerinde satır satır dolaşırken

geçtiği yerlerde modele en benzer gözü bulabilmesi için model küçültülüp büyütülerek model ile görüntü parçası üzerindeki farklı boyutlardaki Obturator gözleri arasında eşleşme sağlanmalıdır.



**Şekil 3.20** Model FH/FL gösterimi

Bu eşleşme için programın uygulama aşamasında MATLAB içindeki morfolojik thinning() ve thickening() görüntü işleme fonksiyonlarından [93] faydalanılır. Bu işlem için uygun modelin tasarlanması aşamasında ise modeli küçültme ve büyütme kriteri olarak mevcut görüntüler üzerinde bulunan Obturator gözlerinin AUTOCAD üzerinde yapılan çizimleri esas alınarak yaklaşık olarak 12 birim olarak belirlenmiştir [Şekil 3.21]. Yani bu modelin program içerisinde 12 kere büyütülüp, küçültülmesi tespit edilmesi istenen Obturator gözünün, model tarafından kapsanmasını, sınırlarının maksimum ölçüde eşleşmesini, sınırlarının maksimum ölçüde modelin içinde kalmasını sağlamak için kullanılmalıdır. Bu nedenle program içerisinde modelin büyütme ve küçültme değeri 12 olarak belirlenmiştir



1 Pixel  
Büyütme (1PB)

12 PB

1 Pixel  
Küçültme (1PK)

12 PK

**Şekil 3.21** Modelin büyütme/küçültme aşamasının program sonuç gösterimi



**c. Modele benzer aday görüntü parçalarının tüm verinin Model ile görüntü parçaları arasındaki minimum Öklid Uzaklığına göre (Zernike moment genlik ve faz farklarına göre) sıralanmış verinin 1000 de 9 'unun içinde aranması kriteri:**

Bu kriter ile birlikte büyük görüntü üzerinde dolaşan modele benzer görüntü parçaları, minimum Öklid uzaklığına göre sıralanmış tüm verinin 1000'de 9'u içinde aranır, çünkü aşağıda uygulama sonucu gösterilen örnek görüntüler üzerinde yapılan denemeler sonrasında 1000'de 9'dan küçük görüntü parçalarını arama yüzdelerinde 1000'de 9 ile aynı bölütleme sonucunu verdiği (örneğin 100 de 9), 1000'de 9'dan sonraki yüzdelerde ise (örneğin 10.000 de 1,2,3...9) yanlış bölütleme sonuçlarının arttığı tespit edilmiştir. Bu aşamada temel amacımız, modele en benzer görüntü parçası yani istenilen Obturator gözünü, Öklid uzaklığına göre sıralanmış 1000 tane aday görüntü parçası içinde ilk 9 tane aday parça içinde ve ilk sırada aramaktır.

#### **Öklid Uzaklık Teoremi:**

Öklid uzaklığı iki nokta arasındaki doğrusal uzaklıktır. Tek boyutta yer alan,  $p=(p_x)$  ve  $q=(q_x)$ , noktaları için Öklid uzaklığı,

$$|p_x - q_x| = \sqrt{(p_x - q_x)^2} \quad (3.1)$$

olarak tanımlanır[107].

Bu çalışmada, model lokal bir filtre gibi referans görüntü üzerinde dolaştırılır, Model her geçtiği yerde önce İşaretçi tabanlı-Watershed bölütleme metodunu uygular ardından Obturator gözlerini model görüntü ile obje olarak tanımak ve modele en benzer aday görüntü parçalarını bulabilmek için Zernike moment şekil tanımlayıcısı kullanılır. Model ve aday görüntü parçasının Zernike genlik değerleri farkı [model AOH-görüntü parçası AOH] ve Zernike faz değerlerinin farkını [model PhiOH-görüntü parçası PhiOH] yani aralarındaki Öklid Uzaklığına bağlı olarak ayrı ayrı hesaplanır ve en küçük Öklid uzaklık değerinden en büyük uzaklık değerine doğru tüm verinin sıralanmış hali results.txt isimli bir metin dosyasına kaydedilir [Şekil 3.22]. Oluşturulan metin dosyası içinde tüm verinin içinden binde 9 unun içinde küçükten büyüğe doğru sıralanmış genlik ve faz farklarından en küçük değere sahip olan aday görüntü parçaları seçilir. Daha sonra modele benzer aday görüntü

parçalarından tüm verinin binde 9 unun içinden modele en benzer olan görüntü parçası Zernike moment özelliklerine göre seçilir ve bu aday görüntü parçası istenilen Obturator gözü olarak kabul edilir. Bu sonuç görüntüsünün sınırları bulunur ve orijinal görüntü parçası (gri seviye görüntü) üzerindeki yeri belirlenir ve sınırları çizdirilir. Model tabanlı bölütleme algoritması ve örnek görüntü üzerindeki uygulama algoritması EK 5' de gösterilmiştir.

```

File Edit Format View Help
1 1 0.1679 96.7837 0.2253 177.7084 0.0574 80.9247
1 51 0.0511 -86.0788 0.2253 177.7084 0.1942 244.3872
1 101 0.0190 106.0613 0.2253 177.7084 0.2063 71.6471
1 151 0.1347 166.2142 0.2253 177.7084 0.0906 11.4943
1 201 0.0006 106.0671 0.2253 177.7084 0.2247 71.6413
1 251 0.1987 117.0737 0.2253 177.7084 0.0266 60.6347
1 301 0.1241 155.8046 0.2253 177.7084 0.1012 21.9038
1 351 0.0868 -71.0110 0.2253 177.7084 0.1385 248.7194
1 401 0.0836 -18.3500 0.2253 177.7084 0.1417 196.0584
1 451 0.1165 172.3802 0.2253 177.7084 0.1087 5.3282
1 501 0.1371 103.7878 0.2253 177.7084 0.0882 73.9206
1 551 0.1378 157.9970 0.2253 177.7084 0.0874 19.7114
1 601 0.1949 141.2561 0.2253 177.7084 0.0304 36.4523
1 651 0.0346 -28.0251 0.2253 177.7084 0.1907 205.7335
1 701 0.0545 -86.4401 0.2253 177.7084 0.1708 264.1486
1 751 0.0176 85.8641 0.2253 177.7084 0.2077 91.8444
1 801 0.0963 -71.3159 0.2253 177.7084 0.1290 249.0243
1 851 0.2141 98.0212 0.2253 177.7084 0.0112 79.6872
1 901 0.0890 -71.7466 0.2253 177.7084 0.1363 249.4550
1 951 0.0663 143.1417 0.2253 177.7084 0.1590 34.5667
1 1001 0.0020 -34.4498 0.2253 177.7084 0.2233 212.1582
1 1051 0.0189 167.3262 0.2253 177.7084 0.2064 10.3823
1 1101 0.0002 -57.6667 0.2253 177.7084 0.2251 235.3752
1 1151 0.1139 103.9646 0.2253 177.7084 0.1114 73.7438
1 1201 0.0869 93.2554 0.2253 177.7084 0.1384 84.4530
1 1251 0.0004 100.0701 0.2253 177.7084 0.2249 77.6383
1 1301 0.1817 -123.5867 0.2253 177.7084 0.0436 301.2952
51 1 0.0027 -110.5468 0.2253 177.7084 0.2226 288.2552
51 51 0.0979 175.1310 0.2253 177.7084 0.1274 2.5774
51 101 0.0785 -108.3555 0.2253 177.7084 0.1468 286.0639
51 151 0.1452 163.5490 0.2253 177.7084 0.0800 14.1595
51 201 0.1527 109.7356 0.2253 177.7084 0.0726 67.9728
51 251 0.0479 95.6072 0.2253 177.7084 0.1774 82.1012
51 301 0.0830 94.5997 0.2253 177.7084 0.1423 83.1088
51 351 0.1163 125.2422 0.2253 177.7084 0.1090 52.4662

```

**Şekil 3.22** results.txt dosyası

results.txt sonuçlarının ilk satırında gösterildiği gibi [1,1] başlangıç noktası olarak kabul edilir. Örnek olarak, modelin ve aday görüntü parçasının [1,1] başlangıç noktasındaki sonuç değerlerinin hesabı aşağıda gösterilmiştir.

```

File Edit Format View Help
1 1 0.1679 96.7837 0.2253 177.7084 0.0574 80.9247
1 51 0.0511 -86.0788 0.2253 177.7084 0.1942 244.3872
1 101 0.0190 106.0613 0.2253 177.7084 0.2063 71.6471

```

**1 1 AOH2 (0.1679), PhiOH2(96.7837), AOH(0.2253), PhiOH(177.7084),**

**diff\_AOH(0.0574), diff\_PhiOH(80.9247)**

- **Modelin Zernike Moment Değerleri: AOH (0.2253), PhiOH(177.7084)**
- **Modelin dolaştırılmaya başlandığı başlangıç noktasında (1,1) de bulunan görüntü parçasının Zernike Moment Değerleri:**

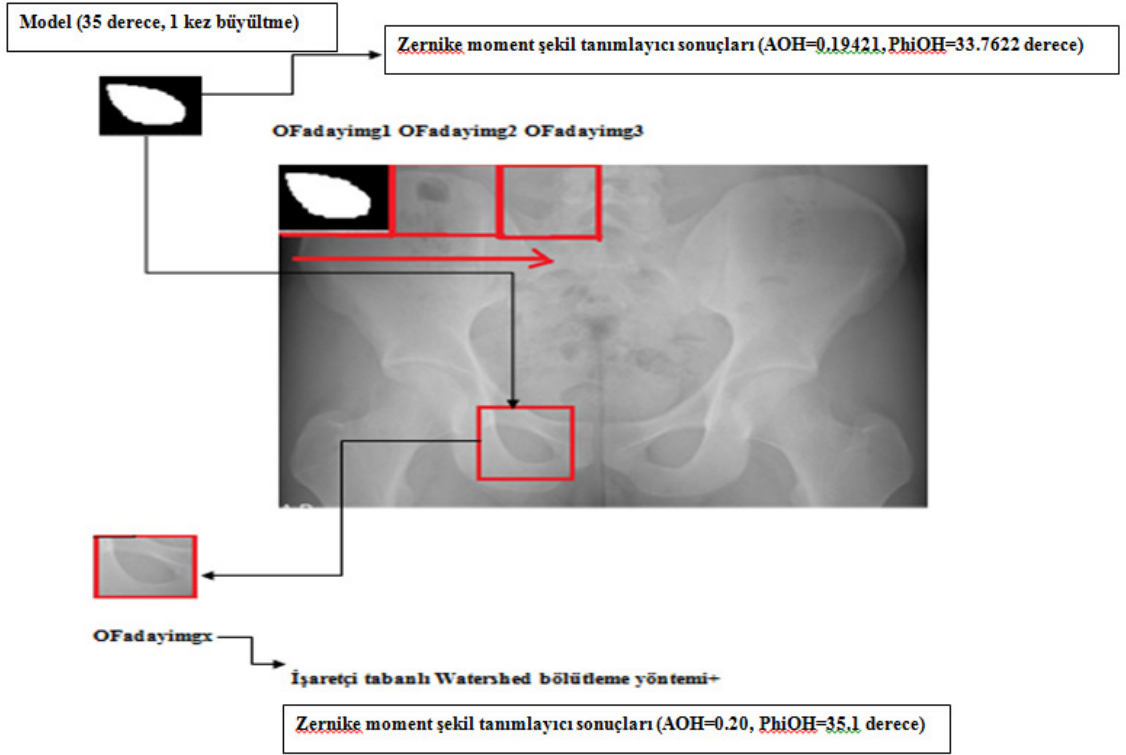
*AOH2 (0. 1679), PhiOH2(96. 7837)*











- **Model ve aday parçanın Zernike moment farklarının (Genlik ve Faz için ayrı ayrı) Öklid uzaklığı cinsinden farkı:**

*diff\_AOH(0.0574), diff\_PhiOH(80.9247)*

- **$diff\_AOH = abs(AOH2-AOH);$**
- **$diff\_PhiOH = abs(PhiOH2-PhiOH);$**

Aşağıda gösterilen örnek görüntü üzerinde, geliştirilen model tabanlı bölütleme algoritmasının uygulama aşamasında, modelin referans görüntü üzerinde dolaştırılarak modele en benzer Obturator gözünü bulduğu sonuç görüntüsü gösterilmiştir [Şekil 3.23]. Bu sonuç görüntüsüne göre model görüntünün 35 derece döndürülüp, 1 kez büyütülmesi ile otomatik açı hesabı için kullanılacak Obturator gözü otomatik olarak belirlenmiştir [EK 6].



Adayimgx	Model img	Model Büyültme/Küçültme Durumu						
 MBWS SONUCU  A = 0.19421 φ = 33.7622	 A=0.20 φ (PHASE) = 0 derece							
Model bölme derecesi	35 derece							
	0 kez büyültme /küçültme	1 kez büyültme	2 kez büyültme	3 kez büyültme	1 kez küçültme	2 kez küçültme	3 kez küçültme	
	 A=0.20 φ = 35 derece	 A=0.20 φ = 35.1 derece	 A=0.18 φ = 35.2 derece	 A=0.20 φ = 35.3 derece	 A=0.20 φ = 35.5 derece	 A=0.21 φ = 35.6 derece	 A=0.21 φ = 35.8 derece	

Şekil 3.23 Model tabanlı otomatik bölütme uygulaması

### 3.4 Otomatik Açı Ölçümü İçin Önemli Anatomik Noktalarının Tespit Edilmesi ve Referans Doğrularının Çizdirilmesi

Otomatik açı ölçümü için, Obturator gözlerinin sınırlarının görüntü üzerinde otomatik olarak buldurulup sınırlarının çizdirilmesinden sonra belirlenmesi gereken önemli noktalardan birincisi Obturator gözünün kütle merkezidir [Şekil 3.24]. Bu çalışmada Obturator gözünün kütle merkezi buldurulurken MATLAB içindeki “centroid ()” fonksiyonundan yararlanılmıştır [107; 108]. Ayrıca, Obturator gözü gibi kapalı sınırlı bölgeler için kütle merkezinin matematiksel tanımı,

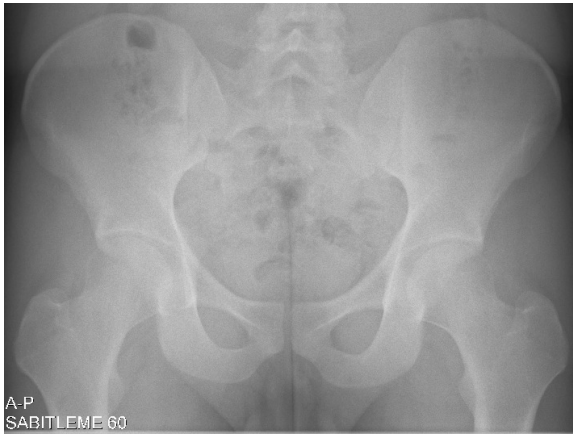f ve g gibi sürekli fonksiyonlarla sınırlandırılmış bir bölgenin kütle merkezi (centroid)  $(\bar{x}, \bar{y})$ ,

$f(x) \geq g(x)$  ve  $[a, b]$ ,  $a \leq x \leq b$  aralığında,


$$\bar{x} = \frac{1}{A} \int_a^b x[f(x) - g(x)] dx$$

$$\bar{y} = \frac{1}{A} \int_a^b \left[ \frac{f(x) + g(x)}{2} \right] [f(x) - g(x)] dx,$$

A: Bölgenin Alanı  $(\int_a^b [f(x) - g(x)] dx)$  dir. (3.2)



(a)



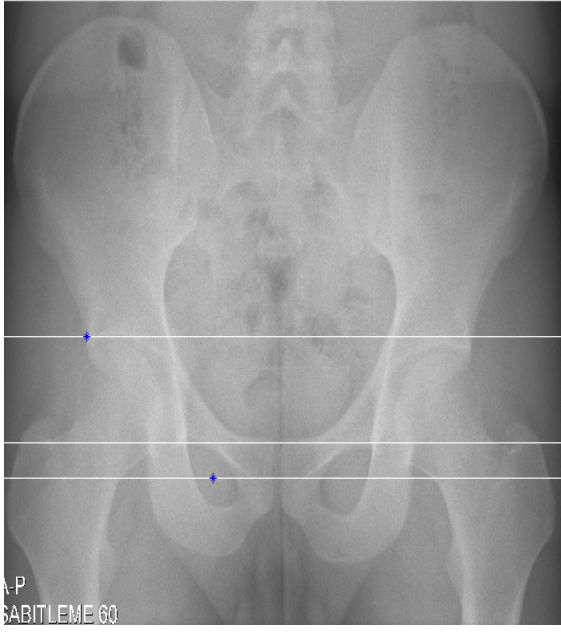
(b)

**Şekil 3.24** (a) Örnek sağlıklı bir hastanın X-ray görüntüsü: refimg.tif (b) Obturator gözünün kütle merkezi ve merkez koordinatı

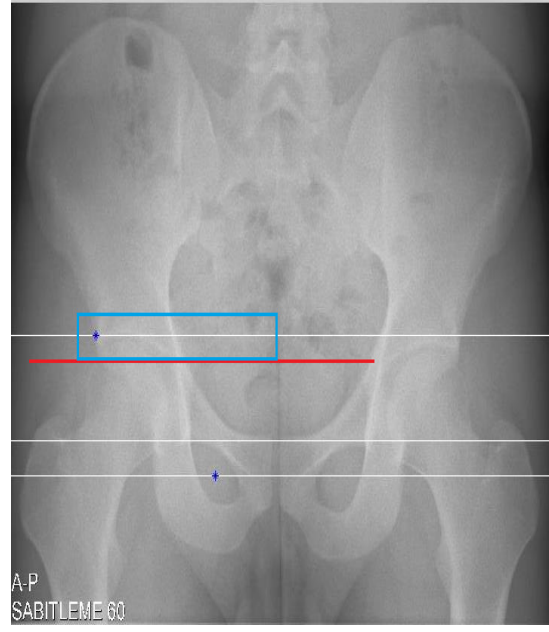
Obturator gözünün kütle merkez koordinatları belirlendikten sonra, kütle merkezinin  $x,y$  koordinat değerlerine bakılarak Obturator gözünün tepe noktası belirlenir. Obturator gözlerinin merkezinden geçen doğru ile Obturator gözlerinin en üst noktasından geçen doğrunun arasındaki uzaklık  $t$  uzaklığı olarak kabul edilir ve sınırları çizilmiş olan Obturator gözünün en üst noktasından geçen doğrunun  $2t$  uzaklığı kadar üstünden referans bir doğru çizdirilir. Açı hesaplamada kullanılacak diğer önemli nokta ise Asetabulumun en dış köşe noktasıdır. Yukarıda tanımlanan ve Obturator gözlerinin merkezinden  $3t$  uzaklıkta çizilen ve X3 referans doğrusunun üst kısmında belirli bir bölgesel alan, bu çalışma için 20 piksel belirlenir. O çalışma bölgesi içerisinde açı ölçümü için bulunan köşe noktalarından sol kısım için görüntünün en solundaki, sağ kısım için ise görüntünün en sağındaki köşe noktası Asetabulumun en dış noktası olarak belirlenir [Şekil 3.25]. Bu çalışmada Asetabulumun en dış noktası bulunurken MATLAB içindeki “corner()” köşe bulma fonksiyonundan yararlanılmıştır. Bu fonksiyon alt yapısında “Harris Corner Detector” ve “Nonmaxima suppression” algoritmalarını kullanmaktadır [109].

### **3.5 Otomatik Açı Ölçümü**


Bu bölümde ise yukarı kısımda bahsedilen ve örnek görüntü üzerinde uygulaması yapılan önemli doğru ve köşe noktalarına göre açıların otomatik ölçümü anlatılmaktadır. EK 7’de otomatik açı ölçümü metodu için iş akış şeması gösterilmiştir. Referans doğrular otomatik olarak çizdirildikten sonra ilgili noktalar arasında kalan açı hesaplamalarında temel olarak “İki vektörün aralarındaki açı türünden çarpımı” kuralı uygulanmaktadır [110].



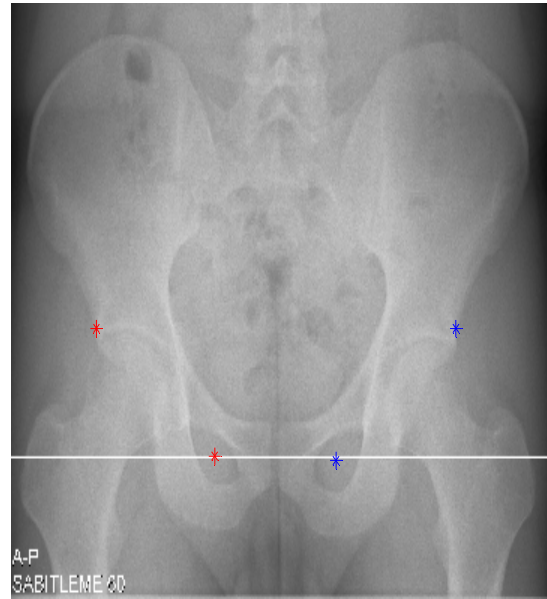
(a)



(b)



(c)



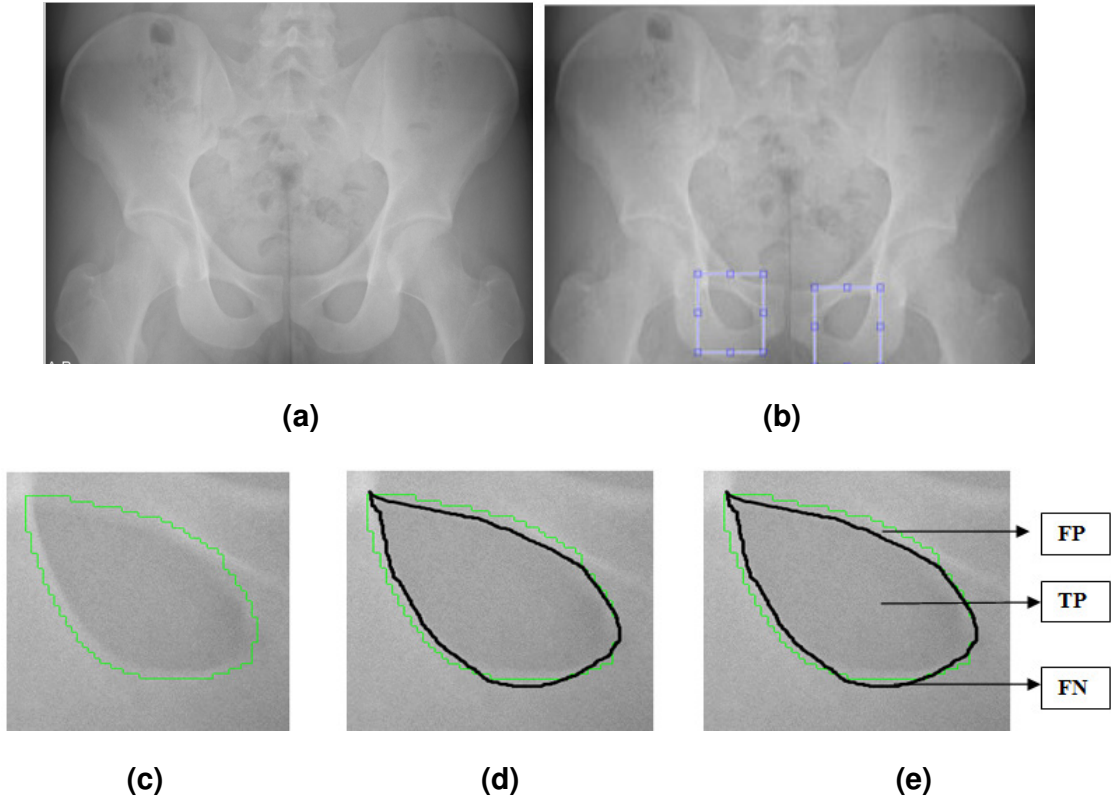
(d)

**Şekil 3.25** (a) Referans görüntünün sol kısmı için Obturator gözlerinin kütle merkezinden ve Asetabulumun en dış noktasından geçen doğrular (b) Bölgesel çalışma aralığı (c) Bölgesel çalışma alanı içerisinde tüm köşelerin bulunması (d) görüntüde önemli noktaların işaretlenme sonucu (kütle merkezleri ve köşe noktaları)

## 4. YAPILAN UYGULAMALAR VE SONUÇLARI

### 4.1 Pelvik Kemik Yapısının Otomatik Bölütleme Sonucu


Obturator gözlerinin bölütlenmesindeki performans kriterleri genel olarak doktorlar tarafından el ile yapılan görüntü üzerindeki bölütleme sonuçları ile yeni geliştirilen otomatik bölütleme metodu ile elde edilen görüntünün piksellerinin karşılaştırılması esasına dayanır [Şekil 4.1]. Bunun tespiti için TP (Obturator gözünün otomatik bölütleme sonucu ve uzmanın elle yaptığı bölütleme kesişim bölgesi), TN, FP(uzmanın elle yaptığı bölütlemenin, otomatik bölütleme bölgesinin içinde kalan kısımlar), FN (uzmanın elle yaptığı bölütlemenin, otomatik bölütleme bölgesinin dışında kalan kısımlar) gibi sınıflandırma kriterleri bulunmaktadır ve bölütleme başarımları sonucu bu kriterlerle hesaplanan piksel doğruluk oranına (Accuracy) bağlıdır ve Doğruluk Oranı (Accuracy) =  $\frac{TP + TN}{TP + TN + FP + FN}$  olarak tanımlanır [99; 111].



**Şekil 4.1** (a) imgA (b) Sağ ve Sol Obturator gözlerinin Pelvik X-ray filmi üzerindeki gösterimi (c) Otomatik bölütleme sonuç görüntüsü (yeşil kontur) (d) Uzman tarafından el ile yapılan bölütleme (siyah kontur) (e) (c) ve (d) nin karşılaştırma kriterleri FP, TP, FN



100 görüntü üzerinde yapılan uygulama sonuçlarına göre yeni geliştirilen otomatik bölütleme metodu ile Obturator gözlerinin %96 doğruluk oranıyla bölütlendiği gözlemlenmiştir. Ayrıca, elle yapılan ölçümlerin her görüntü için yaklaşık 20 sn sürdüğü, otomatik ölçümlerin ise yaklaşık 0,2 sn tamamlandığı tespit edilmiştir [99].



**Şekil 4.2** (a) Örnek sağ ve sol Obturator gözleri (b) Otomatik bölütleme sonuç görüntüsü (yeşil kontur) (c) Uzman tarafından el ile yapılan bölütleme (siyah kontur)

**Çizelge 4.1** Örnek Pelvik X-ray görüntüleri için doğruluk (Accuracy) oranı cinsinden bölütleme performansı gösterimi

<b>Örnek Pelvik X-ray görüntü</b>	<b>Sol Obturator gözü doğruluk sonucu</b>	<b>Sağ Obturator gözü doğruluk sonucu</b>
<b>Img1</b>	0.93	0.98
<b>Img2</b>	0.95	0.93
<b>Img3</b>	0.97	0.92
<b>Img4</b>	0.98	0.99
<b>Img5</b>	0.96	0.97
<b>Img6</b>	0.97	0.95
<b>Img7</b>	0.96	0.97
<b>Img8</b>	0.97	0.96
<b>Img9</b>	0.95	0.96
<b>Img10</b>	0.96	0.98

## **4.2 Pelvik Kemik Açılarının Otomatik Ölçümü İçin Yeni Geliştirilen Açı Ölçüm**

### **Metodunun Uygulama Sonuçları**

Bu çalışmanın uygulama sonuçları, uzmanların elle uyguladığı açı ölçüm metodunun sonuçları ve yeni geliştirilen otomatik açı ölçüm metodu ile yapılan ölçümlerin karşılaştırmalı açı ölçüm tablolarıdır. Bu tablolar, iki farklı açı ölçüm metodu için hem normal hastaların radyografileri üzerinde sağ ve sol tarafları için, hem de Pelvik kemik hastalıklarından erişkinlerde kalça çıkığı ve çocuklarda kalça çıkığı hastalıklarına sahip hastaların patolojik görüntüleri için çıkartılmıştır. Bu açı ölçüm tablolarında elde edilen ölçüm sonuçlarının istatistiksel karşılaştırmaları SPSS Ver. 17.0 (SPSS Inc., Chicago IL, USA) programı kullanılarak yapılmıştır. Bu iki açı ölçüm metodunun karşılaştırmasında kullanılan verilerin homojenliğini kontrol etmek için Levene test ve iki farklı metoda ait açı değerlerinin karşılaştırılarak açı ölçüm sonuçlarının elde edilmesi için ise bağımlı örnek t-test kullanılmıştır. Ayrıca, bu açı ölçüm tabloları için  $p < 0.05$  değerinden küçük olan değerler istatistiksel olarak anlamlı kabul edilmiştir.

Erişkinlerde kalça çıkığı hastalığı için 100 normal ve 20 patolojik hastanın radyografileri üzerinde sağ ve sol kısımları için AI, AA, ACM açıları için açı ölçüm

sonuçları çıkartılmıştır. Uzmanların açı ölçüm metodu ve Otomatik açı ölçüm metodu için elde edilen açı ölçüm sonuçları Çizelge 4.2 ve Çizelge 4.3 de Ortalama±SD değerleri olarak gösterilmiştir.

Çizelge 4.2 'de erişkinler için normal hasta görüntülerinde, AI açısının Uzmanların açı ölçüm metodunun sağ kısım için ortalama değeri,  $10.91\pm6$  ve Otomatik açı ölçüm metodunun sağ kısım için ortalama değeri,  $9.92\pm1.7$  olup, p değerine ( $p\text{-sağ}=0.66$ ) göre aralarında istatistiksel olarak anlamlı bir fark yoktur. AI açısının Uzmanların açı ölçüm metodunun sol kısım için ortalama değeri,  $11.06\pm5.3$  ve Otomatik açı ölçüm metodunun sol kısım için ortalama değeri,  $10.25\pm2.1$  olup, p değerine ( $p\text{-sol}=0.52$ ) göre aralarında istatistiksel olarak anlamlı bir fark yoktur.

Çizelge 4.2' de erişkinler için normal hasta görüntülerinde, AA açısının Uzmanların açı ölçüm metodunun sağ kısım için ortalama değeri,  $39.44\pm4.4$  ve Otomatik açı ölçüm metodunun sağ kısım için ortalama değeri,  $39.12 \pm4.5$  olup, p değerine ( $p\text{-sağ}=0.39$ ) göre aralarında istatistiksel olarak anlamlı bir fark yoktur. AA açısının Uzmanların açı ölçüm metodunun sol kısım için ortalama değeri  $38.66\pm4.5$ , ve Otomatik açı ölçüm metodunun sol kısım için ortalama değeri,  $39.60\pm4.7$  olup, p değerine ( $p\text{-sol}=0.23$ ) göre aralarında istatistiksel olarak anlamlı bir fark yoktur.

Çizelge 4.2 'de erişkinler için normal hasta görüntülerinde, ACM açısının Uzmanların açı ölçüm metodunun sağ kısım için ortalama değeri,  $41.65\pm5.7$  ve Otomatik açı ölçüm metodunun sağ kısım için ortalama değeri,  $45.35\pm5$  olup, p değerine ( $p\text{-sağ}=0.38$ ) göre aralarında istatistiksel olarak anlamlı bir fark yoktur. ACM açısının Uzmanların açı ölçüm metodu sol kısım için ortalama değeri,  $45.35\pm5$  ve Otomatik açı ölçüm metodu sol kısım için ortalama değeri,  $46.43\pm4$  olup, p değerine ( $p\text{-sol}=0.64$ ) göre aralarında istatistiksel olarak anlamlı bir fark yoktur.

Çizelge 4.2' de gösterilen uzmanlar tarafından elle yapılan ölçümler ve yeni otomatik açı ölçüm metodu ile yapılan ölçümler birbirine yakın değerlerdir. Aynı zamanda, normal hastalar için elde edilen açı değerleri, uzmanların kabul ettiği normal tıbbi sınır değerleri içindedir [2].

**Çizelge 4.2** Asetabular açılarının, normal erişkin hasta görüntülerinin sağ ve sol kısımları için Uzmanların açı ölçüm metodu ve Otomatik açı ölçüm metoduna bağlı Ortalama±SD gösterimi

Asetabulum açıları	Uzmanların açı ölçüm metodu		Otomatik açı ölçüm metodu		p-sol kısım	p-sağ kısım
	Sol kısım	Sağ kısım	Sol kısım	Sağ kısım	p	p
<b>AI açısı</b>	11.06±5.3	10.91±6	10.25±2.1	9.92±1.7	0.52	0.66
<b>AA açısı</b>	38.66±4.5	39.44±4.4	39.60±4.7	39.12 ±4.5	0.23	0.39
<b>ACM açısı</b>	45.35±5	41.65±5.7	46.43±4	44.42±3.5	0.64	0.38

Çizelge 4.3 'de erişkin patalojik görüntülerinde, AI açısının Uzmanların açı ölçüm metodunun sağ kısım için ortalama değeri, 30.83±4 ve Otomatik açı ölçüm metodunun sağ kısım için ortalama değeri, 29.91±3.4 olup, p değerine (p-sağ=0.56) göre aralarında istatistiksel olarak anlamlı bir fark yoktur. AI açısının Uzmanların açı ölçüm metodunun sol kısım için ortalama değeri, 25.05±3.4 ve Otomatik açı ölçüm metodu sol kısım için ortalama değeri 27.55±5.1 olup, p değerine (p-sol=0.32) göre aralarında istatistiksel olarak anlamlı bir fark yoktur.

Çizelge 4.3' de erişkin patalojik görüntülerinde, AA açısının Uzmanların açı ölçüm metodunun sağ kısım için ortalama değeri, 59.44±1.2 ve Otomatik açı ölçüm metodunun sağ kısım için ortalama değeri, 58.14 ±2.7 olup, p değerine (p-sağ=0.32) göre aralarında istatistiksel olarak anlamlı bir fark yoktur. AA açısının Uzmanların açı ölçüm metodunun sol kısım için ortalama değeri 59.44±1.2 ve Otomatik açı ölçüm metodunun sol kısım için ortalama değeri, 60.30±5.3 olup, p değerine (p-sol=0.38) göre aralarında istatistiksel olarak anlamlı bir fark yoktur.

Çizelge 4.3 'de erişkin patalojik görüntülerinde, ACM açısının Uzmanların açı ölçüm metodunun sağ kısım için ortalama değeri, 58.65±2.3 ve Otomatik açı ölçüm metodunun sağ kısım için ortalama değeri, 56.22±1.5 olup, p değerine (p-sağ=0.47) göre aralarında istatistiksel olarak anlamlı bir fark yoktur. ACM açısının Uzmanların açı ölçüm metodunun sol kısım için ortalama değeri, 55.15±3 ve Otomatik açı ölçüm metodu sol kısım için ortalama değeri, 56.43±2 olup, p değerine (p-sol=0.44) göre aralarında istatistiksel olarak anlamlı bir fark yoktur.

Çizelge 4.3' de gösterilen elle uzmanlar tarafından yapılan ölçümler ve yeni otomatik açı ölçüm metodu ile yapılan ölçümler birbirine yakın değerlerdir. Aynı

zamanda, elde edilen açı değerleri, uzmanların kabul ettiği normal tıbbi sınırlar dışındadır. Bu nedenle, bu tür görüntüler uzmanlar tarafından tanınasal olarak erişkin kalça çıkığı hastalığı olan görüntüler olarak değerlendirilir [2].

**Çizelge 4.3** Asetabular açıların, erişkin patolojik görüntülerinin sağ ve sol kısımları için Uzmanların açı ölçüm metodu ve Otomatik açı ölçüm metoduna bağlı Ortalama±SD gösterimi

Asetabulum açıları	Uzmanların açı ölçüm metodu		Otomatik açı ölçüm metodu		p-sol kısım	p-sağ kısım
	Sol kısım	Sağ kısım	Sol kısım	Sağ kısım	p	p
<b>AI açısı</b>	25.05±3.4	30.83±4	27.55±5.1	29.91±3.4	0.32	0.56
<b>AA açısı</b>	58.66±2.5	59.44±1.2	60.30±5.3	58.14 ±2.7	0.38	0.32
<b>ACM açısı</b>	55.15±3	58.65±2.3	56.43±2	56.22±1.5	0.44	0.47

Çocuklarda kalça çıkığı hastalığı için 30 normal ve 10 patolojik hastanın radyografileri üzerinde sağ ve sol kısımları için AI, AA açıları için açı ölçüm sonuçları çıkartılmıştır. Uzmanların açı ölçüm metodunun ve Otomatik açı ölçüm metodunun için elde edilen açı ölçüm sonuçları Çizelge 4.4 ve Çizelge 4.5' de Ortalama±SD değerleri olarak gösterilmiştir.

Çizelge 4.4 'de çocuk normal hasta görüntülerinde, AI açısının Uzmanların açı ölçüm metodunun sağ kısım için ortalama değeri, 10.13±1.3 ve Otomatik açı ölçüm metodunun sağ kısım için ortalama değeri, 9.43±2.4 olup, p değerine (p-sağ=0.95) göre aralarında istatistiksel olarak anlamlı bir fark yoktur. AI açısının Uzmanların açı ölçüm metodunun sol kısım için ortalama değeri, 9.85±1.4 ve Otomatik açı ölçüm metodunun sol kısım için ortalama değeri, 9.27±1.4 olup, p değerine (p-sol=0.41) göre aralarında istatistiksel olarak anlamlı bir fark yoktur.

Çizelge 4.4' de çocuk normal hasta görüntülerinde, AA açısının Uzmanların açı ölçüm metodunun sağ kısım için ortalama değeri, 45.58±3.1 ve Otomatik açı ölçüm metodunun sağ kısım için ortalama değeri, 44.7± 4.6 olup, p değerine (p-sağ=0.09) göre aralarında istatistiksel olarak anlamlı bir fark yoktur. AA açısının Uzmanların açı ölçüm metodunun sol kısım için ortalama değeri 48.5 ±4 ve Otomatik açı ölçüm metodunun sol kısım için ortalama değeri, 48.5 ±4 olup, p değerine (p-sol=0.12) göre aralarında istatistiksel olarak anlamlı bir fark yoktur.

Çizelge 4.4' de gösterilen elle uzmanlar tarafından yapılan ölçümler ve yeni otomatik açı ölçüm metodu ile yapılan ölçümler birbirine yakın değerlerdir. Aynı zamanda, normal hastalar için elde edilen açı değerleri, uzmanların kabul ettiği normal tıbbi sınır değerleri içindedir [2].

**Çizelge 4.4** Asetabular açıların, çocuk normal görüntülerinin sağ ve sol kısımları için Uzmanların açı ölçüm metodu ve Otomatik açı ölçüm metoduna bağlı Ortalama±SD gösterimi

Asetabulum açıları	Uzmanların açı ölçüm metodu		Otomatik açı ölçüm metodu		p-sol kısım	p-sağ kısım
	Sol kısım	Sağ kısım	Sol kısım	Sağ kısım	p	p
<b>AI açısı</b>	9.85±1.4	10.13±1.3	9.27±1.4	9.43±2.4	0,41	0,95
<b>AA açısı</b>	46.50±2.4	45.58±3.1	48.5 ±4	44.7± 4.6	0,09	0,12

Çizelge 4.5 'de çocuk patolojik görüntülerinde, AI açısının Uzmanların açı ölçüm metodunun sağ kısım için ortalama değeri, 5±0.2 ve Otomatik açı ölçüm metodunun sağ kısım için ortalama değeri, 3.5±3.7 olup, p değerine (p-sağ=0.20) göre aralarında istatistiksel olarak anlamlı bir fark yoktur. AI açısının Uzmanların açı ölçüm metodunun sol kısım için ortalama değeri, 5.33±1.42 ve Otomatik açı ölçüm metodunun sol kısım için ortalama değeri, 3.83±2.9 olup, p değerine (p-sol=0,74) göre aralarında istatistiksel olarak anlamlı bir fark yoktur.

Çizelge 4.5' de çocuk patolojik görüntülerinde, AA açısının Uzmanların açı ölçüm metodunun sağ kısım için ortalama değeri, 59.2±2.4 ve Otomatik açı ölçüm metodunun sağ kısım için ortalama değeri, 57.2±0.5 olup, p değerine (p-sağ=0.47) göre aralarında istatistiksel olarak anlamlı bir fark yoktur. AA açısının Uzmanların açı ölçüm metodunun sol kısım için ortalama değeri 59.6±2.2 ve Otomatik açı ölçüm metodunun sol kısım için ortalama değeri, 57.5±0.8 olup, p değerine (p-sol=0.50) göre aralarında istatistiksel olarak anlamlı bir fark yoktur.

Çizelge 4.5' de gösterilen elle uzmanlar tarafından yapılan ölçümler ve yeni otomatik açı ölçüm metodu ile yapılan ölçümler birbirine yakın değerlerdir. Aynı zamanda, normal hastalar için elde edilen açı değerleri, uzmanların kabul ettiği normal tıbbi sınır değerleri dışındadır. Bu nedenle, bu tür görüntüler uzmanlar tarafından tanısal olarak erişkin kalça çıkıklı görüntüler olarak değerlendirilir [2].

**Çizelge 4.5** Asetabular açılarının, çocuk patolojik görüntülerinin sağ ve sol kısımları için Uzmanların açı ölçüm metodu ve Otomatik açı ölçüm metoduna bağlı Ortalama±SD gösterimi

Asetabulum açıları	Uzmanların açı ölçüm metodu		Otomatik açı ölçüm metodu		p-sol kısım	p-sağ kısım
	Sol kısım	Sağ kısım	Sol kısım	Sağ kısım	p	p
<b>AI açısı</b>	5.33±1.42	5±0.2	3.83±2.9	3.5±3.7	0.74	0.20
<b>AA açısı</b>	59.6±2.2	59.2±2.4	57.5±0.8	57.2±0.5	0.50	0.47

## 5. TARTIŞMA VE ÖNERİLER

Pelvik kemik yapısının ve Pelvik kemik hastalıklarının tanı ve tedavi sürecinin uzmanlar tarafından en doğru şekilde değerlendirilmesi hayati önem taşımaktadır. Bu süreçte en doğru ölçüm tekniklerinin kullanımı ve uzmanların bu konudaki tecrübeleri çok önemlidir. Gerçekleştirilen çalışmada, öncelikle Pelvik kemik hastalıklarının tanı koyma sürecinde uzmanlar tarafından en sık kullanılan ölçüm metodları araştırılmış ve bu ölçüm metodlarının birçoğunun ya el ile uygulanan ölçüm metodları ya da yarı otomatik metodlar olduğu gözlemlenmiştir. Ayrıca, bu ölçüm metodlarında ölçüm için Pelvis yapısı üzerinde referans alınan anatomik yapılar incelenmiş, farklı anatomik yapıların ölçümler için kullanılabilirliği de araştırılmıştır.

Uzmanlar tarafından radyografiler üzerinde elle yapılan ölçümlerde, Gözyaşı damlası şeklinin sıklıkla referans anatomik yapı olarak kullanıldığı gözlemlenmiştir. Ancak, bu yapının her görüntüde net olarak görülmemesi ve ölçümlerde kullanılan başlangıç ve bitiş noktalarının radyografiler üzerinde yapılan işaretlemelerde uzmanlara göre farklılıklar yarattığı görülmüştür. Bu araştırmalar sonucunda, doğru ve güvenilir sonuçlar üretebilen, kullanımı kolay ve hızlı çalışabilen tam otomatik açı ölçüm metodlarına ihtiyaç olduğu görülmüştür. Bu nedenle, bu çalışmada tamamen otomatik olarak çalışan ve uzmanların ölçümlerine en yakın açı ölçüm sonuçları üreten bir açı ölçüm metodu geliştirilmiştir.

Bu açı ölçüm metodunun temelinde, anatomik olarak daha az bozulmaya uğrayan ve tüm radyografi görüntülerinde daha net görünen Obturator gözü yapısı Asetabular açı ölçümleri için kullanılmıştır. Bu anatomik yapının merkezi ve Asetabulumun en dış noktası referans nokta olarak kabul edilmiş ve bu noktalara bağlı bazı oranlar esas alınarak bazı referans doğruları tanımlanmıştır. Öncelikle, bu geometrik tanımlamalar kullanılarak yeni bir tıbbi açı ölçüm metodu oluşturulmuş, daha sonra bu tıbbi açı ölçüm metodunun teknik kısmı olarak tam otomatik çalışan açı ölçüm metodu geliştirilmiştir. Yeni geliştirilen bu tam otomatik açı ölçüm metodunun ilk kısmını, Obturator gözleri'nin tam otomatik olarak en doğru şekilde bölütlenmesi ve sınırlarının çizdirilmesi oluşturur.

Bu nedenle, bu çalışmada medikal görüntü işleme metodları incelenmiş ve Obturator gözü yapısının görüntü üzerinde tespit edilebilmesi için referans bir



model, görüntü üzerinde dolaştırılıp görüntü üzerinde her geçtiği yerde İşaretçi tabanlı bölütleme metodu ve Zernike moment şekil tanımlayıcı metodu birlikte kullanılarak Obturator gözüne benzeyen aday görüntü parçası üretilmiştir. Aynı zamanda, bu aday parça istenilen Obturator gözü olarak belirlenmiştir. Bu metodun ikinci kısmını ise Asetabular açılarının otomatik olarak ölçümü oluşturur. Obturator gözünün merkezinin ve Asetabulumun en dış köşe noktasının bazı görüntü işleme fonksiyonları ile tespit edilmesi sonucunda bu noktalar kullanılarak referans doğrular çizdirilmiş ve Asetabular açılar tamamen otomatik olarak ölçülmüştür.

Bu çalışmada, erişkin ve çocuklar için normal hasta görüntüleri ve patolojik hasta radyografileri üzerinde elle uzmanlar tarafından yapılan ve otomatik metod tarafından üretilen sonuçlar karşılaştırılmıştır. Ayrıca, uzmanların kabul ettiği normal tıbbi sınır değerleri ile de kontrol edilmiştir. Böylece, geliştirilen metodun uzmanlar tarafından kullanılabilir bir metot olduğu kabul edilmiştir.

Çalışılan görüntü sayısının artırılarak farklı ortopedik hastalıklarının teşhisi için daha fazla açı ve farklı radyolojik ölçüm parametrelerinin kullanılması ve yeni açı ölçüm yaklaşımlarının yapılması gelecekte bu alanda çalışılabilecek önemli konulardandır.

## 6. SONUÇ

Pelvik kemik yapıları üzerindeki deęişikliklerin tespit edilmesi ve kalça eklemi üzerindeki kontrollerin en doęru şekilde yapılması, farklı Pelvik kemik hastalıklarına ilk tanının konulması aşamasında büyük önem taşımaktadır. Vücudumuzdaki kemik yapılarının geometrik olarak tanımlanması ve bunun için bazı ölçüm parametrelerinin ve oranlarının çıkarılması yeni çalışma alanlarındandır. Pelvik kemik yapısının tanımlanmasında, özellikle Pelvik eğri hesabı ile ilgili bazı çalışmalar bulunmaktadır, ancak bildiğimiz kadarıyla Pelvik kemik hastalıklarının teşhisine dayalı, Asetabular açıların ölçümünde kullanılmak üzere tanımlanmış geometrik bir tanımlama yapılmamıştır.

Asetabular açı ölçümleri, bazı patolojik kalçaların kalça eklem ilişkilerinin değerlendirilmesinde ve Pelvik kemik hastalıklarının teşhis ve tedavisi için büyük önem taşımaktadır. Fakat buna rağmen Asetabular açı ölçümleri için Femurbaşı ve Pelvis ilişkisinin kontrolüne dayalı standart bir metod henüz geliştirilmemiştir. Bu açıların doęru şekilde ölçülmesi için güvenilir, hızlı, uygulanması basit ve uzmanların ölçüm deęişikliklerini azaltacak bir metoda gereksinim duyulur. Bildiğimiz kadarıyla, Asetabular açı ölçümlerini Pelvik X-ray görüntü üzerinden test eden, farklı Pelvik hastalıklarının tanısında kullanılan, farklı yaş grupları için tanımlanmış tamamen otomatik olarak tasarlanmış bir metod bulunmamaktadır.

Bu tez çalışması, tıp dünyasını mühendislik bilimleriyle birleştiren önemli bir multidisipliner çalışmadır. Aynı zamanda, Ortopedi ve Radyoloji bölümlerinden alanında uzman hekimlerle yürüttüğümüz bu tez çalışması, klinik uygulamalarda da kullanılabilir olması ve objektif bir çalışma olması sebebiyle de ileride yapılacak olan bu tür çalışmalar için farklı bir bakış açısı sunmaktadır.

Bu çalışmada, yeni bir tıbbi açı ölçüm metodunun önerilmesi çalışması yanında medikal görüntü işleme teknikleri kullanılarak tam otomatik bir açı ölçüm metodu geliştirilmiştir. Aynı zamanda, bu otomatik metodun uygulama sonuçlarının uzmanların ölçüm sonuçlarına benzerliği ve uzmanlar tarafından klinik uygulamalarda kullanılabilir bulunması, kısa zamanda güvenilir sonuçlar vermesi ile bu metodun Pelvik kemik hastalıklarının tanı ve tedavi sürecinde kullanılabilir olduğu gösterilmiştir. Ayrıca, filmlerin çekilmesi sırasında hastanın duruş pozisyonundan kaynaklanan film çekim hataları, pelvik rotasyona sebep olmakta ve

bu da uzmanlar tarafından yapılan ölçümlerin hata oranını arttırırken, bu çalışmada önerilen Otomatik açı ölçüm metodu, pelvik rotasyondan etkilenmediği için daha doğru ve güvenilir ölçümler yapılması açısından değerlidir.

Bu çalışma kapsamında geliştirdiğimiz otomatik Pelvik kemik açı ölçüm metodumuz, daha sonraki çalışmalarımızda, özellikle farklı Pelvik kemik hastalıklarının teşhis ve tedavisi için yeni ölçüm metodlarının geliştirilmesinde ve diğer ortopedik hastalıkların farklı modalitelerdeki görüntüleri için farklı ölçüm yaklaşımlarının geliştirilmesi için yol gösterici bir çalışmadır.

Sonuç olarak, yeni geliştirilen otomatik açı ölçüm metodu, klinik uygulamada uzmanlara kolaylık sağlayan ve ortopedik cerrahinin farklı çalışma alanlarında da kullanılabilir bir ölçüm metodudur.

## KAYNAKLAR

- [1] DICOM : <http://www.infodif.com/tr/medikal-uygulamalar/dicom>
- [2] Özçelik A., Ömeroğlu H., İnan U., Özyurt B., Seber S., Normal values of several acetabular angles on hip radiographs obtained from individuals living in the Eskişehir region, *Acta Orthopaedica Traumatologica Turcica*, Vol. 36, 2002.
- [3] Tonnis D. Normal values of the hip joint for the evaluation of X-rays in children and adults. *Clin Orthop Relat Res* 1976:39-47.
- [4] Sharp I. Acetabular dysplasia. The acetabular angle. *J Bone Jt Surg [Br]*. 1961; 43:268e272.
- [5] Idelberger K, Frank A. Über eine neue Methode zur Bestimmung des Pfannendachwinkels beim Jugendlichen und Erwachsenen (in German). *Z Orthop.*1952;82:571e577.
- [6] Lee YK, Chung CY, Koo KH, Lee KM, Kwon DG, Park MS. Measuring acetabular dysplasia in plain radiographs. *Arch Orthop Trauma Surg*. 2011;131:1219e1226.
- [7] Laborie L.B., Engesæter I.Ø., Lehmann T. G., Sera F., Dezateux C., Engesæter L. B., Rosendahl K., Radiographic measurements of hip dysplasia at skeletal maturity—new reference intervals based on 2,038 19-year-old Norwegians, *Skeletal Radiol*, 2013.
- [8] Tan. L, Aktas S., Copuroglu C., Ozcan M., Ture M. : Reliability of radiological parameters measured on anteroposterior pelvis radiographs of patients with developmental dysplasia of the hip. *Acta Orthopaedica Belgica*, 67(4) (2001).
- [9] Incesu M., Songür M., Sonar M., Uğur G.S, Evaluation of hip radiographs in children, *TOTBİD Dergisi* 12(1), 54-61 (2013).
- [10] Engesaeter I.Ø., Laborie L.B, Lehmann T.G, Sera F., Fevang J., Pedersen D., et al. Radiological findings for hip dysplasia at skeletal maturity. Validation of digital and manual measurement techniques. *Skeletal Radiol* 2012;41:775-785.
- [11] Pedersen DR, Lamb CA, Dolan LA, Ralston HM, Weinstein SL, Morcuende JA. Radiographic measurements in developmental dysplasia of the hip: reliability and validity of a digitizing program. *J Pediatr Orthop*. 2004;24:156e160.
- [12] Al-Bashir AK, Al-Abed M, Abu Sharkh FM, Kordeya MN, Rousan FM. Algorithm for automatic angles measurement and screening for Developmental Dysplasia of the Hip (DDH). In: Conference Proceedings: Annual International Conference of the IEEE Engineering in Medicine and Biology Society. IEEE Engineering in Medicine and Biology Society. Annual Conference 2015. 2015:6386e6389.

- [13] Karachalios T., Karantanas A. H., Malizos K., Hip osteoarthritis: What the radiologist wants to know, *European Journal of Radiology* 63 (2007) 36–48.
- [14] Terjesen T, Gunderson RB, Radiographic evaluation of osteoarthritis of the hip. An interobserver study of 61 hips treated for late-detected developmental hip dislocation *Acta Orthopaedica*, 2012, 83 (2): 185–189.
- [15] Shamir L., et al., Knee X-ray image analysis method for automated detection of Osteoarthritis, *IEEE Trans Biomed Eng.*, 2009, 56(2): 407–415.
- [16] Stachowiak G.W, Wolskin M., Woloszynski T., Podsiadlo P., Detection and prediction of osteoarthritis in knee and hand joints based on the X-ray image analysis, *Biosurface and Biotribology*, 2016, <http://dx.doi.org/10.1016/j.bsbt.2016.11.004>.
- [17] Huétink K., et al., Automatic radiographic quantification of hand osteoarthritis; accuracy and sensitivity to change in joint space width in a phantom and cadaver study, *Skeletal Radiol.*, 2012, 41:41– 49.
- [18] Boniatisa I., Cavouras D., Costaridou L., Ioannis Kalatzis I., Elias Panagiotopoulos E., Panayiotakis G., Computer-aided grading and quantification of hip osteoarthritis severity employing shape descriptors of radiographic hip joint space, *Computers in Biology and Medicine*, 2007, 37, 1786 – 1795.
- [19] Gregory J. S., et al., Early Identification of Radiographic Osteoarthritis of the Hip Using an Active Shape Model to Quantify Changes in Bone Morphometric Features, *Arthritis&Rheumatism*, 2007, 56(11), 3634–3643.
- [20] Vanna Bottai, Giacomo Dell' Osso, Fabio Celli, Giulia Bugelli, Niki Cazzella, Elena Cei, Giulio Guido, Stefano Giannotti, Total hip replacement in osteoarthritis: the role of bone metabolism and its complications, *Clinical Cases in Mineral and Bone Metabolism*, 2015, 12(3), 247-250.
- [21] Vanrusselt J., Vansenant M., Vanderschueren G., Vanhoenacker F., Postoperative radiograph of the hip arthroplasty: what the radiologist should know, *Insights Imaging* (2015) 6:591–600.
- [22] Meftah M., Akhilesh Yadav, Anthony C. Wong, Amar S. Ranawat, Chitranjan S. Ranawat, A Novel Method for Accurate and Reproducible Functional Cup Positioning in Total Hip Arthroplasty, *The Journal of Arthroplasty* 28 (2013) 1200–1205.
- [23] Weenders S.G.M, Kimmenade R.J.L.L, Gratama J.C, Zaag-Loonen H.J., P.H.J., Breemans E., Hip Resurfacing Implant Orientation Analysis: A Comparison of a Computer-Added Design Technique and Computed Tomography, *The Journal of Arthroplasty* 31 (2016) 501–505.
- [24] Varshney K.R, Paragios N., Deux J-F, Kulski A., Raymond R., Hernigou P., Rahmouni A., Post-Arthroplasty Examination Using X-Ray Images, *IEEE Transactions on Medical Imaging*, 2008.

- [25] Onal S., Lai-Yuen S. K., Bao P., Weitzenfeld A., Hart S., MRI-Based Segmentation of Pubic Bone for Evaluation of Pelvic Organ Prolapse, *IEEE Journal of Biomedical and Health Informatics*, vol. 18, no. 4, 2014.
- [26] Hareendranathan A. R., et al., Toward automated classification of acetabular shape in ultrasound for diagnosis of DDH: Contour alpha angle and the rounding index, *Computer methods and programs in biomedicine*, 129, 89-98, 2016.
- [27] Liu H. et. al., Improve accuracy for automatic acetabulum segmentation in CT images, *Bio-Medical Materials and Engineering* 24 (2014) 3159–3177.
- [28] Song W. W. et. al, Model-Based Segmentation of Femoral Head and Acetabulum from CT Images, 2007 IEEE/ICME International Conference on Complex Medical Engineering, 2007.
- [29] Sato Y., et.al., A fully automated method for segmentation and thickness determination of hip joint cartilage from 3D MR data, *International Congress Series* 1230 (2001) 352–358.
- [30] Liu B., et.al., An automatic segmentation system of acetabulum in sequential CT images for the personalized artificial femoral head design, *Computer Methods and Programs in Biomedicine*, vol. 127, 318-335, 2016.
- [31] Xia Y., et. al, Automatic hip cartilage segmentation from 3D MR images using arc-weighted graph searching, *Physics in Medicine & Biology*, vol. 59, no.23, 2014.
- [32] Chu C., et. al., Fully Automatic Segmentation of Hip CT Images, *Computational Radiology for Orthopaedic Interventions*, volume 23 of the series Lecture Notes in Computational Vision and Biomechanics, 91-110, 2015.
- [33] Smith R., Kayvan Najarian K., Ward K., A hierarchical method based on active shape models and directed Hough transform for segmentation of noisy biomedical images; application in segmentation of pelvic X-ray images, *BMC Medical Informatics and Decision Making* 2009, 9 (Suppl1):S2 doi:10.1186/1472-6947-9-S1-S2.
- [34] Ouertani F., Vazquez C., Cresson T., Guise J., Simultaneous extraction of two adjacent bony structures in x-ray images: Application to hip joint segmentation, *Image Processing (ICIP)*, 2015 IEEE International Conference , 27-30 Sept. 2015.
- [35] Smith, R., Najarian K., Automated segmentation of pelvic bone structure in x-ray radiographs using active shape models and directed Hough transform, *IEEE International Conference on Bioinformatics and Biomedicine Workshops*, 2008. BIBMW 2008.
- [36] Sahin S., Akata E., Sahin O., Tuncay C., Özkan H., A novel computer-based method for measuring the acetabular angle on hip radiographs, *Acta Orthop Traumatol Turc* 51(2017), 155-159.

- [37] Sahin S., Akata E., Eroğul O., Tuncay C., Sahin O., Sanal H.T. (2017) Computer-assisted diagnosis of osteoarthritis on hip radiographs. In: Badnjevic A. (eds) CMBEBIH 2017. IFMBE Proceedings, vol 62. Springer, Singapore.
- [38] Sahin S., Akata E., Eroğul O., Tuncay C., Özkan H., "Evaluation of total hip arthroplasty with automated inclination angle measurement", Journal of Biotechnology (SCI), Volume 231, Supplement, 10 August 2016, Pages S35, Abstracts of European Biotechnology Conference held in Latvia during 05–07 May 2016.
- [39] Scot E. Campbell S. E, Radiography of the Hip: Lines, Signs, and Patterns of Disease, Seminars in Roentgenology, 2005.
- [40] Drake R. L, Vogl A. W, Mitchell A.W.M., Gray's Anatomy for Students , Third Edition, 5, 421-532, Copyright 2015, 2010, 2005 by Churchill Livingstone, an imprint of Elsevier Inc.
- [41] Zeng M., Li Y., Meng Q., Yang T., Liu J., Improving histogram-based image contrast enhancement using gray-level information histogram with application to X-ray images, Optic, 123, 511-520, 2012.
- [42] Ahmad S. A. B., Taib M. N., Khalid N. E. A, Ahmad R., Taib H., The Effect of Sharp Contrast-Limited Adaptive Histogram Equalization (SCLAHE) on Intra-oral Dental Radiograph Images, IEEE EMBS Conference on Biomedical Engineering and Sciences (IECBES), 2010.
- [43] Maitra K. I., Nag S., Bandyopadhyay S. K., Accurate Breast Contour Detection Algorithms in Digital Mammogram, International Journal of Computer Applications, 25, 2011.
- [44] Silva W. F., Barreto G., Contributions to eliminate distortions in medical images, 9th Brazillian Conference on Dynamics, Control and their Applications, 2010.
- [45] El-Feghi I., Huang S., Sid-Ahmed M., Ahmadi M., Contrast Enhancement of Radiograph Images Based on Local Heterogeneity Measures, International Conference on Image Processing, 2004.
- [46] Frosio I., Borghese N. A., Real Time Enhancement of Cephalometric Radiographies, 3rd IEEE International Symposium on Biomedical Imaging: Nano to Macro, 2006.
- [47] Yang H-Y., Lee Y-C. Fan Y-C., Taso H-W., A Novel Algorithm of Local Contrast Enhancement for Medical Image, IEEE Nuclear Science Symposium, 2007.
- [48] Parveen N. R. S., Sathik N., Enhancement of Bone Fracture Images by Equalization Methods, International Conference on Computer Technology and Development, 2009.

- [49] Kanwal N., Girdhar A., Gupta S., Region Based Adaptive Contrast Enhancement of Medical X-Ray Images, 5th International Conference on Bioinformatics and Biomedical Engineering, (ICBBE) 2011.
- [50] Sezan M. I., Tekalp A. M., Schaetzling R., Automatic Anatomically Selective Image Enhancement in Digital Chest Radiography, IEEE Transactions On Medical Imaging, 8(2),1989.
- [51] Xiurong T., The application of Adaptive unsharp mask algorithm in medical image enhancement, Cross Strait Quad-Regional Radio Science and Wireless Technology Conference (CSQRWC), 2011.
- [52] Moghaddam A. A., Rangarajan L., Enhancing Radiographic Images using Two Dimensional Left Median Filter, Third National Conference on Computer Vision, Pattern Recognition, Image Processing and Graphics (NCVPRIPG), 2011.
- [53] Lee W-L., Chen M-J., Visibility Improvement by Detail Enhancement on Medical Images, Second International Conference on Innovations in Bio-inspired Computing and Applications (IBICA), 2011.
- [54] Matsopoulos G. K., Medical imaging correction: A comparative study of five contrast and brightness matching methods, Computer Methods and Programs in Biomedicine, 106 (3), 308-327, 2011.
- [55] Raman Maini and Himanshu Aggarwal, A Comprehensive Review of Image Enhancement Techniques, Journal of Computing, 2 (3), 2010.
- [56] Ikhsan I. A. M., Hussain A., Zulkifley M. A., Tahir N.M., Mustapha A., An Analysis of X-Ray Image Enhancement Methods for Vertebral Bone Segmentation, 2014 IEEE 10th International Colloquium on Signal Processing & its Applications (CSPA2014), 7 - 9 Mac. 2014, Kuala Lumpur, Malaysia.
- [57] Gonzalez R. C., Woods R. E., Digital Image Processing, Second Edition, Prentice Hall, 2002.
- [58] Bankman I. N., Handbook of Medical Imaging, Academic Press, 2000.
- [59] Kaur R., Kaur S., Comparison of contrast enhancement techniques for medical Image, IEEE Emerging Devices and Smart Systems (ICEDSS) Conference, 4-5 March 2016, India, 10.1109/ICEDSS.2016.7587782.
- [60] Dzung L. et al., Current Methods In Medical Image Segmentation, Annu. Rev. Biomed. Eng., Vol. 02, 315–37, 2000.
- [61] Zitova´ B., Jan Flusser J., Image registration methods: a survey, Image and Vision Computing, Vol. 21, 977–1000, 2003.
- [62] Kalinic H., Atlas-based image segmentation: A Survey, Medical Imaging, IEEE Transactions on, Vol. 25, No. 8, 987–1010, 2006.



- [63] Lester H., Arridge S. R., A survey of hierarchical non-linear medical image registration, *Pattern Recognition*, Vol. 32, 129–149, 1999.
- [64] Guo Y., *Medical Image Registration And Application To Atlas-Based Segmentation*, Phd. Thesis, Kent State University, December 2006.
- [65] Kulkarni M., *X-ray Image Segmentation using Active Shape Models*, University of Cape Town, October 2008.
- [66] Ying C., *Model-Based Approach for Extracting Femur Contours in X-ray Images*, Master Thesis, National University Of Singapore, 2005.
- [67] Peng T. T., *Detection Of Femur Fractures In X-Ray Images*, Master Thesis, National University Of Singapore, 2002.
- [68] Tabor Z., Karpisz D., Wojnar L., Kowalski P., “An Automatic Recognition of the Frontal Sinus in X-Ray Images of Skull”, *IEEE Transactions On Biomedical Engineering*, vol. 56, no. 2, February 2009.
- [69] Lee J., Kim S., Kim Y. S., Chung W.K., “Automated Segmentation of the Lumbar Pedicle in CT Images for Spinal Fusion Surgery”, *IEEE Transactions On Biomedical Engineering*, vol. 58, no. 7, July 2011.
- [70] Moura D.C, Correia M.V, Barbosa J.G, Reis A. M, Laranjeira M., Gomes E., *Automatic Vertebra Detection in X-Ray Images, CompIMAGE-Computational Modelling of Objects Represented in Images: Fundamentals, Methods and Applications*, Portugal, 2006.
- [71] Zhang J., Lou E., Hill D.L., Raso J.V., Wang Y., Le L. H. , Shi X., “Computer-aided assessment of scoliosis on posteroanterior radiographs”, *Med Biol Eng Comput* (2010) 48:185–195.
- [72] Stolojescu C., Holban C., Holban S., “An Interactive X-Ray Image Segmentation Technique for Bone Extraction”, *Proceedings IWBBIO 2014*. Granada 7-9 April, 2014.
- [73] Lindner C., Thiagarajah S., Wilkinson J.M, Wallis G.A, Cootes T.F, “Accurate Bone Segmentation in 2D Radiographs Using Fully Automatic Shape Model Matching Based On Regression-Voting”.
- [74] Zhou X., Hayashi T., Han M., et. al., Automated segmentation and recognition of the bone structure in non-contrast torso CT images using implicit anatomical knowledge, *Medical Imaging 2009: Image Processing*, Proc. of SPIE Vol. 7259 72593S-1.
- [75] Doctor A., VondenBusch B., Kozak J., Bone segmentation applying rigid bone position and triple shadow check method based on RF data, *Acta of Bioengineering and Biomechanics*, Vol. 13, No. 2, 2011.

- [76] Morariu C. A, Struck D., Pauli J., Multi-atlas based clavicle segmentation in chest image data, 2nd YRA MedTech Symposium, Young Researchers Academy– MedTech in NRW jointly held with the IEEE Workshop & SENSORICA 2017, Hochschule Ruhr West, June 8-9, Mülheim a. d. Ruhr, Germany, 2017.
- [77] Huang C-Y., Luo L-J., Lee P-Y., Efficient segmentation algorithm for 3D bone models construction on medical images, *Journal of Medical and Biological Engineering* (2011), 31(6): 375-386.
- [78] Schmid J., Kim J., Magnenat-Thalmann N., Robust Statistical Shape Models for MRI Bone Segmentation in Presence of Small Field of View, *Med Image Anal.* 2011 Feb;15(1):155-68.
- [79] Lee J., Reeves A.P., Segmentation of individual ribs from lowdose chest CT, In *Medical Imaging 2010: Computer aided Diagnosis*, N. Karssemeijer, R. M. Summers, eds., vol. 7624, pp. 76243J, 2010, Proc. of SPIE Vol. 7624 76243J.
- [80] Ma J., Lu L., Hierarchical segmentation and identification of thoracic vertebra using learning-based edge detection and coarse-to-fine deformable model, *Computer Vision and Image Understanding* 117 (2013) 1072–1083.
- [81] Wu J., Belle A., Hargraves R. H., et. al., Bone Segmentation and 3D Visualization of CT Images for Traumatic Pelvic Injuries, 2014 Wiley Periodicals, Inc., vol. 24, 29–38, (2014).
- [82] Fränzle A., et. al., Fully automated shape model positioning for bone segmentation in whole-body CT scans, (2014), *Journal of Physics: Conference Series* 489 (2014) 012029.
- [83] Seim H., Kainmueller D., Heller M., Lamecker H., et. al., Automatic Segmentation of the Pelvic Bones from CT Data Based on a Statistical Shape Model, *Eurographics Workshop on Visual Computing for Biomedicine* (2008).
- [84] Fu Y., Liu S., Li H., Yang D., Automatic and hierarchical segmentation of the human skeleton in CT images, *Phys Med Biol.* 2017 Apr 7;62(7):2812-2833, 10.1088/1361-6560/aa6055.
- [85] Natsheh A-R. et. al., Segmentation of Bone structure in sinus CT images using self-organizing Maps, *IEEE International Conference on Imaging Systems and Techniques (IST)*, 1-2 July 2010, Greece, 10.1109/IST.2010.5548465.
- [86] Behiels G., Maes F., Vandermeulen D., Suetens P., Evaluation of image features and search strategies for segmentation of bone structures in radiographs using Active Shape Models, *Med Image Anal.*, (2002),6(1),47-62.
- [87] Ding F., Leow W.K., Howe T.S., “Automatic Segmentation of Femur Bones in Anterior-Posterior Pelvis X-Ray Images”, W.G. Kropatsch, M. Kampel, and A. Hanbury (Eds.): CAIP 2007, LNCS 4673, pp. 205–212, 2007. Springer-Verlag Berlin Heidelberg 2007.

- [88] Lindner C., Thiagarajah S., Wilkinson J.M, Wallis G.A, Cootes T.F, "Fully Automatic Segmentation of the Proximal Femur Using Random Forest Regression Voting", IEEE Transactions On Medical Imaging, vol. 32, no. 8, 2013.
- [89] Liua B., Zhang H., Huab S., Jiang Q., Huang R., Liua W., Zhang S., Zhang B., Yue Z., "An automatic segmentation system of acetabulum in sequential CT images for the personalized artificial femoral head design", Computer methods and programs in biomedicine, vol. 127, 318-335, 2016.
- [90] Dong X., Ballester M.A.G, Zheng G., "Automatic Extraction of Femur Contours from Calibrated X-Ray Images using Statistical Information", Journal Of Multimedia, vol. 2, no. 5, 2007.
- [91] Malan D.F, Botha C.P, Valstar E.R., "Voxel classification and graph cuts for automated segmentation of pathological periprosthetic hip anatomy", Int J CARS, 2012.
- [92] Cheng Y., Zhou S., Wang Y., Guo C., Bai J., Tamura S., "Automatic segmentation technique for acetabulum and femoral head in CT images", Pattern Recognition, vol. 46, 2969–2984, 2013.
- [93] Zoroofi R., "Automated Segmentation of Acetabulum and Femoral Head From 3-D CT Images", IEEE Transactions On Information in Biomedicine, vol. 7, no. 4, 2003.
- [94] Berber T., Alpkocak, Balci P., Dicle O., Breast mass contour segmentation algorithm in digital mammograms, Computer Methods and Programs in Biomedicine, 110, 150-159, 2013.
- [95] Sharma S., Khanna P., Computer- Aided Diagnosis of Malignant Mammograms using Zernike Moments and SVM, J Digit Imaging, 28:77-90, 2015.
- [96] Gao H., Lin W., Xue P., Siu W., Marker-based image segmentation relying on disjoint set union, Signal Processing: Image Communication 21 (2006) 100–112.
- [97] Zhang, F. Jia, S. Luo, G. Liu, Q. Hu, "A marker-based watershed method for X-ray image segmentation", Computer Methods And Programs in Biomedicine, vol. 113, pp. 894-903, 2014.
- [98] Lin Y-C., Tsai Y-P., Hung Y-P, Shih Z-C, Comparison Between Immersion-Based and Toboggan-Based Watershed Image Segmentation, IEEE Transactions on Image Processing, vol. 15, no. 3, 2006.
- [99] Sahin S., Akata E., "Image Analysis for Obturator Foramen Based on Marker-Controlled Watershed Segmentation and Zernike Moments", 17th International Conference of Pattern Recognition and Image Processing (ICPRIP 2015), October 26-27, 2015, Istanbul.
- [100] <http://www.dip.ee.uct.ac.za/~kforbes/KFtools/KFtools.html>

- [101] Zhang D., Guojun Lu G., Review of shape representation and description techniques, *Pattern Recognition* 37 (2004) 1 – 19.
- [102] Bin Y., Jia-Xiong P., Invariance analysis of improved Zernike moments, *J. Opt. A: Pure Appl. Opt.* 4 (2002) 606.614.
- [103] Rao P. B., Prasad D.V, Kumar C. P., Feature Extraction Using Zernike Moments, *International Journal of Latest Trends in Engineering and Technology*, Vol. 2, 2013.
- [104] Tahmasbi A., Saki F., Shokouhi S. B., Classification of benign and malignant masses based on Zernike moments, *Computers in Biology and Medicine*, Vol. 41, 726-735, 2011.
- [105] Tahmasbi A., Saki F., Aghapanah H., Shokouhi S. B., A Novel Breast Mass Diagnosis System based on Zernike Moments as Shape and Density Descriptors, in *Proc. IEEE, 18th Iranian Conf. on Biomedical Engineering (ICBME'2011)*, Tehran, Iran, 2011, pp. 100-104.
- [106] Sivri E., Kalkan S., Global Binary Patterns: A Novel Shape Descriptor, *13th IAPR Conference on Machine Vision and Applications*, Kyoto, Japan.
- [107] <http://www.mathworks.com>
- [108] Ammar M., Mahmoudi S., Chikh M. A., Abbou A., Endocardial Border Detection in Cardiac Magnetic Resonance Images Using Level Set Method, *J Digit Imaging*, Vol. 25, 294-306, 2012.
- [109] <http://www.mathworks.com/help/images/ref/corner.html>
- [110] Stewart J., Redlin L., Watson S., *Precalculus Mathematics for Calculus*, “Finding the angles between two vectors”, Section 9.2 The dot product, 641.
- [111] Fawcett T., An introduction to ROC analysis, *Pattern Recognition Letters*, vol. 27, 861-874, 2006.

## **EKLER LİSTESİ**

**EK 1a** Pelvis anatomisi 1

**EK 1b** Pelvis anatomisi 2

**EK 2** Obturator gözünün otomatik bölütlenmesi için metod seçimi

**EK 3** AI, AA, ACM açılarının Uzmanların açı ölçüm metodu ve Otomatik açı ölçüm metodu için gösterimi

**EK 4** AI, AA, ACM açıları için Pelvik rotasyon gösterimi

**EK 5** Obturator gözünün otomatik bölütlenmesi için geliştirilen algoritma

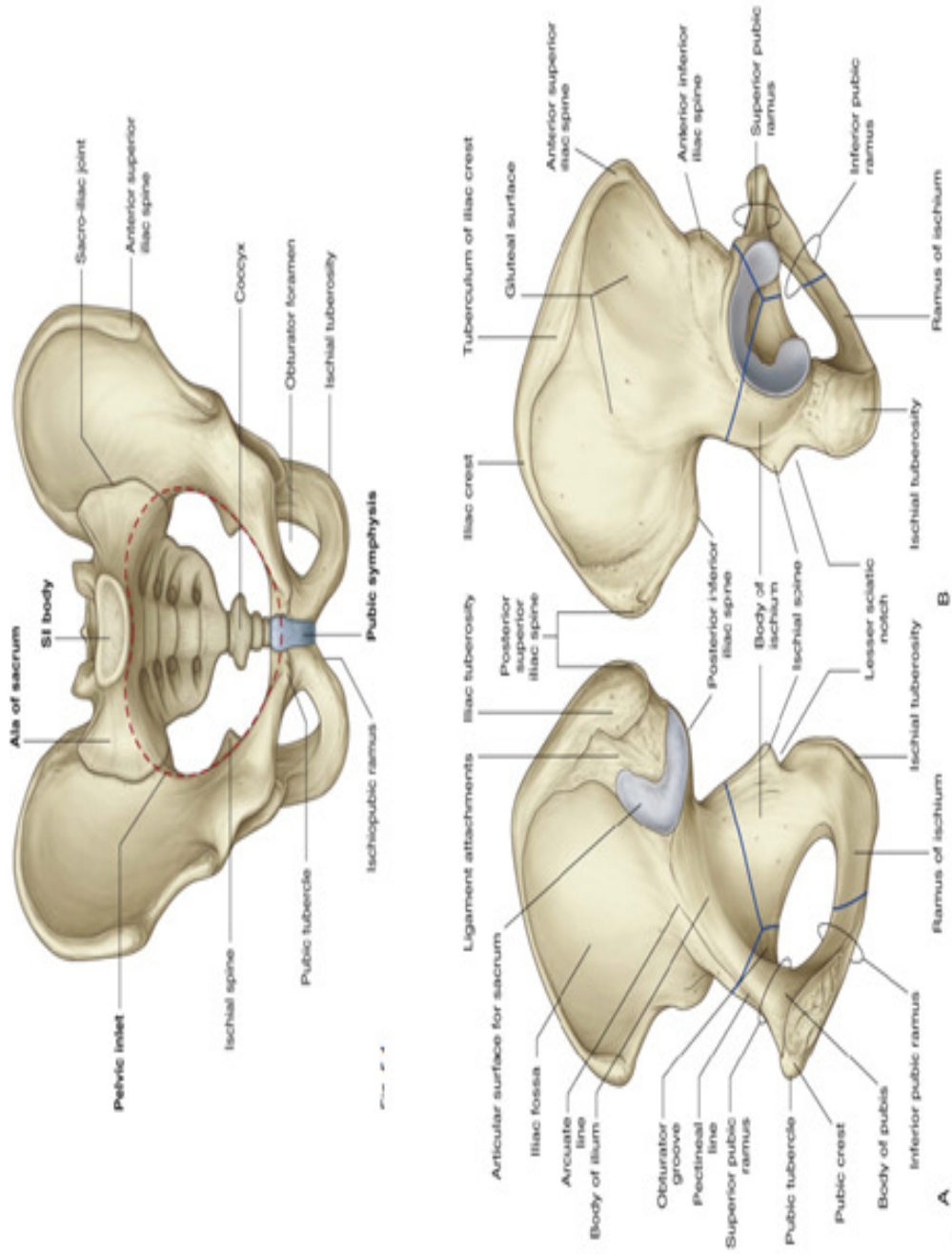
**EK 6** Obturator gözünün otomatik bölütlenme uygulama örneği

**EK 7** Otomatik Açı Ölçümü İş Akış Şeması

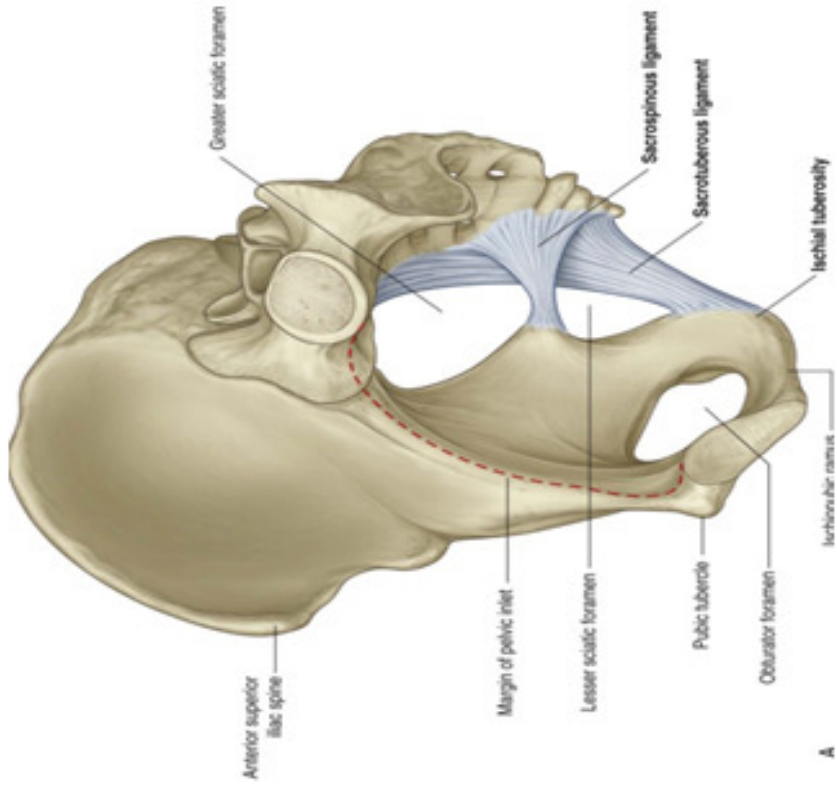
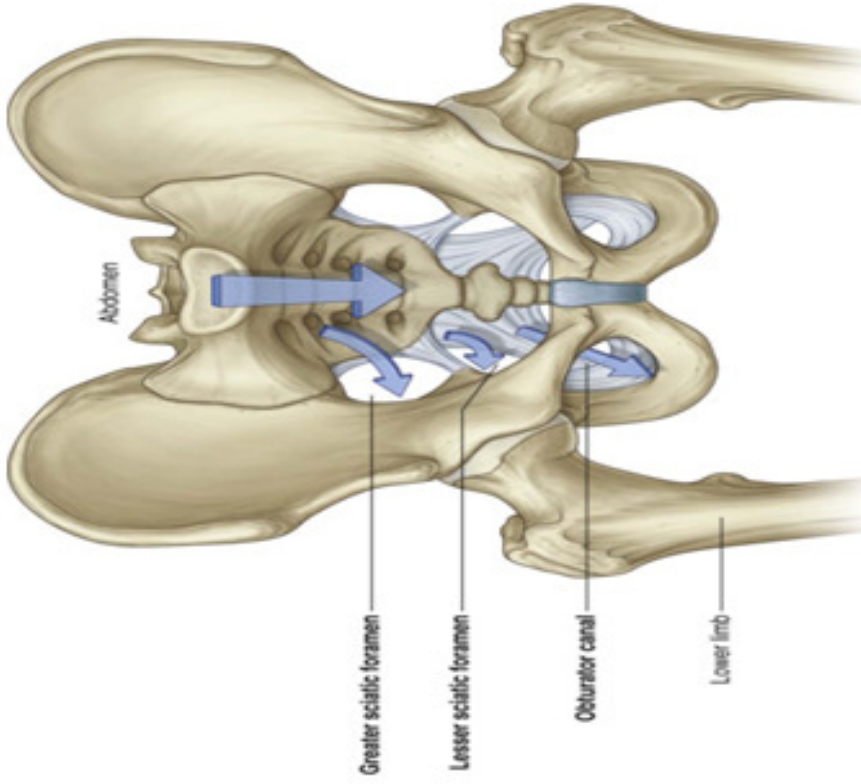
**EK 8** Yayın çalışmaları

**EK 9** Çalışma takvimi

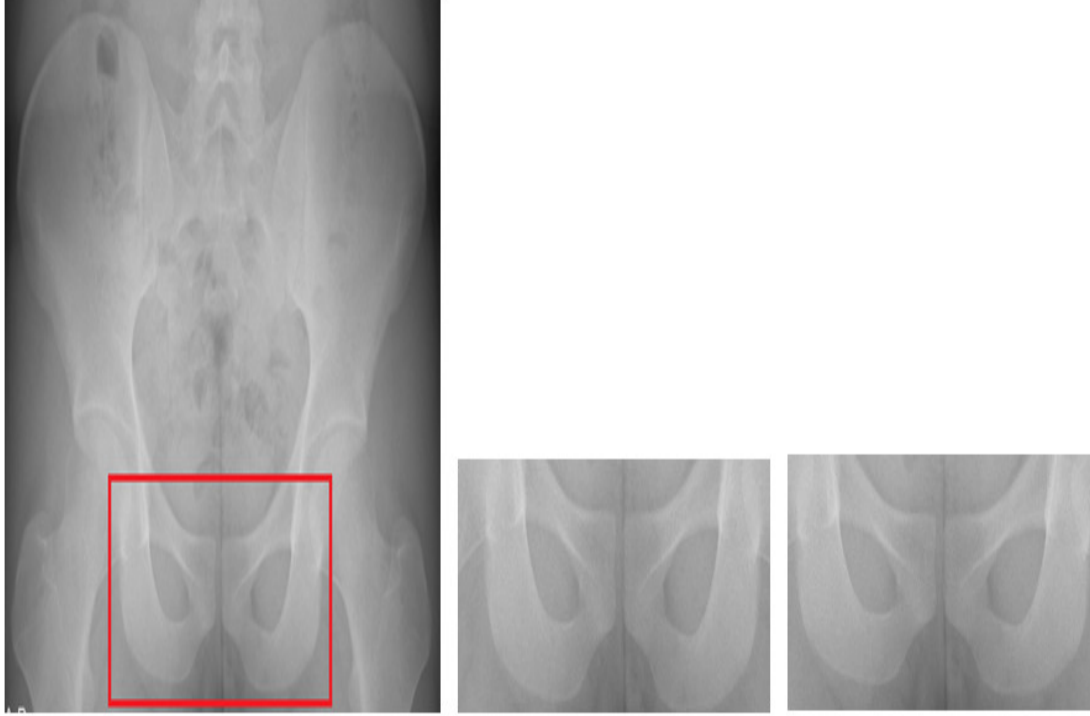
EK 1a



EK 1b



EK2



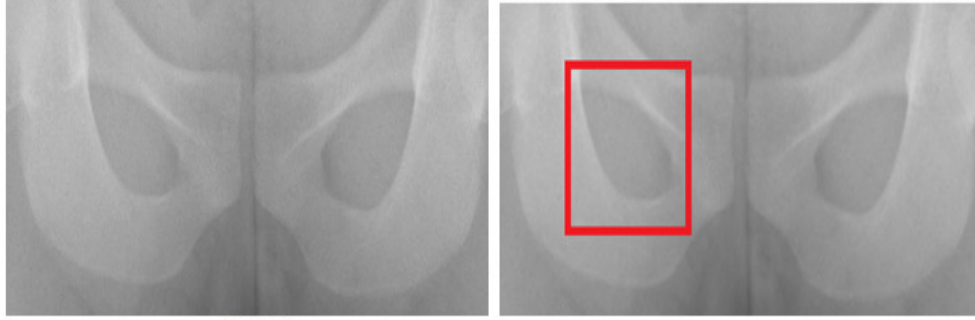
492940C

492940Ck.tif (492940C nin alttan kesilmiş 1/3 ü)


492940T: Ortalama filtre sonucu  
(492940Ck.tif)



MODEL GÖRÜNTÜ İÇİN UYGULAMA SONUCU (GÖZÜN BULUNDUĞU GÖRÜNTÜ PARÇASI İLE KARŞILAŞTIRILMASI)





















492940T



260\*260 görüntü parçası. Marker-based Watershed Bölütleme Metodu sonucu

A. ÇALIŞMA İÇİN EN UYGUN GORUNTU BOLUTLEME METODUNUN SEÇİMİ









<p>M1: <u>Thresholding</u></p>			<p>MODEL</p> 
<p>M2: <u>Edge-based Operators</u> (<u>Canny filter</u>)</p>			<p>MODEL</p> 
<p>M3: <u>GVF (Gaussian Vector Flow)</u></p>			<p>MODEL</p> 
<p>M4: <u>FCM(Fuzzy Clustering)</u></p>			<p>MODEL</p> 



M5: LEVEL SET			MODEL 
M6: Marker-Based Watershed Bölütleme metodu(MBWS)			MODEL 

### BOLUTLEME BAŞARISI

	Accuracy (%)	Sensitivity(%)	Specificity(%)	Bölütleme Zamanı-seconds
M1: Threshold	69.70	0.73	0.61	0.640
M2: Edge-based	64.14	0.70	0.54	0.78
M3: GVF	5.2	6.37	28.68	87.9108
M4:FCM	82.70	90	93	6.14
M5:Level set	93.86	100	0.90	17.82
M6:MBWS	96.68	100	0.99	0.002





B. ÇALIŞMA İÇİN EN UYGUN ŞEKİL TANIMA METODUNUN SEÇİMİ

M1: Fourier Şekil Tanımlayıcı	MBWS yöntemiyle Bölütlenmiş görüntü parçası 		MODEL 	MODELİN ÖZELLİKLERİ
M2: LBP Şekil Tanımlayıcı	MBWS yöntemiyle Bölütlenmiş görüntü parçası 		MODEL 	MODELİN ÖZELLİKLERİ
M3: HOG Şekil Tanımlayıcı	MBWS yöntemiyle Bölütlenmiş görüntü parçası 		MODEL 	MODELİN ÖZELLİKLERİ
M4: Hu moment Şekil Tanımlayıcı	MBWS yöntemiyle Bölütlenmiş görüntü parçası 		MODEL 	MODELİN ÖZELLİKLERİ

M4: Zernike Şekil Tanımlayıcı	MBWS yöntemiyle Bölütlenmiş görüntü parçası 		MODEL 	MODELİN ÖZELLİKLERİ
-------------------------------	--	--	---	---------------------

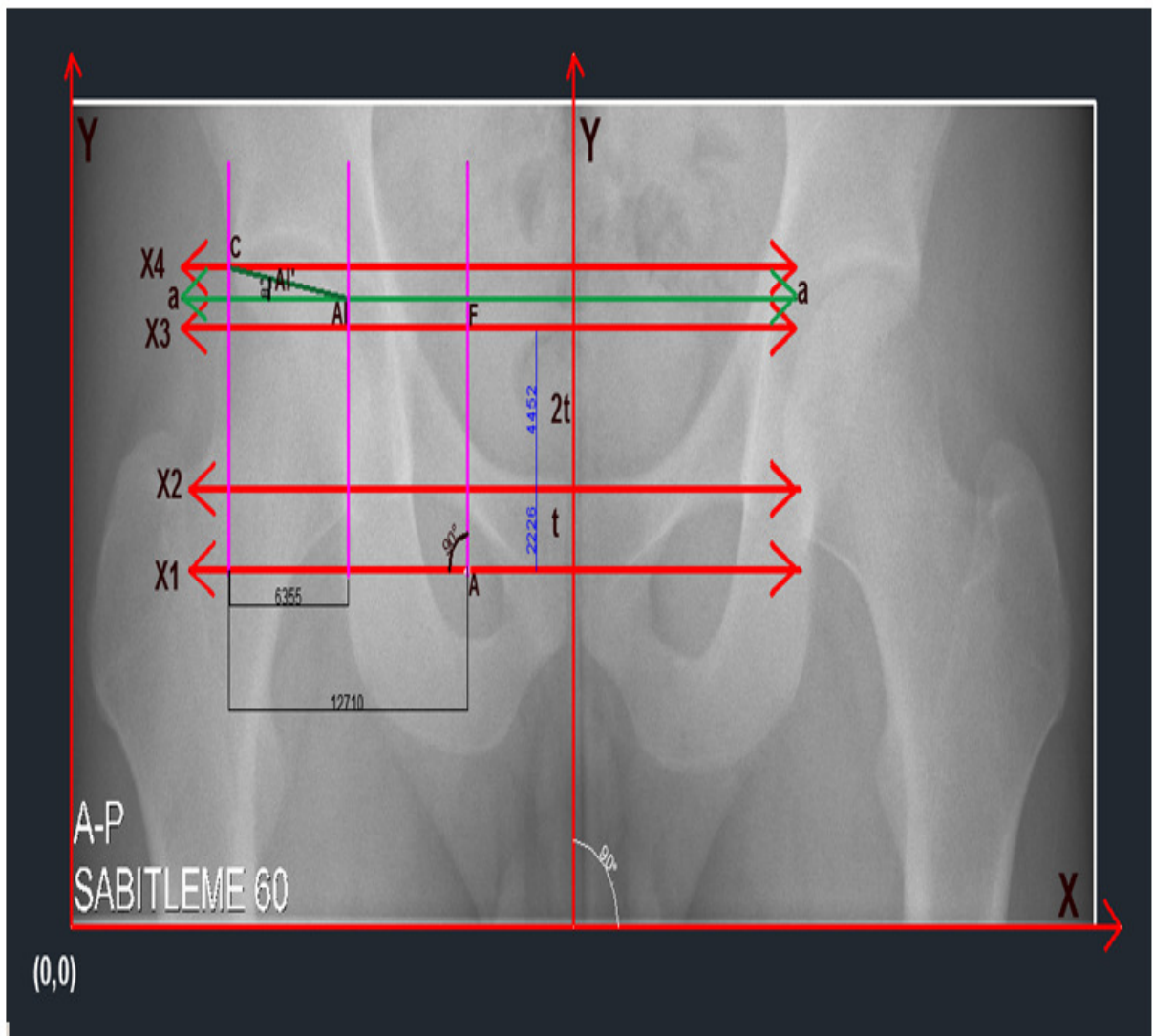
ŞEKİL TANIMA BAŞARISI

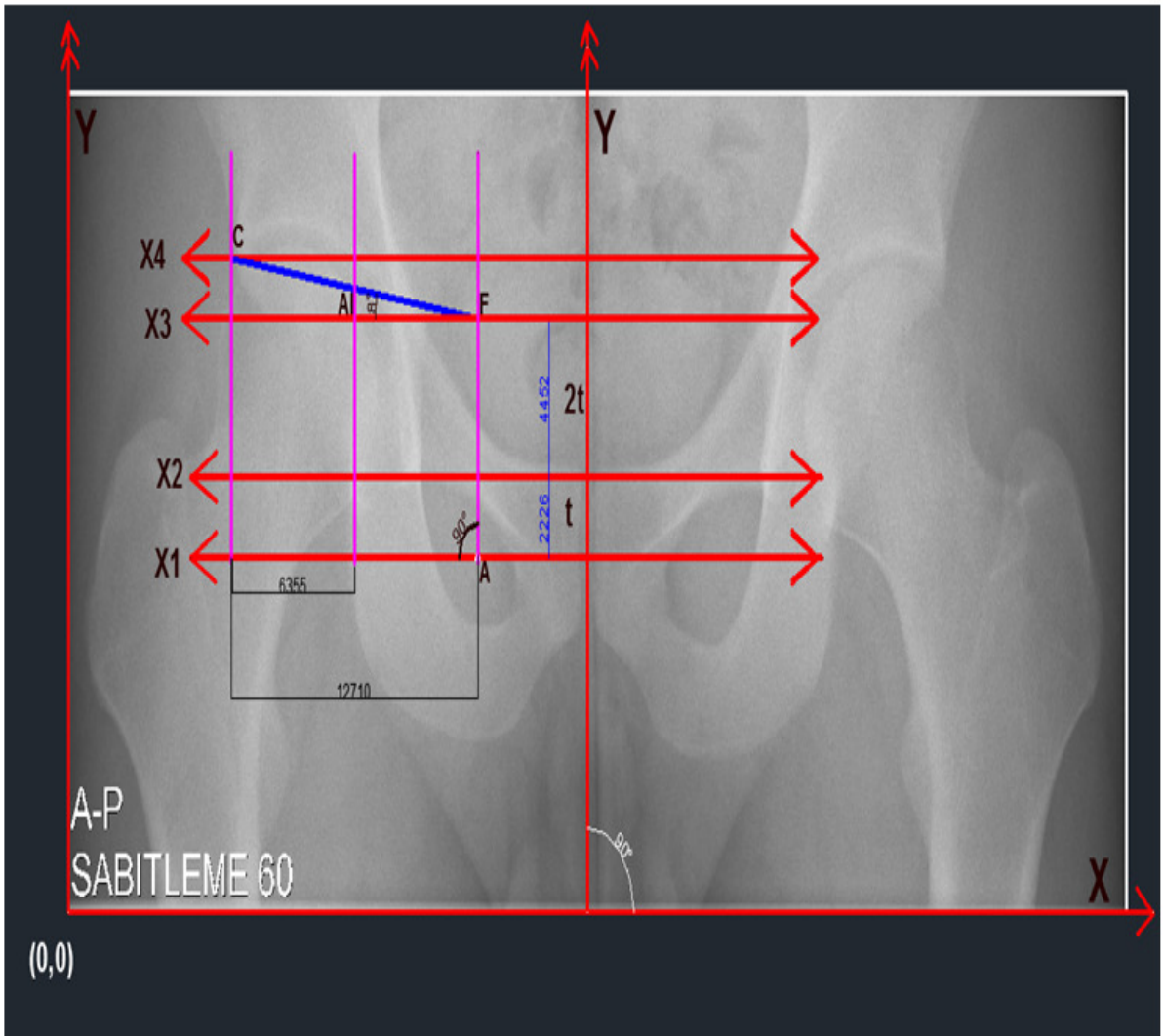
3

	Model özellik vektörleri/üretilen şekil	Görüntü parçası özellik vektörleri/üretilen şekil	Model ve görüntü parçasının özellik vektörleri/üretilen şekil arasındaki Öklid uzaklığı	Şekil tanıma zamanı-MBWS	Şekil tanıma zamanı-MODEL
M1: Fourier Şekil Tanımlayıcı			0.1	0.10	0.25
M2: LBP Şekil Tanımlayıcı			18.8	100.49	63.67
M3: HOG Şekil Tanımlayıcı	[0;0.067926095891166;0.013723143721192;0;0.013723143721192;0.02911183953357;0.926312201180446;0.368741663409188;0]	[0;0.039397442110296;0.130004926228776;0;0;0.988966045954620;0.059096163165444;0]	0 0.0285 0.1163 0 0.0137 0.0291 0.0627 0.3096 0 =ort()=0.1	2.31	0.38

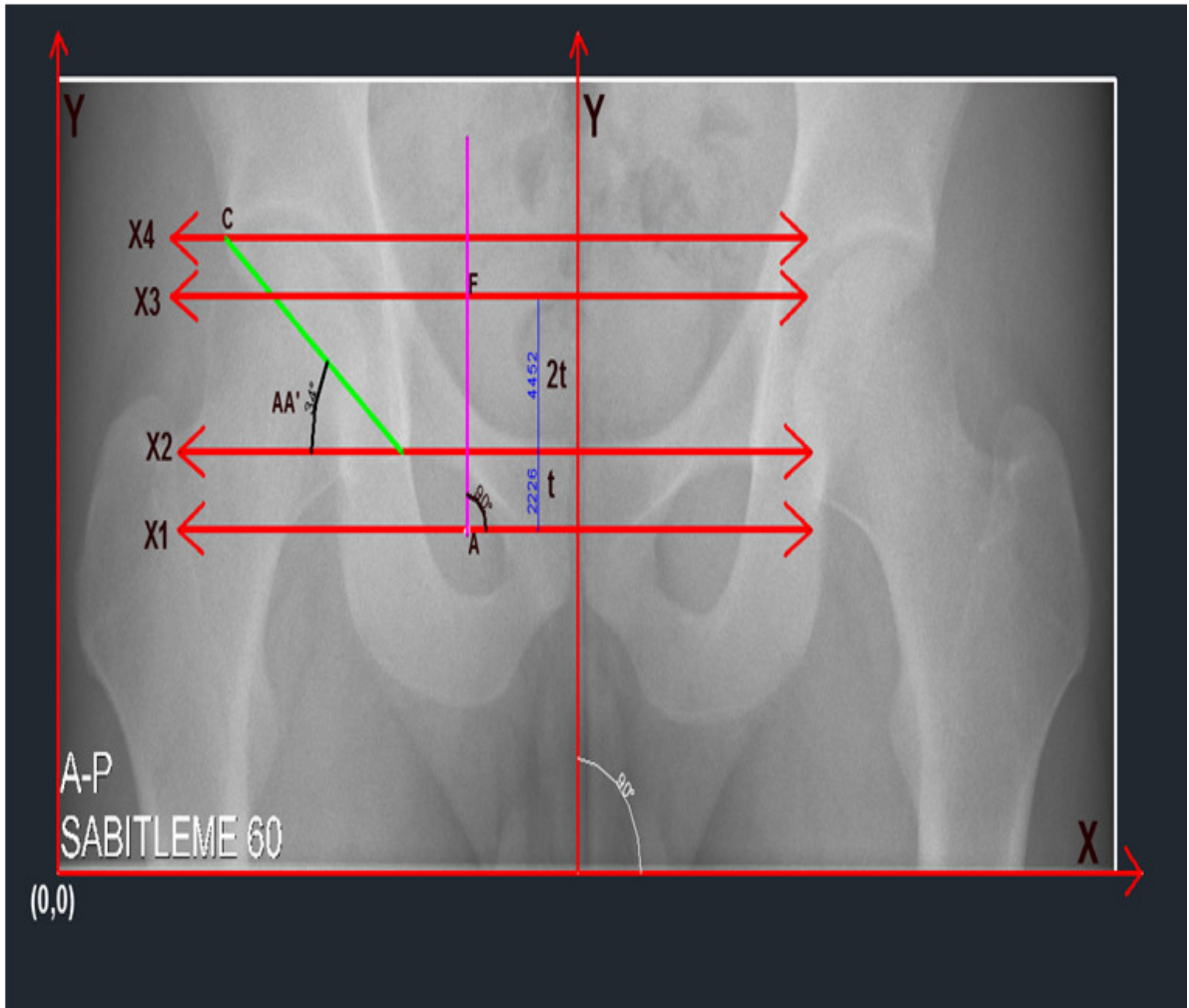
M4:HU moment Şekil Tanımlayıcı	[0.181416827177769;0.006789226865858;2.272941030908731e-04;2.787419080454784e-05;2.328164052969867e-09;2.196958137348713e-06;-2.238917959206008e-09]	[7.551434145353594e-04;1.666791528053053e-07;1.292262876691147e-11;1.979381196833088e-12;9.953256825333051e-24;6.961991735004727e-16;-1.008636749106649e-23]	[0.180661683763234;0.006789060186705;2.272940901682444e-04;2.787418882516664e-05;2.328164052969857e-09;2.196958136652514e-06;2.238917959205998e-09]=ort()=5,15E+10 =-0.515	0.52	0.51
M5:Zernike moment Şekil Tanımlayıcı	AOH=0.1833 PhiOH=18.89	AOH=0.1779 PhiOH=18.80	[0.005366529213952;0.09]	0.038	0.034

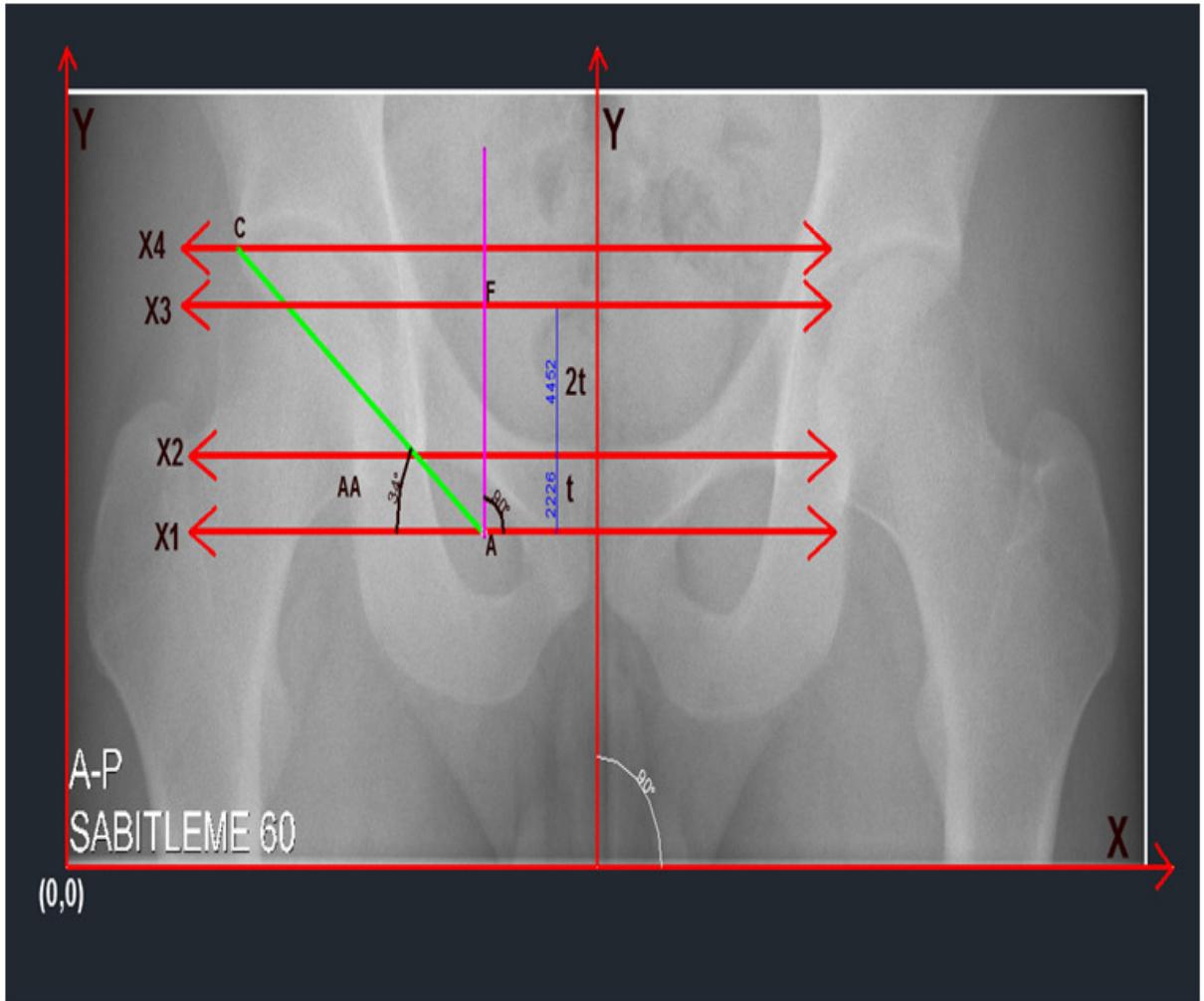
EK 3

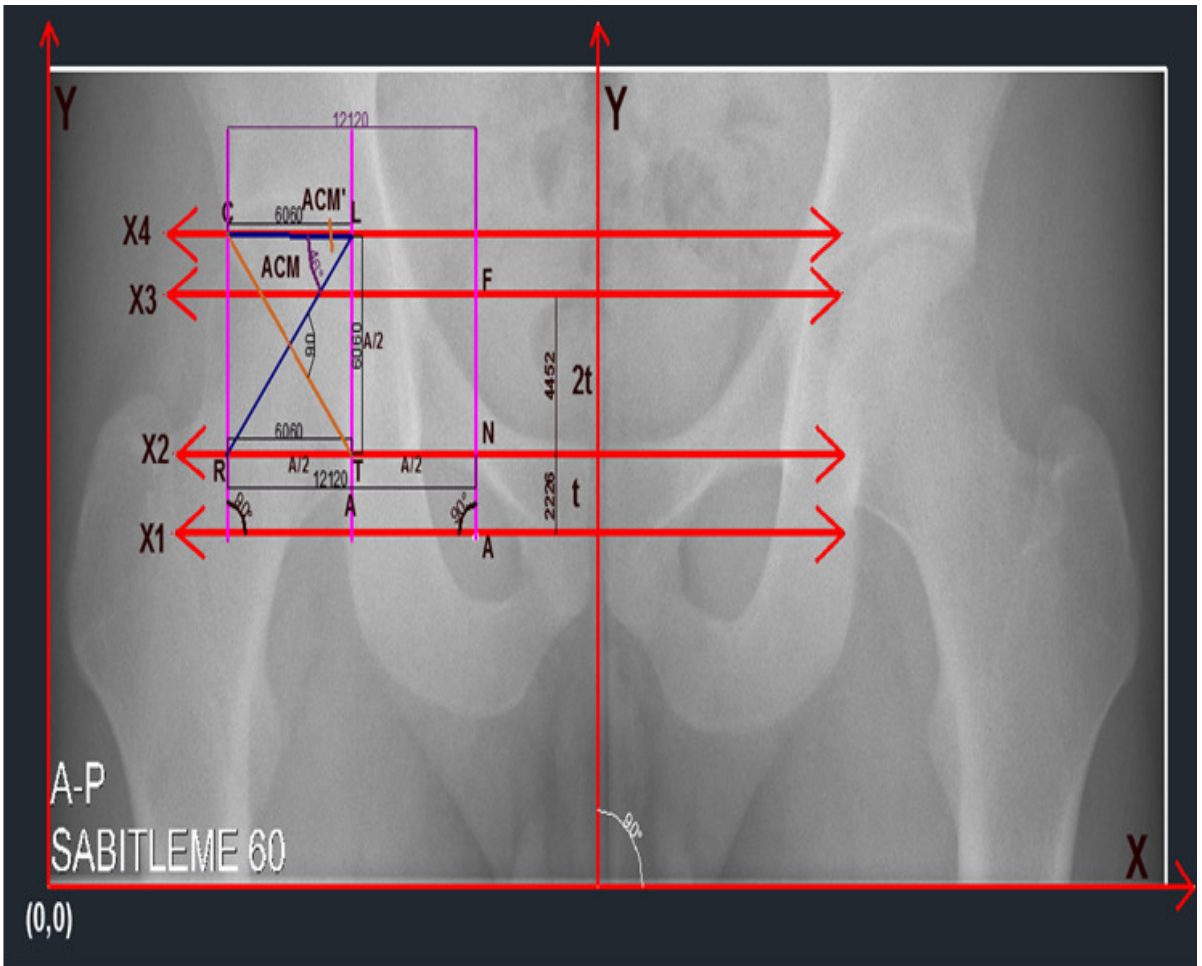


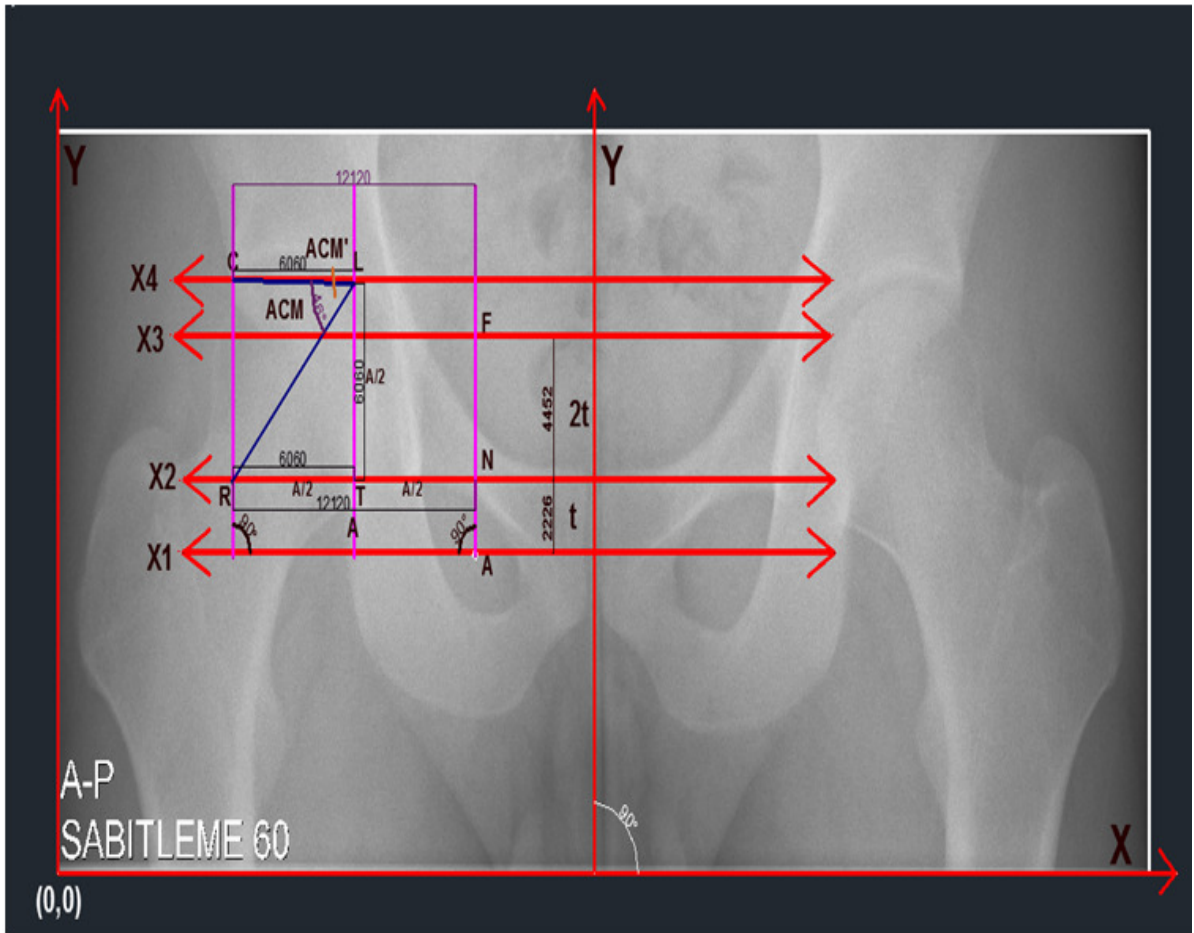




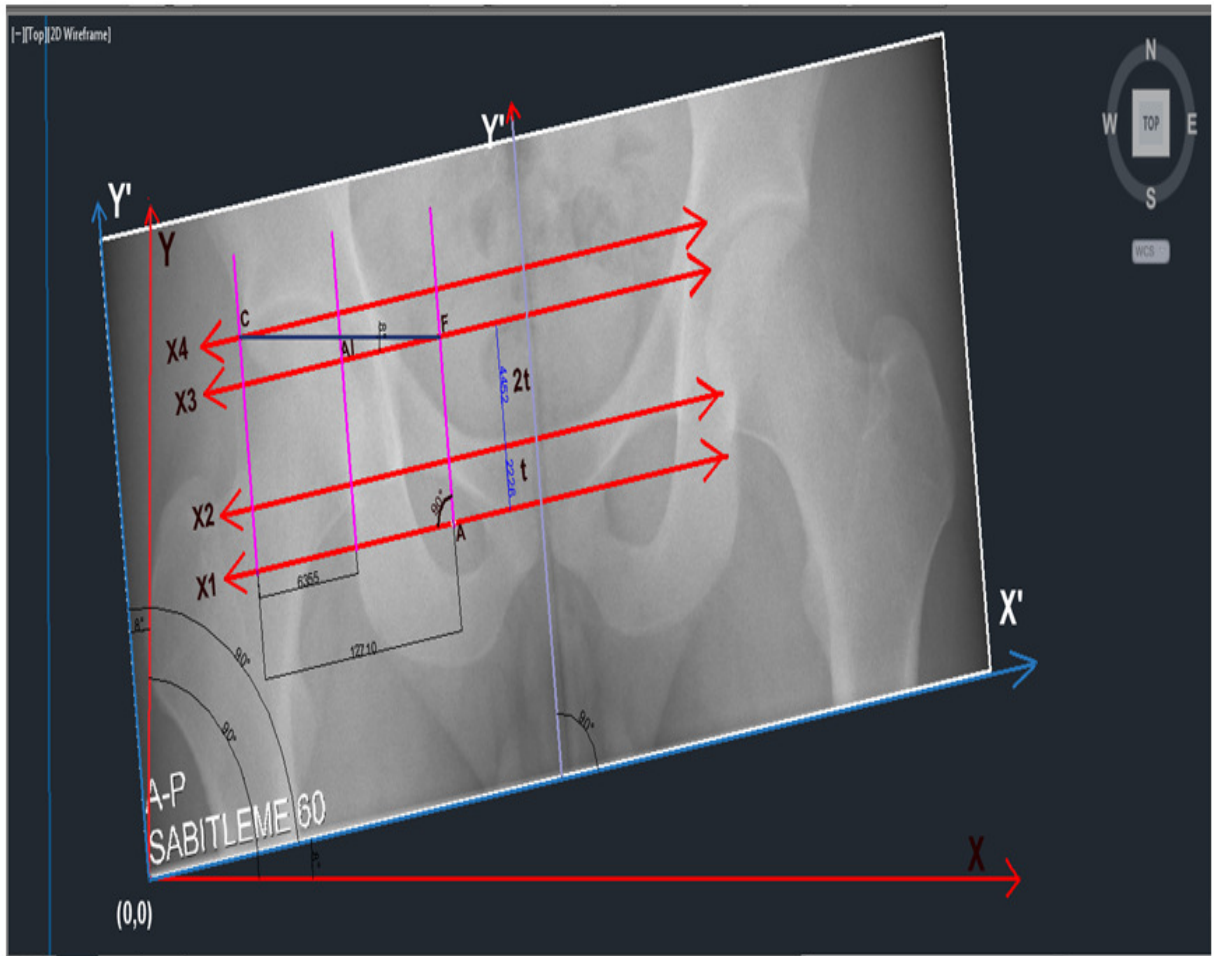


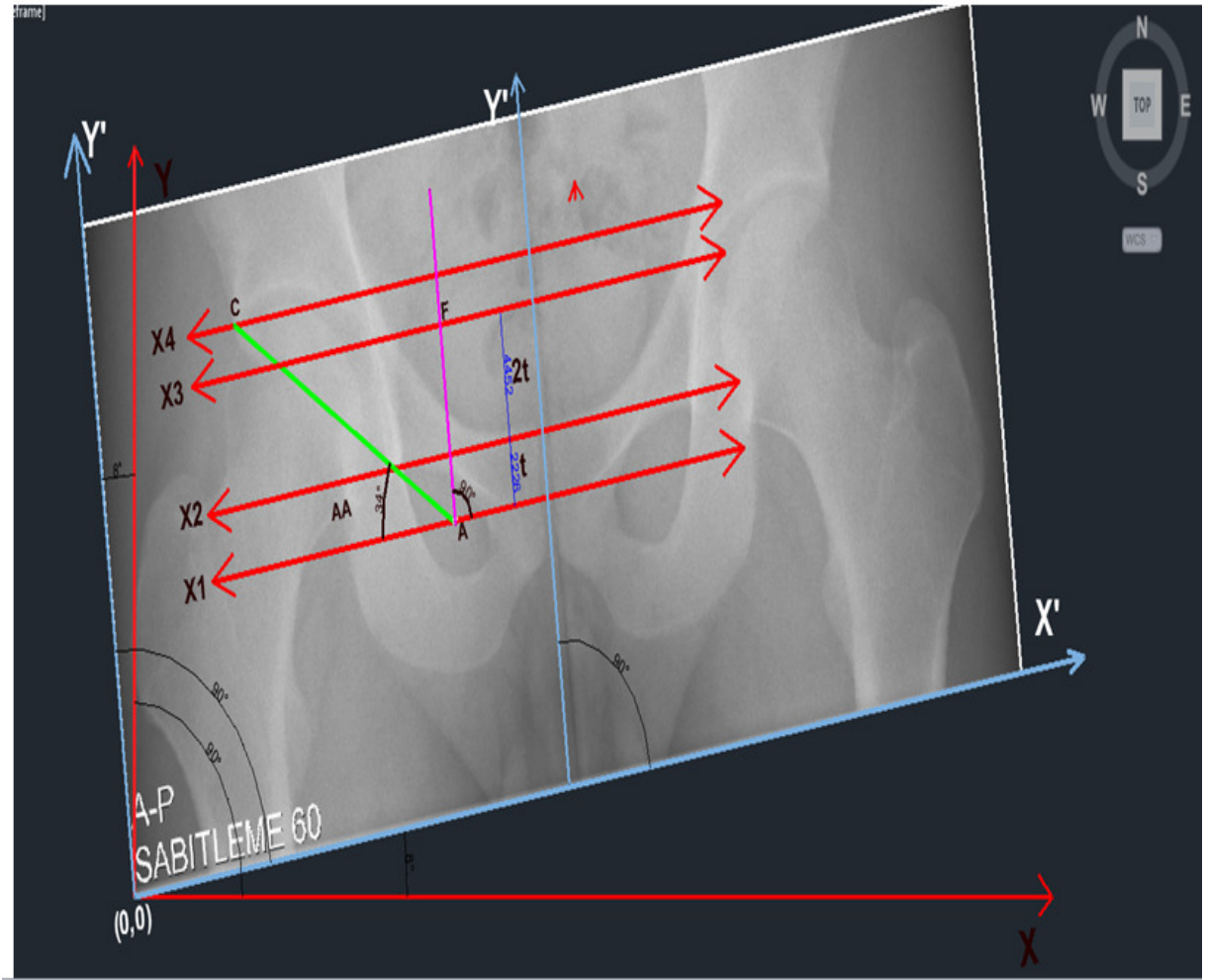


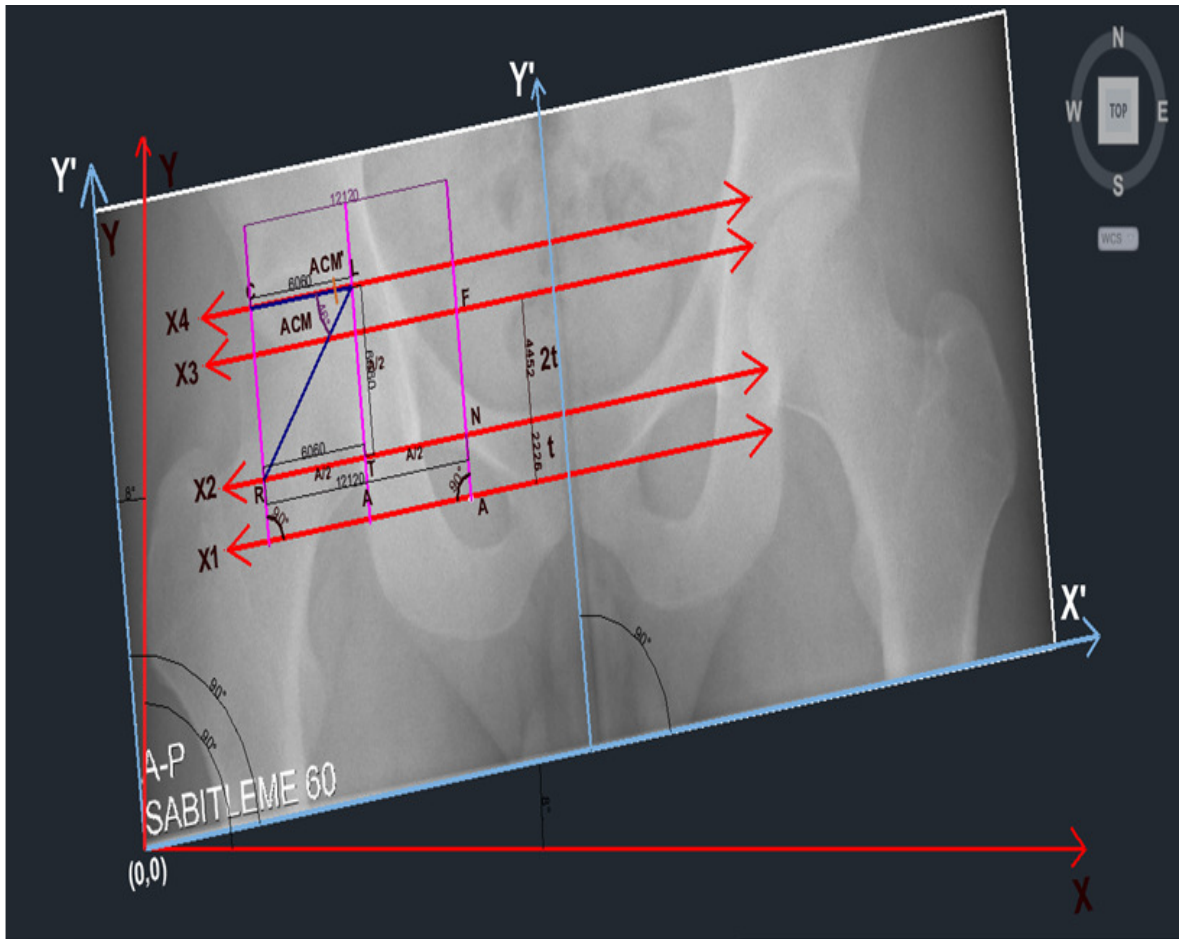




EK 4







## EK 5: OBTURATOR GÖZÜNÜN BULUNMASI İÇİN GELİŞTİRİLEN MODEL TABANLI BÖLÜTLEME ALGORİTMASI

### 1. Modeli başlangıç noktasından başlat.

1.1 Modeli sol kısım için 20 derece sola döndür.

1.2 Modelin başlangıç küçültme değerini 0 olarak başlat.

### 2. Modelin boyutundaki orijinal görüntüyü al ve kaydet. [aday görüntü parçası]

### 3. Mevcut konum için:

3.1 Modeli mevcut açı değeri ile kullan.

3.1.1 Modeli mevcut küçültme değeri ile kullan.

3.1.1.1 Aday görüntü parçasının işaretçi-tabanlı watershed bölütleme sonucunu çıkar. [lokal bölütleme]

3.1.1.2 Hem modelin hem de aday görüntü parçasının Zernike Moment'ini Genlik(AOH) ve Faz (PhiOH) değerleri cinsinden hesapla.

3.1.1.3 Model ve aday görüntü parçasının Genlik değerleri farkı [model AOH-görüntü parçası AOH] ve Faz değerlerinin farkını

[model PhiOH-görüntü parçası PhiOH] yani aralarındaki Öklid Uzaklığına bağlı değerleri ayrı ayrı hesapla ve en küçük Öklid uzaklık değerinden en büyük uzaklık değerine doğru tüm verinin sıralanmış halini bir metin dosyasına kaydet [result.txt].

3.1.2 Model belirlenen küçültme seviyesine (12) gelmedi ise modeli 1 birim küçült ve **Adım 3.1.1** 'e geri dön.

3.2 Model sol kısım için 80 dereceye ulaşmadı ise 5 derece daha sola döndür ve **Adım 3.1** 'e geri dön.

### 4. Her konum için:

4.1 Modeli sol kısım için 20 derece sola döndür.

4.2 Modeli başlangıç konumundaki orijinal boyutuna getir.



## 5. Mevcut konum için:

5.1 Modeli mevcut açığı ile kullan.

5.1.1 Modeli mevcut büyültme değeri ile kullan.

5.1.1.1 Aday görüntü parçasının **ışaretçi-tabanlı watershed bölütleme** sonucunu çıkar. [**lokal bölütleme**]

5.1.1.2 Hem modelin hem de aday görüntü parçasının **Zernike Moment**'ini Genlik(AOH) ve Faz (**PhiOH**) değerleri cinsinden hesapla.

5.1.1.3 Model ve aday görüntü parçasının Genlik değerleri farkı [model AOH-görüntü parçası AOH] ve Faz değerlerinin farkını

[model **PhiOH**-görüntü parçası **PhiOH**] yani aralarındaki Öklid Uzaklığına bağlı değerleri ayrı ayrı hesapla ve en küçük Öklid uzaklık değerinden en büyük uzaklık değerine doğru tüm verinin sıralanmış halini bir metin dosyasına kaydet [**result.txt**].

5.1.2 Model belirlenen büyültme seviyesine (12) gelmedi ise modeli 1 birim büyült ve **Adım 5.1.1** 'e geri dön.

5.2 Model sol kısım için 80 dereceye ulaşmadı ise 5 derece daha sola döndür ve **Adım 5.1** 'e geri dön.

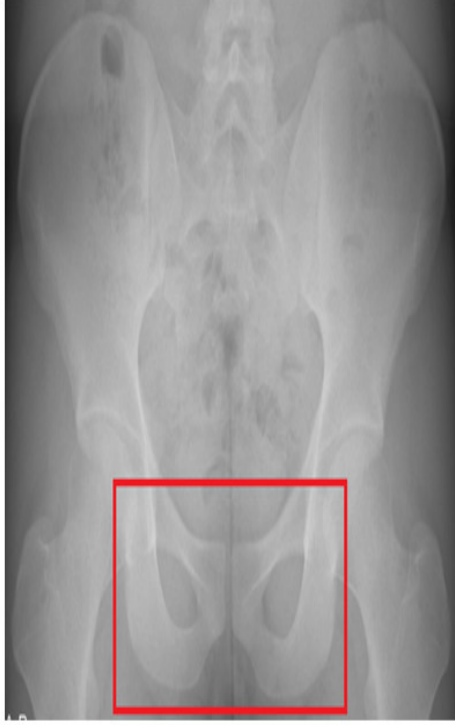6. Mevcut konumu güncelle ve **lokal pencereyi** (lokal filtre) kaydır ve **Adım 3** 'e dön.

7. Oluşturulan metin dosyası içinde tüm verinin içinden binde 9 unun içinde küçükten büyüğe doğru sıralanmış Genlik ve Faz farklarından en küçük değere sahip olan aday görüntü parçalarını seç (**accuracy\_rate**=binde 9).

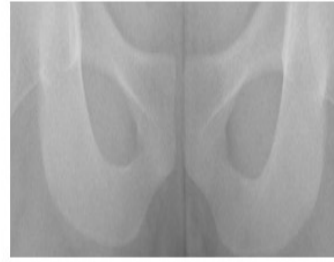8. Modele benzer aday görüntü parçalarından tüm verinin binde 9 unun içinde seçilen görüntü parçalarından modele en benzer olan görüntü parçasını seçebilmek için model ile sistem tarafından seçilen her aday parça arasında piksel tabanlı karşılaştırma yap.

9. Bulunan sonuç görüntü parçasının (**binary görüntü**) sınırlarını bul ve orijinal görüntü parçası (**gri seviye görüntü**) üzerine çizdir.

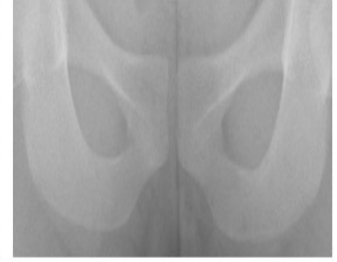EK 6



492940C

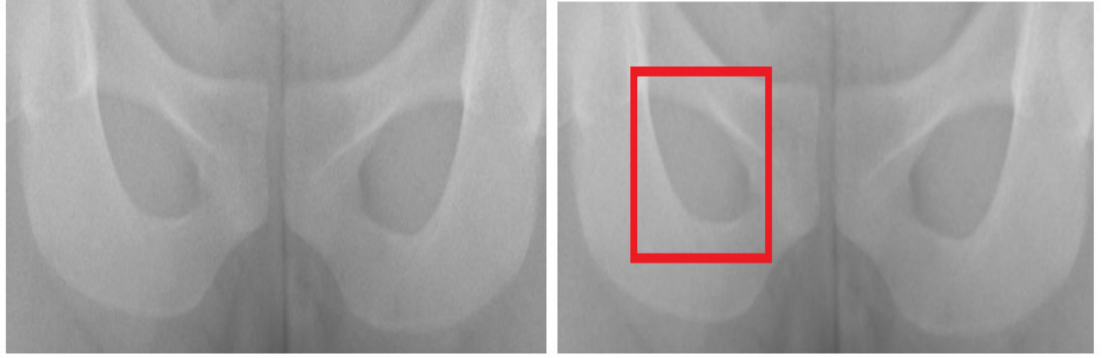


492940Ck.tif (492940C nin alttan kesilmiş 1/3 ü)

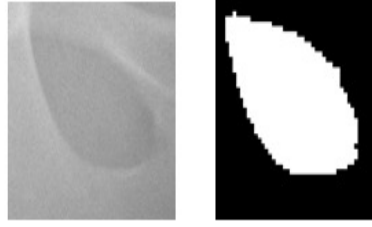


492940T: Ortalama filtre sonucu  
(492940Ck.tif)


MODEL GÖRÜNTÜ İÇİN UYGULAMA SONUCU (GÖZÜN BULUNDUĞU GÖRÜNTÜ PARÇASI İLE KARŞILAŞTIRILMASI)



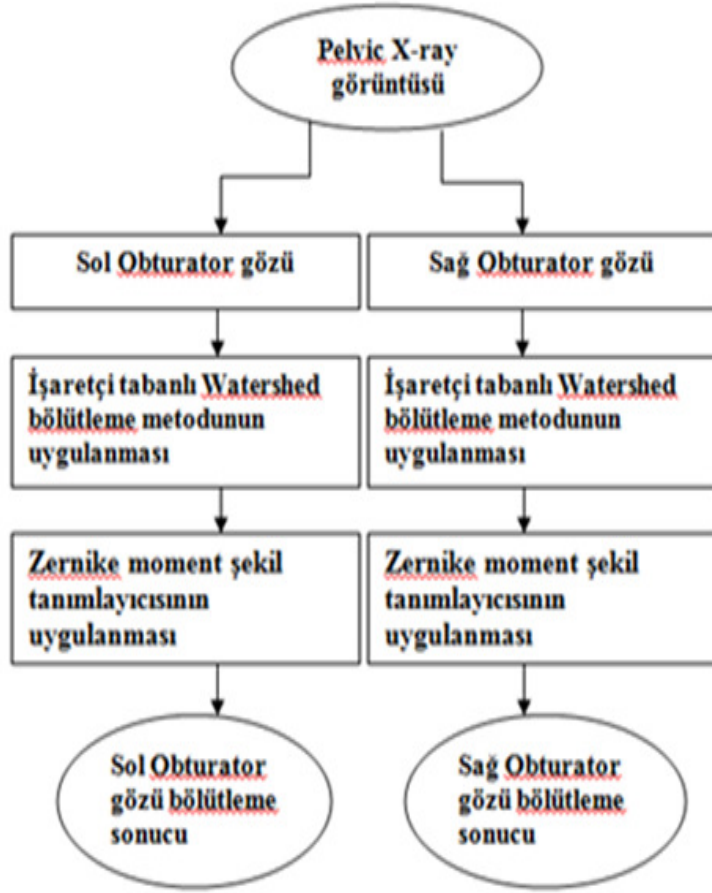492940T



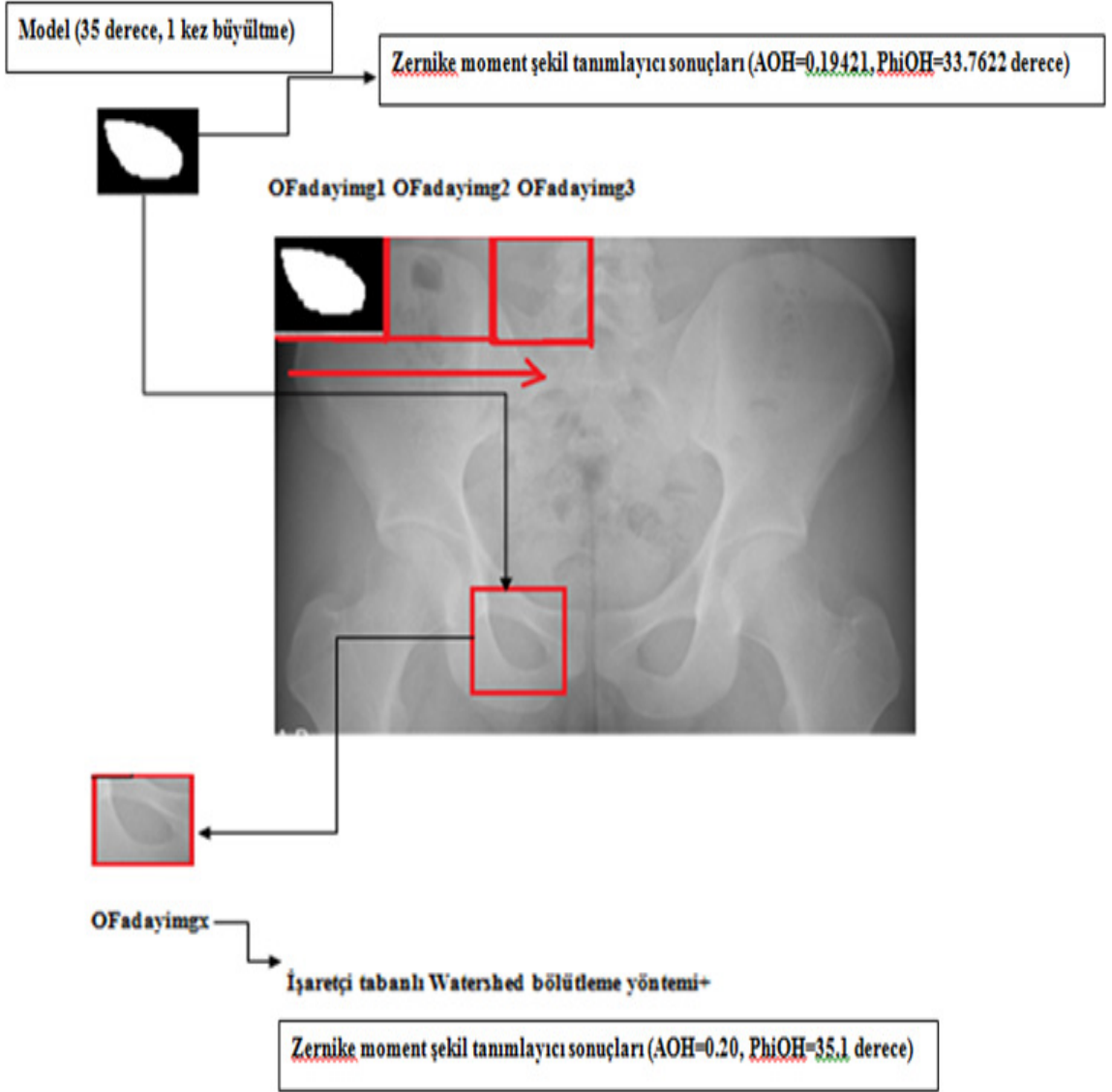
260\*260 görüntü parçası Marker-based Watershed Bölütleme Metodu sonucu













A = 0.19421  
 $\phi$  = 33.7622
























Şekil 21 Geliştirilen bölütleme metodu için akış diyagramı
























Adayimgx	Model img						
 <b>MBWS SONUCU</b>  A = 0.19421 $\phi$ = 33.7622	 A=0.20 $\phi$ ( PHASE) = 0 derece						
	Model Büyültme/Küçültme Durumu						
20 derece							
0 kez büyültme /küçültme	1 kez büyültme	2 kez büyültme	3 kez büyültme	1 kez küçültme	2 kez küçültme	3 kez küçültme	
 A=0.20 $\phi$ = 20 derece	 A=0.20 $\phi$ = 20 derece	 A=0.18 $\phi$ =20 derece	 A=0.20 $\phi$ = 20 derece	 A=0.20 $\phi$ = 20 derece	 A=0.21 $\phi$ = 20 derece	 A=0.21 $\phi$ = 20 derece	

<b>25 derece</b>						
0 kez büyültme /küçültme	1 kez büyültme	2 kez büyültme	3 kez büyültme	1 kez küçültme	2 kez küçültme	3 kez küçültme
						
A=0.20 $\phi = 25$ derece	A=0.20 $\phi = 25$ derece	A=0.18 $\phi = 25$ derece	A=0.20 $\phi = 25$ derece	A=0.20 $\phi = 25$ derece	A=0.21 $\phi = 25$ derece	A=0.21 $\phi = 25$ derece
<b>30 derece</b>						
0 kez büyültme /küçültme	1 kez büyültme	2 kez büyültme	3 kez büyültme	1 kez küçültme	2 kez küçültme	3 kez küçültme
						
A=0.20 $\phi = 30$ derece	A=0.20 $\phi = 30$ derece	A=0.18 $\phi = 30$ derece	A=0.20 $\phi = 30$ derece	A=0.20 $\phi = 30$ derece	A=0.21 $\phi = 30$ derece	A=0.21 $\phi = 30$ derece
<b>35 derece</b>						
0 kez büyültme /küçültme	1 kez büyültme	2 kez büyültme	3 kez büyültme	1 kez küçültme	2 kez küçültme	3 kez küçültme
						
A=0.20 $\phi = 35$ derece	A=0.20 $\phi = 35.1$ derece	A=0.18 $\phi = 35.2$ derece	A=0.20 $\phi = 35.3$ derece	A=0.20 $\phi = 35.5$ derece	A=0.21 $\phi = 35.6$ derece	A=0.21 $\phi = 35.8$ derece

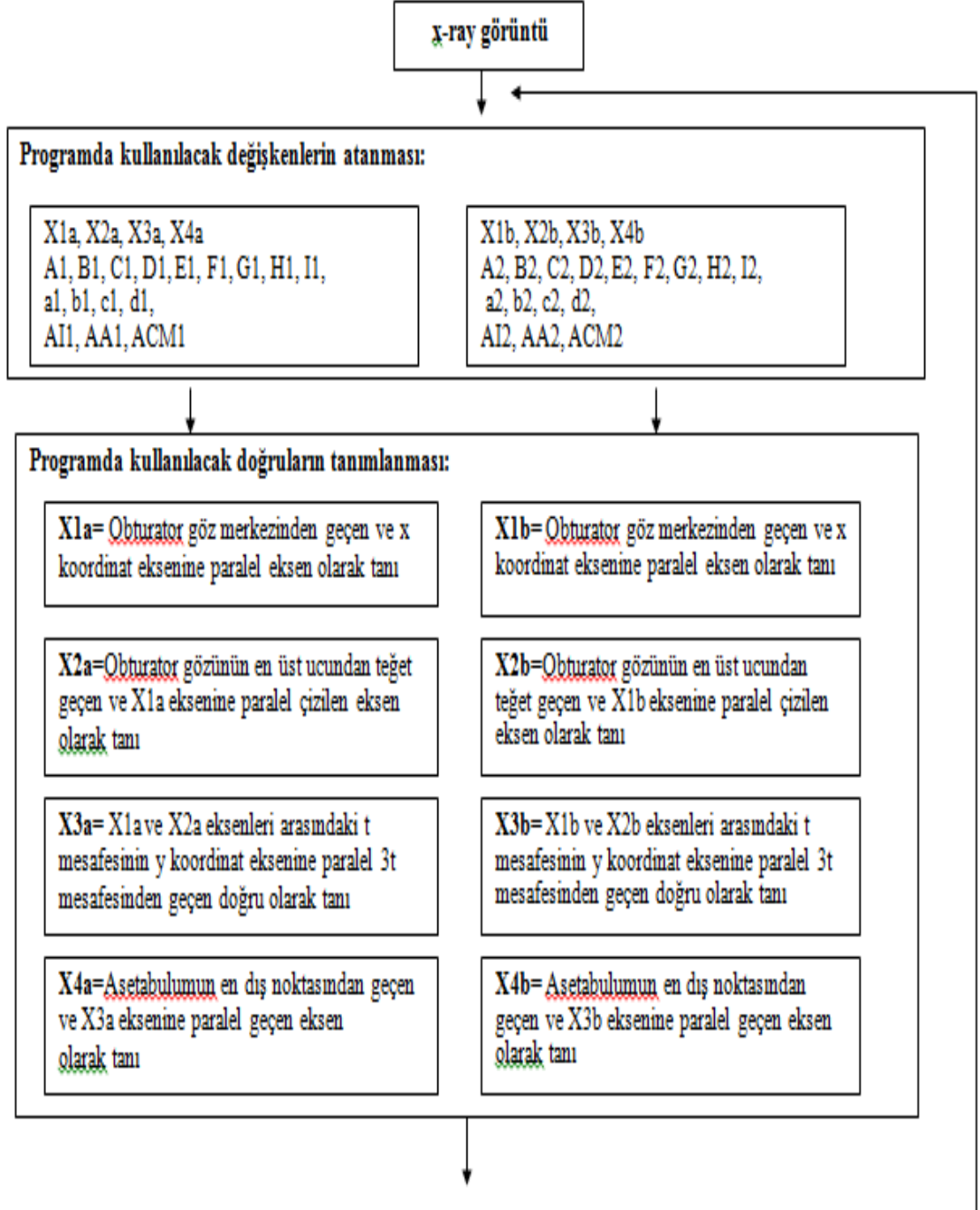
	40 derece						
	0 kez büyültme /küçültme	1 kez büyültme	2 kez büyültme	3 kez büyültme	1 kez küçültme	2 kez küçültme	3 kez küçültme
							
	A=0.20 $\phi = 40$ derece	A=0.20 $\phi = 40$ derece	A=0.18 $\phi = 40$ derece	A=0.20 $\phi = 40$ derece	A=0.20 $\phi = 40$ derece	A=0.21 $\phi = 40$ derece	A=0.21 $\phi = 40$ derece
	45 derece						
	0 kez büyültme /küçültme	1 kez büyültme	2 kez büyültme	3 kez büyültme	1 kez küçültme	2 kez küçültme	3 kez küçültme
							
	A=0.20 $\phi = 45$ derece	A=0.20 $\phi = 45$ derece	A=0.18 $\phi = 45$ derece	A=0.20 $\phi = 45$ derece	A=0.20 $\phi = 45$ derece	A=0.21 $\phi = 45$ derece	A=0.21 $\phi = 45$ derece
	50 derece						
	0 kez büyültme /küçültme	1 kez büyültme	2 kez büyültme	3 kez büyültme	1 kez küçültme	2 kez küçültme	3 kez küçültme
							
	A=0.20 $\phi = 50$ derece	A=0.20 $\phi = 50$ derece	A=0.18 $\phi = 50$ derece	A=0.20 $\phi = 50$ derece	A=0.20 $\phi = 50$ derece	A=0.21 $\phi = 50$ derece	A=0.21 $\phi = 50$ derece

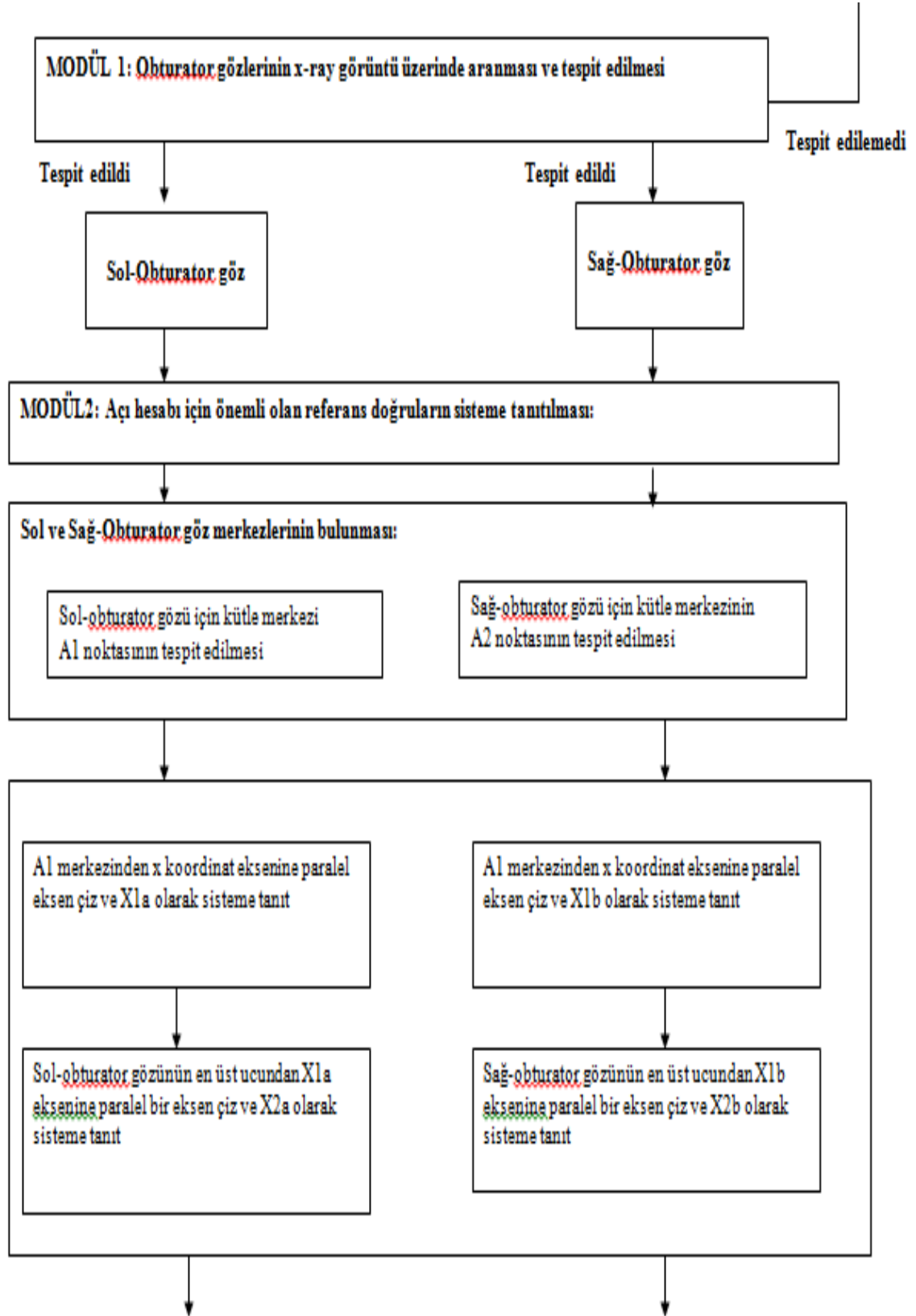


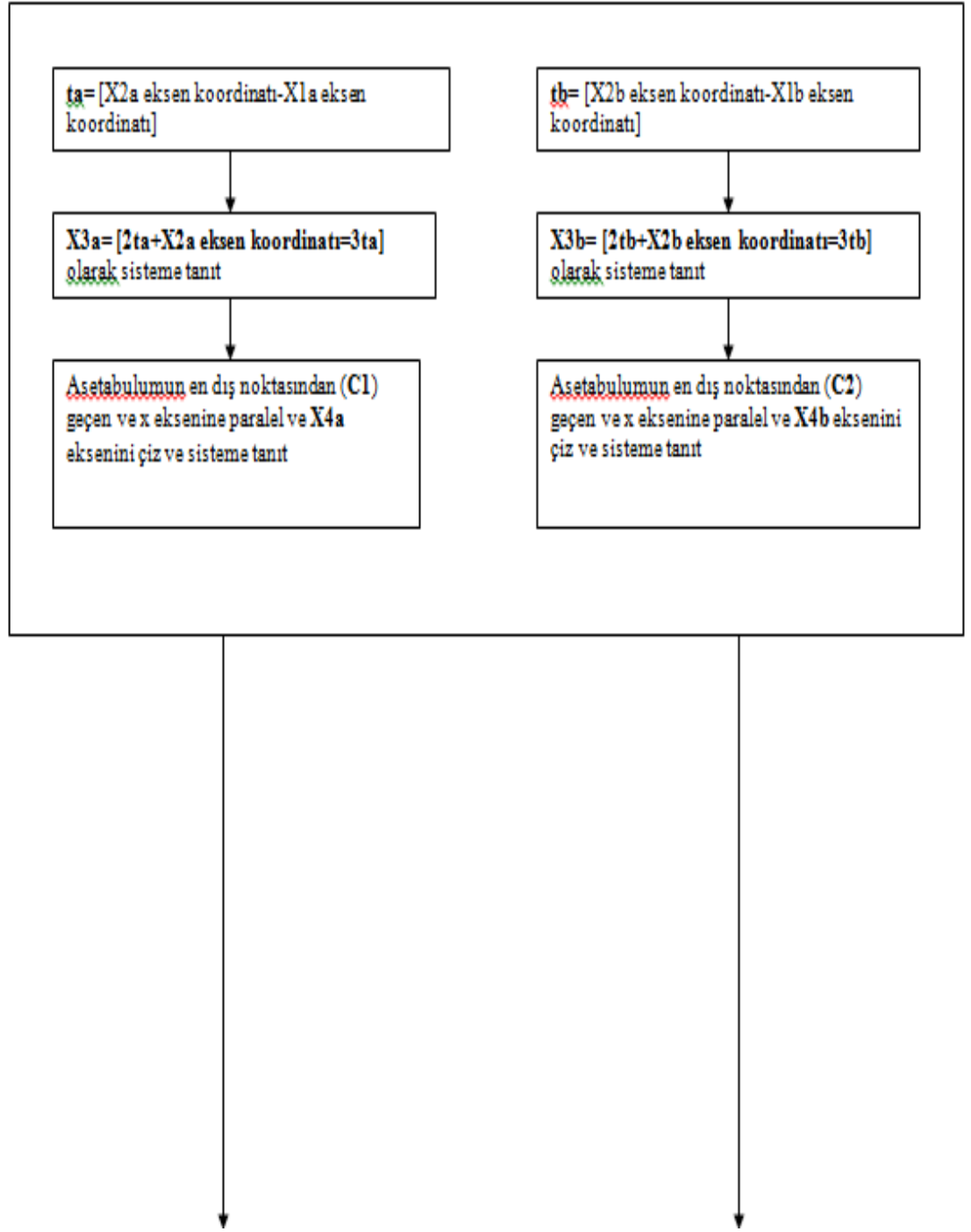
	55 derece						
	0 kez büyültme /küçültme	1 kez büyültme	2 kez büyültme	3 kez büyültme	1 kez küçültme	2 kez küçültme	3 kez küçültme
							
	A=0.20 $\phi = 55$ derece	A=0.20 $\phi = 55$ derece	A=0.18 $\phi = 55$ derece	A=0.20 $\phi = 55$ derece	A=0.20 $\phi = 55$ derece	A=0.21 $\phi = 55$ derece	A=0.21 $\phi = 55$ derece
	60 derece						
	0 kez büyültme /küçültme	1 kez büyültme	2 kez büyültme	3 kez büyültme	1 kez küçültme	2 kez küçültme	3 kez küçültme
							
	A=0.20 $\phi = 60$ derece	A=0.20 $\phi = 60$ derece	A=0.18 $\phi = 60$ derece	A=0.20 $\phi = 60$ derece	A=0.20 $\phi = 60$ derece	A=0.21 $\phi = 60$ derece	A=0.21 $\phi = 60$ derece
	65 derece						
	0 kez büyültme /küçültme	1 kez büyültme	2 kez büyültme	3 kez büyültme	1 kez küçültme	2 kez küçültme	3 kez küçültme
							
	A=0.20 $\phi = 65$ derece	A=0.20 $\phi = 65$ derece	A=0.18 $\phi = 65$ derece	A=0.20 $\phi = 65$ derece	A=0.20 $\phi = 65$ derece	A=0.21 $\phi = 65$ derece	A=0.21 $\phi = 65$ derece

	70 derece						
	0 kez büyütme /küçültme	1 kez büyütme	2 kez büyütme	3 kez büyütme	1 kez küçültme	2 kez küçültme	3 kez küçültme
	A=0.20 $\phi = 70$ derece	A=0.20 $\phi = 70$ derece	A=0.18 $\phi = 70$ derece	A=0.20 $\phi = 70$ derece	A=0.20 $\phi = 70$ derece	A=0.21 $\phi = 70$ derece	A=0.21 $\phi = 70$ derece
	75 derece						
	0 kez büyütme /küçültme	1 kez büyütme	2 kez büyütme	3 kez büyütme	1 kez küçültme	2 kez küçültme	3 kez küçültme
	A=0.20 $\phi = 75$ derece	A=0.20 $\phi = 75$ derece	A=0.18 $\phi = 75$ derece	A=0.20 $\phi = 75$ derece	A=0.20 $\phi = 75$ derece	A=0.21 $\phi = 75$ derece	A=0.21 $\phi = 75$ derece
	80 derece						
	0 kez büyütme /küçültme	1 kez büyütme	2 kez büyütme	3 kez büyütme	1 kez küçültme	2 kez küçültme	3 kez küçültme
	A=0.20 $\phi = 80$ derece	A=0.20 $\phi = 80$ derece	A=0.18 $\phi = 80$ derece	A=0.20 $\phi = 80$ derece	A=0.20 $\phi = 80$ derece	A=0.21 $\phi = 80$ derece	A=0.21 $\phi = 80$ derece

## EK 7: OTOMATİK AÇI HESABI







### Açı Hesaplamaları:

$AI1$  = X eksenine paralel ve asetabulumun en dış köşe noktasından (C1 noktası) geçen doğrunun X3a doğrusu ile yapmış olduğu açıyı hesaplat ve  $AI1$  açısı olarak sisteme tanıt

$AI2$  = X eksenine paralel ve asetabulumun en dış köşe noktasından (C2 noktası) geçen doğrunun X3b doğrusu ile yapmış olduğu açıyı hesaplat ve  $AI$  açısı olarak sisteme tanıt

$AA1$  = X eksenine paralel ve obturator gözünün merkez noktasından geçen X1a doğrusu ile asetabulumun en dış köşe noktasından (C1 noktası) geçen doğrunun X1a doğrusu ile yapmış olduğu açıyı hesaplat ve  $AA1$  açısı olarak sisteme tanıt

$AA2$  =  $AA1$  = X eksenine paralel ve obturator gözünün merkez noktasından geçen X1b doğrusu ile asetabulumun en dış köşe noktasından (C2 noktası) geçen doğrunun X1b doğrusu ile yapmış olduğu açıyı hesaplat ve  $AA2$  açısı olarak sisteme tanıt

$ACM1$  = Asetabulumun en dış köşe noktası (C1 noktası) ile obturator gözünün merkezinden geçen doğru ile X1a doğrusunu 90 derece açı ile kesen doğrunun arasında bulunan açıyı hesaplat ve  $ACM1$  açısı olarak sisteme tanıt

$ACM2$  = Asetabulumun en dış köşe noktası (C2 noktası) ile obturator gözünün merkezinden geçen doğru ile X1b doğrusunu 90 derece açı ile kesen doğrunun arasında bulunan açıyı hesaplat ve  $ACM2$  açısı olarak sisteme tanıt

Programı bitir

## EK 8

### **DOKTORA TEZİ KAPSAMINDA YAYINLANMIŞ ÇALIŞMALAR**

#### **1. (SCI Yayın)**

Seda Sahin, Emin Akata., Orçun Sahin, Cengiz Tuncay., Hüseyin Özkan, A novel computer-based method for measuring the acetabular angle on hip radiographs, Acta Orthop Traumatol Turc (2017), <http://dx.doi.org/10.1016/j.aott.2016.09.002>.

#### **2. Springer’da basılan uluslararası konferans bildirisi**

SAHİN S., AKATA E., EROĞUL O., TUNCAY C., SAHİN O., SANAL H.T. (2017) Computer-assisted diagnosis of osteoarthritis on hip radiographs. In: Badnjevic A. (eds) CMBEBIH 2017. IFMBE Proceedings, vol 62. Springer, Singapore.

#### **3. Abstract SCI indeksli dergide (Journal of Biotechnology) yayınlanan uluslararası konferans bildirisi**

**3.1** Sahin S., Akata E., Eroğul O., Tuncay C., Özkan H., “Evaluation of total hip arthroplasty with automated inclination angle measurement”, **Journal of Biotechnology (SCI)**, Volume 231, Supplement, 10 August 2016, Pages S35, **Abstracts of European Biotechnology Conference held in Latvia during 05–07 May 2016.**

**3.2** Sahin S, Akata E., Eroğul O., Sanal H.T., Yıldız C., Tuncay C., “Computer-based Method for Measuring the Anteversion of the Acetabular Component on Pelvic Radiographs”, **Journal of Biotechnology (SCI)**, Volume 256, Supplement, 30 August 2017, Pages S30, **Abstracts of European Biotechnology Conference held in Croatia during 25–27 May 2017.**

#### 4. Uluslararası konferanslar

- 4.1 Sahin S., Akata E., “Image Analysis for Obturator Foramen Based on Marker-Controlled Watershed Segmentation and Zernike Moments”, **17th International Conference of Pattern Recognition and Image Processing (ICPRIP 2015)**, October 26-27, 2015, İstanbul.
- 4.2 Sahin S., Akata E., Eroğul O., Tuncay C., Özkan H., “Evaluation of total hip arthroplasty with automated inclination angle measurement”, **European Biotechnology Congress 2016**, May 5-7, 2016, Riga, Latvia.
- 4.3 Sahin S., Akata E., Eroğul O., Tuncay C., Sahin O., Sanal H. T., “Computer-assisted diagnosis of osteoarthritis on hip radiographs”, **International Conference on Medical and Biological Engineering (CMBEBIH 2017)**, March 16-18, 2017, Sarajevo, Bosnia and Herzegovina.
- 4.4 Seda Sahin, Emin Akata, \*Osman Erogul, Hatice Tuba Sanal, Cemil Yıldız, Cengiz Tuncay, “Computer-based Method for Measuring the Anteversion of the Acetabular Component on Pelvic Radiographs”, **European Biotechnology Congress 2017**, May 25-27, 2017, Dubrovnik, Croatia.

#### DOKTORA TEZİ KAPSAMINDA GÖNDERİLMEK ÜZERE HAZIRLANAN ÇALIŞMALAR

##### 1. (SCI Yayın)

- 1.1 Seda Sahin, Emin Akata, Hatice Tuba Sanal, Cengiz Tuncay, “Radiographic Diagnosis of Developmental Dysplasia of Hip for Children with Computer-aided angle measurement system”.
- 1.2 Seda Sahin, Emin Akata, Osman Eroğul, Cengiz Tuncay, Hüseyin Özkan, Hatice Tuba Sanal, “A new Automated Femoral Part Orientation Measurement System after Total Hip Arthroplasty (THA)”
- Gönderilmek istenen dergi: “Journal of Biotechnology”** (SCI, impact factor: 3.1)
- 1.3 Sahin S., Akata E., Sahin O., Tuncay C., Özkan H., Sanal H. T., “Fully Automated Angle Measurement Method for Pelvic Bone Disease Diagnosis on Pelvic X-ray Images”.
- Gönderilmek istenen dergi: “Medical Image Analysis”** (SCI, impact factor: 4.95)



## EK 9: Çalışma Takvimi

	EYLÜL	EKİM	KASIM	ARALIK	OCAK	ŞUBAT	MART	NISAN	MAYIS	HAZİRAN	TEMMUZ	AĞUSTOS	EYLÜL	EKİM	KASIM	ARALIK	OCAK	ŞUBAT
Pelvis yapısı ve Pelvis açılarının tıbbi açıdan araştırılması ve uzmanlarla görüşülmesi																		
Literatür Taraması ve Sınıflandırması																		
Etik kurul onayıyla alınan görüntülerin temin edilmesi ve görüntü sayısının artırılması																		
Pelvik kemik hastalıklarının tanı ve tedavisi için tamamen otomatik olarak çalışan yeni bir açılı ölçüm metodunun geliştirilmesi																		
Alınan görüntüler üzerinde görüntü iyileştirme tekniklerinin uygulanması																		
Alınan görüntüler üzerinde görüntü bölütleme tekniklerinin uygulanması																		
Pelvik kemik hastalıklarının yeni geliştirilen otomatik metod ile tanı ve tedavi sürecinde uygulanması																		
Uygulama sonuçlarının çıkarılması ve normal tıbbi değerlerle karşılaştırılarak uzmanlar tarafından sonuçların yorumlanması																		
İstatistiksel analizlerin yapılması																		
Tez yazımı																		