



1993

**BAŞKENT ÜNİVERSİTESİ**  
**TIP FAKÜLTESİ**

**Ortopedi ve Travmatoloji Anabilim Dalı**

**SIÇANLARDA DONMUŞ OMUZ MODELİNDE,  
İNTRAARTİKÜLER VE ORAL KORTİKOSTEROİD TEDAVİSİNİN  
KARŞILAŞTIRILMASI**

**UZMANLIK TEZİ**

**Dr. Vahid Erdal Battal**

**Adana, 2017**





1993

**BAŞKENT ÜNİVERSİTESİ**  
**TIP FAKÜLTESİ**

**Ortopedi ve Travmatoloji Anabilim Dalı**

**SIÇANLARDA DONMUŞ OMUZ MODELİNDE,  
İNTRAARTİKÜLER VE ORAL KORTİKOSTEROİD TEDAVİSİNİN  
KARŞILAŞTIRILMASI**

**UZMANLIK TEZİ**

**Dr. Vahid Erdal Battal**

**Tez Danışmanı: Doç. Dr. Bekir Murat Çınar**

**Adana, 2017**

## TEŞEKKÜR

Tez çalışmamda bana desteklerini esirgemeyen bölüm başkanımız sayın Prof. Dr. İsmail Cengiz Tuncay'a, sabrıyla örnek aldığım tez danışmanım Doç. Dr. Bekir Murat Çınar'a, karakteri ile bana yol gösteren kıymetli hocam Prof. Dr. Murat Ali Hersekli'ye, rol model olarak benimsediğim hocam Prof. Dr. Gürkan Özkoç'a, arkadaşılığını esirgemeyen hocam Prof. Dr. Metin Özalay'a, asistanlığım boyunca bana öğrettikleri ile katkı sağlayan fakat erken ayrılan hocalarım Prof. Dr. Sercan Akpınar, Prof. Dr. Mustafa Uysal, Doç. Dr. Alihan Derincek ve ağabeyim Dr. Necip Cesur'a, hem arkadaşlık hem ağabeylik yapan Dr. Çağrı Avcı, Dr. Ümit Özgür Güler ve Dr. Salih Beyaz'a, servisteki işlerde yardımlarını eksik etmeyen sorumlu hemşiremiz Aytül Nazlı Avsuz ve diğer hemşire arkadaşlara, ameliyathanede güzel günler geçirdiğimiz İlhan Sağlar ve diğer ameliyathane personeline, tıp fakültesinde Ortopedi ve Travmatoloji sevgisini aşılayarak seçmeme neden olan Çukurova Üniversitesi'ndeki hocalarıma, bu günlere gelmemde en büyük katkıyı sağlayan annem Dr. Hilal Battal'a ve babam Dr. Aydın Battal'a, kıymetli eşim Halime'ye ve canım kızım Feyza'ya çok teşekkür ederim.

## ÖZET

Bu deneysel çalışmada donmuş omuz hastalığında oral ve intraartiküler kortikosteroid tedavilerinin iyileşmeye sağlayacağı katkının klinik ve histopatolojik düzeyde kıyaslanması amaçlanmıştır.

Çalışmaya dahil edilen 80 adet erişkin *Sprague-Dawley* sıçan 5 eşit gruba ayrıldı. Sham grubu dışında kalan diğer hayvanların omuzlarında sütür ile internal tespit yöntemi ile 8 hafta boyunca immobilizasyon sağlanarak donmuş omuz hastalık modeli oluşturuldu. Sekizinci hafta sham ve kontrol grupları sakrifiye edilerek hasta ve sağlıklı omuz verileri elde edildi. Yine sekizinci hafta oral tedavi grubuna 50 mg/kg metilprednizolon başlandı, intraartiküler tedavi grubuna ise tek doz 0.5mg/kg triamsinolon asetonid uygulandı. Onuncu hafta kalan gruplar sakrifiye edildi. Sakrifikasyon sonrası “en bloc” olarak skapulotorasik dezartikülasyonla alınan omuz eklemlerinin yarısı eklem hareket açıklığı ölçümünde diğer yarısı histopatolojik inceleme için kullanıldı.

Kontrol (hastalık modeli) grubunun tüm yönlerde omuz eklem hareket açıklık dereceleri sham (sağlıklı) grubuna kıyasla düşük saptandı ( $P<0.01$ ). Doğal seyir ve intraartiküler steroid gruplarında hastalık modeliyle karşılaştırıldığında abduksiyon yönünde anlamlı artış saptandı ( $P<0.05$ ); fakat tüm yönlerde iyileşme düzeyinin sağlıklı değerler kadar iyi olmadığı anlaşıldı ( $P<0.01$ ). İntraartiküler tedavi ile elde edilen abduksiyon yönündeki bu iyileşmenin doğal seyirden ve oral steroid tedavisinden yüksek olduğu saptandı ( $P<0.01$ ). Oral steroid grubunda hastalık modelinden anlamlı fark oluşturacak düzeyde iyileşme sağlanmadığı ve doğal seyire göre üstünlüğü olmadığı gösterildi ( $P>0.05$ ). Histopatolojik olarak immobilize grupta saptanan aksiller poşun daraldığı, sinoviyal yüzeyin kıvrımlı yapısının azaldığı, kapiller damar sayısının azaldığı, şiddetli fibroblastik proliferasyon ve şiddetli kollejen birikimi bulguları diğer gruplardan istatistiksel açıdan anlamlı saptanmadı ( $P>0.05$ ). Ayrıca immobilizasyonun kapsülde kalınlaşmaya neden olduğu ve tedavi ile düzelmediği anlaşıldı ( $P<0.05$ ).

Sonuç olarak intraartiküler steroid enjeksiyonu, oral steroid tedavisine göre eklem hareket açıklığını artırmada başarılı bulundu. Bu bulgular klinik çalışmaları doğrulamaktadır.

Anahtar kelimeler: donmuş omuz, adheziv kapsülit, kortikosteroid, hayvan modeli

## **SUMMARY**

### **Comparison of Intraarticular and Oral Corticosteroid Treatment in a Rat Model of Frozen Shoulder**

In this experimental study, it was aimed to compare the contribution of oral and intraarticular corticosteroid treatments to healing in frozen shoulder disease at clinical and histopathologic level.

Eighty adult Sprague-Dawley rats included in the study were divided into 5 equal groups. The frozen shoulder disease model is developed by immobilizing shoulders of animals except sham group for 8 weeks, by internal fixation with sutures. At the eighth week, sham and control groups were sacrificed to collect data for healthy and diseased shoulders. Also at the eighth week, 50 mg/kg methylprednisolone was started for the oral treatment group and a single dose of 0.5 mg / kg triamcinolone acetonide was injected for the intraarticular treatment group. The remaining groups were sacrificed on the tenth week. After sacrifice, half of the shoulder joints taken with scapulothoracic disarticulation as "en bloc" were used for joint range of motion measurement and the other half was used for histopathological examination.

Control (disease model) group shoulder range of motion in all directions were lower than sham (healthy) group ( $P < 0.01$ ). In natural course and intraarticular steroid groups there was a significant increase in the direction of abduction compared to the disease model ( $P < 0.05$ ). But it was understood that in all directions the level of healing was not as good as the healthy values ( $P < 0.01$ ). It was found that this improvement in abduction obtained by intraarticular treatment was higher than natural course and oral steroid treatment ( $P < 0.01$ ). It was shown that there was no improvement in the oral steroid group compared to the disease model and no superiority to the natural course ( $P > 0.05$ ). Histopathologically, there was no statistically significant difference ( $P > 0.05$ ) between the groups in terms of the obliteration of axillary pouch, decreased synovial ruffled structure, decreased number of capillary vessels, presence of severe fibroblastic proliferation and severe collagen accumulation which was found in the immobilized group. It was also found that immobilization caused thickening in the capsule and this thickening did not reduce with treatment ( $P < 0.05$ ).

As a result, in frozen shoulder disease intraarticular steroid injection was found to be effective in increasing the range of motion compared to oral steroid treatment. These findings confirm clinical trials.

Key words: frozen shoulder, adhesive capsulitis, corticosteroid, animal model

# İÇİNDEKİLER

TEŞEKKÜR .....	i
ÖZET .....	ii
SUMMARY .....	iii
İÇİNDEKİLER.....	iv
KISALTMALAR.....	vi
ŞEKİLLER DİZİNİ .....	vii
TABLolar DİZİNİ .....	ix
1. GİRİŞ VE AMAÇ.....	1
2. GENEL BİLGİLER .....	3
2.1 Donmuş Omuz Hastalığı.....	3
2.1.1 Tanım .....	3
2.1.2 İsimlendirme ve Tarihçe .....	3
2.1.3 Epidemiyoloji.....	4
2.1.4 Sınıflandırma ve Etiyoloji.....	4
2.1.5 Fizyopatoloji.....	6
2.1.6 Doğal Seyri.....	7
2.1.7 Klinik Bulgular.....	8
2.1.8 Radyolojik ve Laboratuvar Bulgular .....	10
2.1.9 Tedavi .....	11
2.2 Kortikosteroidler.....	18
2.2.1 Yapısı ve Sentezlenmesi .....	19
2.2.2 Etki Mekanizması.....	21
2.2.3 Sentetik Formları .....	23
2.3 Sıçanın Omuz Anatomisi .....	25
3. GEREÇ VE YÖNTEM.....	30
3.1 Deneklerin Gruplara Ayrılması .....	30
3.2 Birinci Cerrahi İşlem (Donmuş omuz modeli oluşturulması).....	33
3.3 Sakrifikasyon ve İkinci Cerrahi İşlem (Omuzun Serbest Bırakılması) .....	37
3.4 İlaç Uygulaması.....	37
3.5 Rom Ölçümü .....	39

3.6	Histopatolojik İnceleme .....	42
3.7	Biyostatistik İnceleme.....	43
4.	BULGULAR .....	44
4.1	Eklem hareket açıklığı verileri .....	44
4.2	Patoloji verileri .....	51
5.	TARTIŞMA.....	59
5.1	Hastalık Modeli Oluşturulması Ve Eklem Hareket Açıklığının Değerlendirilmesi 59	
5.2	Histolojik ve İmmunohistokimyasal Değerlendirme.....	63
5.3	Donmuş Omuz Hastalığında Kortikosteroid Tedavisi.....	66
6.	SONUÇ VE ÖNERİLER .....	70
7.	KAYNAKLAR.....	72



## KISALTMALAR

- AP-1: Transkripsiyon faktörünü aktive eden protein – 1
- BBA: Büyük büyütme alanı (= x400)
- CBG: Kortikosteroid bağlayıcı globulin (corticosteroid binding globulin)
- CGRP: Kalsitonin gen ilişkili peptit
- CM: Constant-Murley skoru
- COX-2: Siklooksijenaz-2
- EDTA: Etilendiamin tetraasetik asit
- ELISA: Enzyme linked immunosorbent assay
- GM-CSF: Granulosit monosit koloni stimule edici faktör
- H&E: Hematoksilen-Eozin
- HLA-B27: İnsan lökosit antijen-B27 (human leucocyte antigen)
- Ig: İmmün globulin
- IL: İnterlökin
- MR: Manyetik rezonans
- mRNA: mesajcı Ribo nükleik asit
- NF-κB: Nükleer faktör – κB ()
- NO: Nitrik oksit
- NOS: Nitrik oksit sentaz
- PAF: Platelet aktive edici faktör
- PDGF: Trombositten elde edilen büyüme faktörü (platelet derived growth factor)
- ROM: Eklem hareket açıklığı (range of motion)
- SDF-1: Stromal cell derived factor 1
- SLAP: Superior labrum anterior posterior
- SST: Simple Shoulder Test
- TENS: Transkütanöz elektrik sinir uyarımı (transcutaneous electrical nerve stimulation)
- TGF: Transforme edici büyüme faktörü (transforming growth factor)
- TNF-α: Tümör nekroz faktör – alfa (tumor necrosis factor alpha)
- VAS: Vizüel analog skoru
- Vegf: Vasküler endotelial büyüme faktörü

## ŞEKİLLER DİZİNİ

Şekil 2-1: Donmuş omuz sınıflandırması.....	5
Şekil 2-2: Siklopentanoperhidrofenantren halkası.....	19
Şekil 2-3: Temel steroid hormonların yapıları .....	19
Şekil 2-4: Adrenal bez histolojisi ve üretilen hormonların yeri[ .....	20
Şekil 2-5: Sıçan üst ekstremitasının illüstrasyonu .....	26
Şekil 2-6: Posterosuperior ve lateral görünüşten insan ve sıçan omuz bölgesi kemik anatomi benzerliği.....	26
Şekil 2-7: Sıçan sağ üst ekstremita kemikleri ventral görünüş .....	27
Şekil 2-8: Sıçan sağ üst ekstremita kemikleri dorsal görünüş.....	27
Şekil 2-9: Sırt, omuz ve kol kaslarının lateral görünüşü (ekstansiyonda) .....	28
Şekil 2-10: Torasik ve skapular kasların lateral görünüşü(fleksiyonda).....	28
Şekil 2-11: Göğüs bölgesi ve kol kasları ventral görünüş .....	29
Şekil 3-1: Grupların şematik gösterimi.....	31
Şekil 3-2: Preop hazırlık.....	34
Şekil 3-3: A: Kemik yapının fotoğraf üzeri illüstrasyonu / B: Cilt insizyonu .....	34
Şekil 3-4: A: Skapulanın bulunması / B: Angulus inferior ve Skapula medial kenarı .....	34
Şekil 3-5: A: İnfraspinatus ve subskapularis kısmi olarak disseke edilmesi / B: Sütürlerin skapula lateral kenarına düğümlemesi .....	35
Şekil 3-6: A: Humerusun lokalize edilmesi / B: Radial sinir korunarak humerusa ulaşılması .....	35
Şekil 3-7: A: Humerus distalinin ekspozite edilmesi / B: Humerustan sütürlerin geçirilmesi .....	35
Şekil 3-8: A: Sütürler tesbit için hazır / B: Skapulanın humerusa yaklaşması .....	36
Şekil 3-9: A: Sütürler bağlanmadan önce / B: Sütürler bağlanarak omuz tesbit edilmiş hali .....	36
Şekil 3-10: A: Postop son hali / B: Cilt sütüre edilmiş .....	36
Şekil 3-11: A: Sütürler alınmadan önce / B: Sütürlerin alınması .....	38
Şekil 3-12: A: Pilot çalışmada intraartiküler metilen mavisi enjeksiyonu / B: Omuzun lokalizasyonu.....	38
Şekil 3-13: A: Enjeksiyon yapılması / B: İlaç verildikten sonra .....	38
Şekil 3-14: Ölçüm düzeneği .....	40

Şekil 3-15: Kontrol grubu sakrifikasyondan sonra omuz en-bloc rezeksiyonu (sütürler alınmamış).....	40
Şekil 3-16: A: Omuzun iç rotasyon ölçümü için stratora sabitlenmesi / B: Abduksiyon ölçümü.....	41
Şekil 3-17: A: Ölçüm esnasında ağırlık ön kola dik açı yapana kadar stratorun döndürülmesi / B: Rotasyon ölçümü esnasında el bileğine konulan ağırlığın olakrana mesafesinin ölçülmesi.....	41
Şekil 3-18: A: Sol üst ekstremitte denekten alındıktan sonra / B: Patoloji makroskopik kesit .....	41
Şekil 4-1: İç rotasyon sonuçları.....	48
Şekil 4-2: Dış rotasyon sonuçları.....	48
Şekil 4-3: Abduksiyon sonuçları .....	49
Şekil 4-4: Toplam rotasyon sonuçları.....	49
Şekil 4-5: A: Sham iç rotasyon / B: Kontrol iç rotasyon .....	50
Şekil 4-6: A: Sham dış rotasyon / B: Kontrol dış rotasyon.....	50
Şekil 4-7: A: Sham abduksiyon / B: Kontrol abduksiyon.....	50
Şekil 4-8: Kapsül kalınlığı ortalaması grafiği .....	54
Şekil 4-9: Hematoksilen- Eozin boyalı preparat x20 büyütme .....	55
Şekil 4-10: Sham grubu Hematoksilen- Eozin boyalı preparat x 40 büyütme.....	56
Şekil 4-11: Sham grubu Hematoksilen- Eozin boyalı preparat x 100 büyütme.....	56
Şekil 4-12: Kontrol grubu Hematoksilen- Eozin boyalı preparat x 40 büyütme.....	57
Şekil 4-13: Kontrol grubu Hematoksilen- Eozin boyalı preparat x 100 büyütme.....	57
Şekil 4-14: Kontrol grubu şiddetli immunohistokimyasal tip III kollajen boyalı preparat x 200 büyütme .....	58
Şekil 4-15: Sham grubu hafif immunohistokimyasal tip III kollajen boyalı preparat x 200 büyütme.....	58

## TABLolar DİZİNİ

Tablo 2-1: Kortikosteroidlerin Etki Mekanizması ve Ortaya Çıkan Sonuçlar.....	22
Tablo 2-2: Eksojen olarak uygulanan kortikosteroid formları ve eşdeğer dozları .....	23
Tablo 3-1: Deneklerin gruplara ayrılması .....	30
Tablo 3-2: Oral kortikosteroid doz azaltılması.....	33
Tablo 4-1: Eklem hareket açıklığı verileri .....	47
Tablo 4-2: Kapiller proliferasyon verileri .....	51
Tablo 4-3: Fibroblast proliferasyonu verileri .....	52
Tablo 4-4: H&E boyalı preparatlarda kollajen yoğunluğu.....	52
Tablo 4-5: İmmünohistokimyasal Tip III kollajen varlığı .....	53
Tablo 4-6: Sinoviyal intimanın aksilladaki katlantı yapısı .....	53
Tablo 4-7: Kapsül kalınlığı .....	54

## 1. GİRİŞ VE AMAÇ

Glenohumeral eklemin aktif ve pasif hareket açıklığında tüm yönlerde azalma ile seyreden “donmuş omuz” (frozen shoulder) hastalığı, literatürde “skapulohumeral periartrit”, “adhesif kapsülit” gibi isimlerle de geçer. Genel popülasyona göre %2-5 olan insidansı, diyabetik hastalarda %20'lere çıkmaktadır. Kadınlarda daha yaygındır ve 40 – 60 yaş arasında pik yapar. Bilateral görülme oranı %16'dır.

Donmuş omuz hastalığının sınıflandırması, primer ve sekonder olmak üzere ikiye ayrılır. Primer donmuş omuz hastalığı idyopattir. Sekonder donmuş omuz hastalığı; intrinsik (omuz içi patolojiler), ekstrinsik (omuzun hareketsiz kalmasına neden olan durumlar) ve sistemik nedenler olarak üç kategoriye ayrılır. Doğal seyir olarak donmuş omuz hastalığı her biri yaklaşık altı ay ile bir yıl arasında süren üç evrede incelenir. İlk evre ağrının belirgin olduğu donma (freezing) dönemi, ikinci evre ağrının azalıp hareket kısıtlılığının arttığı donmuş (frozen) dönem ve son evre omuz fonksiyonlarının iyileştiği çözülme (thawing) dönemidir. Donmuş omuz hastalığında evreler arası geçişler keskin sınırlarla ayrılmamaktadır.

Donmuş omuz hastalığının klinik özellikleri iyi tanımlanmış olsa da patogenezi ve patofizyolojisi üzerine bilinenler sınırlıdır. Histopatolojik olarak donmuş omuz hastalığının ilk evresi olan donma döneminde inflamasyonun, ikinci evresi olan donmuş dönemde ise fibrozisin ön planda olduğu düşünülmektedir. Klinik olarak hastalar donmuş omuz hastalığının her iki evresinin özelliklerini de taşıyabildiği için, literatürde ana lezyonun fibrozis mi yoksa inflamasyon ve sinovit mi olduğu konusunda çelişkiler mevcuttur.

Tedavi yöntemleri arasında; intraartiküler steroid enjeksiyonu, oral steroid tedavisi, fizik tedavi, anestezi altında manipülasyon ve artroskopik kapsüler gevşetme tedavisi sayılabilir. Tedavi yöntemlerinin başarı üstünlüğü açısından çok büyük farklar gözlemlenmemektedir. Donmuş omuz hastalığının konservatif tedavisi olarak intraartiküler steroid sıklıkla kullanılmaktadır. Son yapılan klinik çalışmalarda oral kortizol tedavisi ile de başarılı klinik sonuçlar elde edilmiştir. [1-5] İntraartiküler steroid tedavisi ağırlı ve invazif bir işlem olduğundan dolayı, oral tedavi yan etki risklerine rağmen hastalar ve hekimler tarafından tercih edilebilmektedir. Literatürde bu iki konservatif yöntemin başarısını karşılaştıran yeterli çalışma olmadığı için kesin olarak hangisinin üstün olduğu bilinmemektedir. Donmuş

omuz hastalığında kortikosteroid tedavisinin omuz ekleminde yaptığı histopatolojik değişikliklere henüz bir çalışmada bakılmamıştır. Bu nedenle oral ve intraartiküler kortikosteroid tedavilerinin donmuş omuz hastalığında iyileşmeye sağlayacağı katkıyı klinik ve histopatolojik düzeyde kıyaslamanın önemli olduğunu düşündük.

Klinik çalışmalarda donmuş omuz hastalığının konservatif tedavi sonuçlarını histopatolojik olarak inceleme olanakları kısıtlıdır. Biyopsi genellikle artroskopik tedavi alan hastalarda işlem sırasında alınabilmektedir. Bu sebeple hastalığın patolojisi üzerine bilinenler cerrahi tedavi düşünülen ileri evre hasta popülasyonunun özelliklerini yansıtmaktadır. Oysa kortikosteroid tedavisi hastalıkta ağrının belirgin olduğu ilk evrede tavsiye edilmektedir. Ayrıca hastalığın bir dönemi bitip diğer dönemi başlamadığı için klinik çalışmalarda hastalar hem donmuş dönemin hem de donma döneminin özelliklerine uymaktadır. Bu nedenle yapılan çalışmalarda hastalar tam olarak aynı klinik özellikleri taşımamaktadır. Ayrıca omuzun ağrılı ve sert olduğu fakat sebebi bulunamayan durumlarda yanlış tanı olarak primer donmuş omuz hastalığı tanısı konulabilmektedir. Bu nedenlerle bir hayvan modeli üzerinde donmuş omuz hastalığının tedaviye yanıtının araştırılması ve patolojinin mikroskopik olarak değerlendirmesi değerlidir.

Çalışmamızda donmuş omuz hayvan modeli üzerinden, hastalığın konservatif tedavi yöntemlerinden olan oral ve intraartiküler kortikosteroid tedavilerinin hangisinin klinik açıdan üstün sonuçları olduğunu ve bu tedavilerin hastalığın patolojisinde nasıl bir değişikliğe yol açtığını gözlemlemeyi amaçladık. Önceki çalışmalarda, sıçanlarda donmuş omuz modeli alçı ile eksternal tespit[6, 7], plak ile internal tespit[8] ve sütür ile internal tespit[9-11] yöntemleri ile oluşturulmuştur. Çalışmamızda sıçanların omuz eklemini internal tespit yöntemi ile sabitleyerek sekonder ekstrinsik donmuş omuz modeli oluşturduk. İntraartiküler ve oral steroid tedavilerinin, eklem hareket açıklığına olan katkısı ve hastalığın doğal seyrinden farklı histopatolojik bulguları incelenerek; tedavi başarısının üstünlüğü değerlendirildi. Elde ettiğimiz sonuçlar klinik çalışmaları etkileyecek ve bilimsel katkı sağlayacaktır. Henüz bir hayvan modelinde donmuş omuz tedavi yöntemlerinin başarısına bakılmamıştır. Bu açıdan çalışmamız literatürde bir ilk olacaktır.

## **2. GENEL BİLGİLER**

### **2.1 Donmuş Omuz Hastalığı**

#### **2.1.1 Tanım**

Adheziv kapsülit veya donmuş omuz hastalığı, glenohumeral eklemin, aktif ve pasif hareket açıklığının, ağrılı olarak, ilerleyici tarzda kısıtlandığı, kendiliğinden gelişen bir klinik tablodur. Omuz eklemi insan vücudunda hareket açıklığı en geniş olan eklemdir. Bu nedenle donmuş omuz hastalığı gelişen bireyler günlük aktivitelerini yapmakta zorlanırlar ve yaşam kaliteleri düşer. Ortopedistler, romatologlar ve fizik tedavi uzmanları gibi çeşitli branşlarda, omuz eklemi sorunları arasında sık karşılaşılan ve tedavisi kolay olmayan bir hastalıktır.

#### **2.1.2 İsimlendirme ve Tarihçe**

Hastalık ilk olarak 1872’de Duplay[12] tarafından “skapulohumeral periartrit” şeklinde tanımlanmıştır. Donmuş omuz olarak terminolojik tanımı 1934’de Codman[13] tarafından yapılmıştır ve olayın rotator manşet tendiniti ile birlikte olduğunu belirtmiştir. Hastalığın omuz ekleminde oluşturduğu patolojik değişikliklerin artroskopik olarak tanımlanmasını yapan Neviaser[14] 1945’de hastalığı "adheziv kapsülit" olarak isimlendirmiştir. Reeves[15] ise 1975’de hastalığın doğal seyrini üç klinik döneme ayırarak incelemiştir.

Günümüzde kapsülün patolojiden primer etkilenen doku olduğu bilindiğinden Neviaser’in yaptığı adheziv kapsülit isimlendirmesi uygun görülmektedir; fakat artroskopik olarak omuz eklemi incelendiğinde eklem içinde tam olarak bir adhezyon formasyonu hali yerine, omuz kapsülünün kontrakte olup eklem hacminin daralması tespit edilen ilk bulgudur. Bu nedenle adheziv (adhesif) kapsülit yerine donmuş omuz (donuk omuz) hastalığı terminolojisinin bu klinik durum için daha uygun olduğu düşünülmektedir.

Literatürde adheziv kapsülit ile frozen shoulder terimleri eş anlamlı olarak kullanılmaktadır. Pubmed’de yapılan [("adhesive capsulitis") OR "frozen shoulder"] aramasında 1946-2016 yılları arasında 1293 makale bulunmuştur. Arama sonucunda yalnızca “frozen shoulder” yazıldığında 761 makale ile sonuçlanırken, tek başına “adhesive capsulitis” araması 681 makale ile sonuçlanmıştır. Bundan yola çıkarak her iki terminoloji de literatürde yaklaşık olarak aynı sıklıkta kullanılmıştır denilebilir.

### 2.1.3 Epidemiyoloji

Omuz ağrısı baş ve bel ağrısından sonra vücutta görülme sıklığına göre üçüncü sırada yer almaktadır. Erişkin popülasyonun yaklaşık olarak %10'u hayatlarında en az bir kez omuz ağrısından şikâyet etmektedir. Donmuş omuz hastalığının genel toplumda görülme oranı %2-5 arasındadır.[16-18] Hastaların, yavaş ve uzun bir doğal seyir süreci olduğundan dolayı çoğunlukla medikal tedavi görmemesi, hastalığın görülme sıklığının belirlenmesinde zorluk çıkarmaktadır. Hastalığın sıklıkla görüldüğü dönem yaşamın beşinci ve altıncı dekadıdır. Kırk yaşın altında hastalığın semptomlarının görülmesi çok nadirdir. Görülme sıklığı 56 yaşında pik yapar. Kadınlarda erkeklere oranla daha sık görülür. Dominant olmayan omuz eklemi daha sık tutulur. Bilateral görülme oranı %16'dır. Genellikle ilk etkilenen tarafın semptomlarının azalmasından sonraki beş yıl içinde karşı tarafta gelişmeye başlar. Aynı omuz ekleminde ikinci kez tekrarlaması çok nadirdir.[19-21]

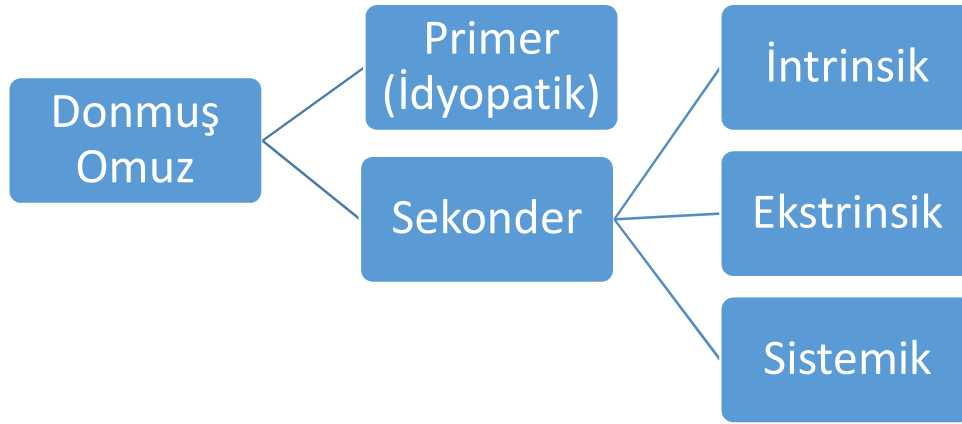
Diyabet hastalığı %10-36 oranında bildirilmiş sıklığı ile, donmuş omuz hastalığı ile ilişkili en sık görülen sistemik rahatsızlıktır.[22, 23] Normal popülasyona göre diyabetli hastalarda donmuş omuz hastalığı iki ile dört kat daha fazla görülür.[24] Diyabetin alt tipleri arasında görülme sıklığı açısından fark bulunmamaktadır.

### 2.1.4 Sınıflandırma ve Etiyoloji

Donmuş omuz hastalığının etiyojisi ve sınıflandırılması halen tartışılmakta ve araştırılmaktadır. Tam olarak etiyojistik nedeni, fizyopatolojisi ve doğal seyiri bilinmemektedir. Hastalığın primer (idyopatik) donmuş omuz ve sekonder donmuş olarak sınıflandırılması Lundberg[25] tarafından bildirilmiştir. Primer (idyopatik) donmuş omuz hastalığı tanısı, hastalığın semptomlarının başlaması ile ilişkili diğer nedenler (sekonder nedenleri) dışlanarak konulur. Bu nedenle primer hastalık, omuzun ağrılı ve sert olduğu, sebebi bulunamayan durumlarda, yanlış tanı olarak konabilmektedir. Sekonder donmuş omuz tanımı ise altta yatan bir etiyojistik nedenin saptanabildiği vakalar için kullanılır. Makalelerde ve kitaplarda donmuş omuz hastalığının tanımı ve sınıflandırması için tutarlılık olmadığını fark eden Zuckerman ve Rokito [26] bu konuda bir konsensüs oluşturmak üzere sınıflandırma oluşturmuşlar ve omuz cerrahlarına, bu sınıflandırmaya ne kadar katıldıklarını sorarak yaptıkları anket çalışmasını yayınlamışlardır. Yaptıkları sınıflandırmaya göre (Şekil 2.1) sekonder donmuş omuz hastalığı üç alt grupta incelenir:



1. İntrensik: Rotator manşet sorunları, biceps tendinitleri, kalsifik tendinitler gibi omuz içi patolojiler.
2. Ekstrinsik: Geçirilmiş ipsilateral meme cerrahisi, servikal radikülopati, geçirilmiş serebrovasküler olay, kalp cerrahisi, kardiyak kateterizasyon, radikal boyun cerrahisi, göğüs duvarı tümörü, humerus shaft kırığı, skapulotorasik anomaliler, akromiyoklavikuler artrit, klavikula kırığı gibi omuzu direk ilgilendirmeyip ona komşu olan ve hareketsiz kalmasına neden olan durumlar.
3. Sistemik: Diyabet, hipertiroidizm, hipotiroidizm, hipoadrenalizm, parkinson hastalığı gibi nedenler bildirilmiştir.



### Şekil 2-1: Donmuş omuz sınıflandırması

Omuz ekleminde yapılmış açık veya artroskopik rotator manşet tamiri, akromiyoplasti veya kırık tespiti gibi cerrahi işlemler sonrası da donmuş omuz gelişebilir. Beaufils ve ark.[27] tarafından yapılmış bir diğer sınıflandırmada hastalığın etiolojisinden ziyade patolojide lezyonun başladığı yer dikkate alınmıştır. Yaptıkları çalışmaya göre donmuş omuz üç grupta incelenmiştir:

1. Subakromiyal sıkışmanın olmadığı ve lezyonun ilk olarak rotator intervalden başladığı “primer hastalık”
2. Rotator tendon sorunlarının ön planda olduğu ve subakromiyal sıkışmanın eşlik ettiği “bipolar stiffness” grubu
3. Travma ve cerrahi sonrası gelişen, omuz kapsülünde oluşan skar dokusundan kaynaklanan sert omuz grubu

Donmuş omuz etiolojisinde genetik yatkınlık olup olmadığı tam olarak bilinmemektedir. İkizlerde yapılan çalışmalarda normal nüfusa göre görülme oranı iki ile üç kat fazla görülmüştür; fakat bunun nedeni olarak genetik bozukluktan çok spesifik çevresel faktörlere bağlı geliştiği düşünülmektedir. [28] Ayrıca Bunker ve ark. [23] bazı donmuş omuz hastalarında Dupuytren hastalığındakine benzer klonal kromozomal anomaliler olduğunu tespit etmişlerdir. Bulgen ve ark.[29] 1976'da yaptıkları çalışmada donmuş omuz olan vakalarda insan lökosit antijen-B27 (HLA-B27: human leucocyte antigen) antijenini yüksek, IgA seviyelerini ise düşük bulmuşlardır. Böylece hastalığın otoimmün bir fenomen olabileceği üzerinde durmuşlardır; fakat bu bilgi sonraki çalışmalarla desteklenmemiştir.

### **2.1.5 Fizyopatoloji**

Donmuş omuz hastalığının fizyopatolojisinde ilk olarak sinoviyumda bir inflamasyon gelişir ve sonrasında subsinoviyal fibrozis eşlik eder.[30] Bu sürecin devamında kapsülde fibrozis ve kontraksiyon geliştiğine inanılır. Histolojik çalışmalar kapsülde gelişen kronik fibrozisde öncü hücreler olarak fibroblast ve myofibroblastların olduğunu göstermiştir. Bunker ve ark.[31] ise fibrojenik büyüme faktörlerinin ve matriks metalloproteinazlarının ve inhibitörlerinin arttığını göstermişlerdir. Omuz eklemindeki dokuların fibromatozis formu gösterdiğini saptayan diğer bir çalışmada bu özelliğinden dolayı donmuş omuz hastalığını elde görülen Dupuytren hastalığı ile ilişkilendirmişlerdir.[23] Diyabetik donmuş omuz hastalarının sinoviyumlarından alınan biyopsilerde yeni damar oluşumunun ve vasküler endotelial büyüme faktörlerinin arttığı bildirilmiştir. Bu bulgular Dupuytren hastalığındaki histolojik bulgular ile benzerlik göstermektedir.[32]

Neviaser,[14] omuz eklemine idiyopatik olarak gelişen hareket kısıtlılığının patolojisini araştırmak amacıyla açık cerrahi uyguladığı hastalarda, kapsülün humerus başına yapışmış olmasından dolayı hareket kısıtlılığının geliştiğini bildirmiştir. Mikroskopik olarak; perivasküler infiltrasyon ile kronik kapsüller inflamasyon görülür ve kapsülde fibrozis vardır. Quigley'e [33] göre de kronik donmuş omuz vakalarında; sinovial tabakalarda adezyonlar, eklem boşluğunda obliterasyon ve sonuçta kemiğe yapışmış olan kalınlaşmış, gergin kapsülle kendini gösteren konstrüktif kapsülit görülür. Bu düşünceye zıt görüş olarak, Lundberg[34] ise eklem içi yapışıklıklar olmaksızın eklem kapsülünün kalınlaşmış olduğunu ve periartiküler enflamatuar değişikliklerin geliştiğini saptamıştır. Hareket açıklığı kısıtlanmış omuz eklemine yapılan patoanatomik çalışmalarda eklem içi hacmin azalmış olduğu gösterilmiştir. Eklem içi hacmin azalmasında özellikle inferior kapsülün kalınlaşıp

kontrakte olması rol oynar. Anatomik olarak rotator interval, korakohumeral bağ ve anterior kapsülün kontrakte olması omuz hareketlerinin kısıtlanmasına yol açar.

Donmuş omuz hastalığı gelişmiş olan hastaların omuz eklem kapsülü ve sinoviyum incelendiğinde normal popülasyona göre artmış saptanan; transforme edici büyüme faktörü (TGF: transforming growth factor), trombositten elde edilen büyüme faktörü (PDGF: platelet derived growth factor), tümör nekroz faktör – alfa (TNF- $\alpha$ : tumor necrosis factor alpha) gibi sitokinlerin kapsüler fibrozis ve enflamatuar yanıt gelişiminde rol alabileceği bildirilmiştir.[35] Serum lipit seviyelerinin “Fibromatozis” veya “Dupuytren” hastalığındaki gibi yüksek saptanması biyokimyasal parametreleri de etiyolojik nedenler arasında düşündürmektedir. Ayrıca diyabetik hastalarda saptanan yüksek serum glukoz seviyesi, kapsüler kollajen yapısında çapraz köprüleşmeye neden olarak fibrozis gelişiminden sorumlu tutulan bir biyokimyasal parametredir.[36]

### 2.1.6 Doğal Seyri

Donmuş omuz hastalığı, hastalarda birbirini takip eden üç aşamalı klinik tablo oluşturur:

1. Freezing (donma) dönemi - Ağrılı faz: Hastalığın bu ilk aşamasında klinikte ağrı sertlikten daha belirgindir. Bu dönem ortalama 10-36 hafta sürer. Bir travma öyküsü olmaksızın aniden başlayıp ilerleyici tarzda omuz eklem hareketlerinin tüm yönlere aktif ve pasif olarak kısıtlandığı bir dönemdir. İleri derecede olan omuz ağrısı geceleri belirgindir. Tipik olarak ağrı omuz hareketlerini kısıtlar. Artroskopik görüntüde proliferatif hipervasküler sinovit bulgusu vardır.
2. Frozen (donmuş) dönem - Adheziv faz: İkinci dönemde ağrı şikâyeti geriler; fakat eklem sertliği en belirgin hal alır. Ağrı sadece eklem hareketlerinin son derecelerinde meydana gelir. Ortalama 4-12 ay sürer. Artroskopik olarak kapsülün kalınlaştığı ve eklem hacminin ileri derecede azaldığı görülür.
3. Thawing (erime, çözülme) dönemi - Rezolusyon fazı: İyileşme evresi olan bu süreç 12-42 ay süren son dönemdir. Minimal bir ağrı semptomu vardır. Omuz eklem hareketlerinde ilerleyici bir şekilde kendiliğinden artma saptanır.

Hastalığın seyri aşamaların birinin uzun sürmesi diğer aşamaların da uzun süreceğinin göstergesidir. Donmuş omuz hastalığında sıklıkla hastalığın başladığı tarafın karşı tarafında altı ay ile yedi yıl arasında yakınmalar başlayabilir. Fakat aynı tarafta tekrar başlaması çok

nadirdir. Hastanın dominant elinin tarafında başlayan hastalığın seyri daha iyidir. Sekonder nedenlerden diyabet hastalığında 10 yıldan fazla insüline bağlı diyabet öyküsü var ise prognoz kötü seyreder.

Hastalığın 18-24 ayda kendiliğinden iyileşme ile sonuçlandığı genel olarak kabul edilmesine rağmen[13, 37, 38]; hastaların fonksiyonel açıdan yedi yıl sonra bile yarısında ağrı ve sertliğin devam ettiğini bildiren yayınlar mevcuttur.[39] Literatürde hastaların fonksiyonel sonuçlarının farklı kriterlerle değerlendirilmesi bu çalışmaların karşılaştırılmasında zorluk oluşturmaktadır. Sıklıkla çalışmalarda hastaların son değerlendirmesinde eklem hareket açıklıklarında kısıtlılık kaldığı bildirilmiştir. Kalan hareket kısıtlılığının en belirgin olduğu yön olarak özellikle dış rotasyon eksikliği saptanmıştır. Bu durum hastaların günlük aktivitelerini kısıtlayan ve yaşam kalitesini olumsuz etkileyen bir yetersizliğe neden olmaktadır.

### **2.1.7 Klinik Bulgular**

Herhangi bir neden olmaksızın istirahat ağrısı olarak başlayıp, zamanla eklem hareketiyle artan omuz ağrısı şeklinde şikâyete yol açan ve hastaların günlük aktivitelerini yapmalarında kısıtlılığa neden olan donmuş omuz hastalığının tanısı büyük çoğunlukla fizik muayene ile konulur. Tanıya yardımcı az sayıda radyolojik ve laboratuvar değerlendirme aracı bulunmaktadır. Donmuş omuz, tipik olarak yavaş yavaş ilerleyen omuz ağrısı ve hareket sınırlılığının spontan başlangıcı şeklinde kendini gösterir. Çoğunlukla hastalar ağrının belirgin olduğu donma döneminde, hastalığı başka bir nedene bağlayarak, kendiliğinden iyileşmesini beklerler. Bu nedenle sıklıkla başlangıç dönemini medikal tedavi görmemiş olarak geçirirler. Ağrı nedeniyle omuz hareketleri, hastalığın başlangıcından sonra 2-3 hafta gibi kısa sürede sınırlanır ve siklusun donma evresi boyunca azalarak devam eder. Eğer hasta, ağrı kaybolduktan sonra muayene edilecek olursa, hareket sınırlılığı en belirgin semptom olacaktır. Hastalar sıklıkla gece ağrısından ve etkilenen alan üzerine yatmaları sonucu ağrı ve uyku bozukluğundan yakınır. İleri dönemde ağrı istirahatte azalır, hareketle artar ve hareket kısıtlılığı devam eder.

Ortopedi kliniğine başvurdıklarında ilk bakışta hastaların etkilenen ekstremitesinin gövdeye yakın adduksiyon ve hafif internal rotasyon postüründe olduğu dikkati çeker. Hasta glenohumeral hareket yerine skapulotorasik hareket yaparak omzunu kullanır. Palpasyonda, özellikle deltoid yapışma yeri ile ön ve arka kapsülün üzerinde hissedilen hassasiyet ve omuz

ekleminin geneline yayılan bir ağrı tarif edilir. Rotator manşet, deltoid, biceps brachii ve triceps brachii kaslarında kullanılmamaya bağlı atrofi belirgin olabilir. İstirahatte boyun ve sırtın üst bölgelerinde ağrı şikâyeti olan bazı hastalarda semptom muhtemelen, trapez kası ve skapula etrafındaki kasların kompensatuvar aşırı kullanımını nedeniyle ağrının bu bölgeye yayılmasına bağlıdır.

Lundberg [25] 1969'da hastalığın tanı kriterleri olarak:

1. Dört haftadan uzun süren ve günlük aktiviteleri etkileyen omuz ekleminde ağrılı sertlik yakınması olması
2. Omuzun pasif ve aktif hareketlerinin ağrılı olarak öne elevasyonunun 100°'den daha az olması
3. Dış rotasyonun normal karşı tarafa göre %50'den daha fazla kısıtlanmış olması
4. Gece ağrısının olması
5. Radyolojik incelemenin normal olması şeklinde tanımlamıştır.

Muayenede Rizk'e [40] göre donmuş omuz şu özellikleri taşımaktadır:

- 1- Pasif kombine abduksiyon hareketinin 100°'den daha az olması
- 2- Dış rotasyonun 50°'den az olması
- 3- İç rotasyonun 70°'den az olması
- 4- Fleksiyonun 140°den az olması

Fizik muayene sırasında aktif omuz hareket kısıtlılığı yanında özellikle pasif omuz hareketlerinde kısıtlılık saptanması değerlidir. Omuz eklem hareket açıklığının daralmasına yol açabilen; rotator manşet sorunları, kalsifik tendinit, akromiyoklavikuler veya glenohumeral eklem artrozu gibi patolojilerden ayırımı fizik muayenede başlar. Omuz ekleminde gelişen diğer patolojilerde genellikle aktif omuz hareketleri kısıtlıyken, pasif omuz hareketleri muayene eden hekim tarafından yapılabilir. Donmuş omuz hastalığı hem aktif hem de pasif omuz eklem hareketlerinin kısıtlanmış olması ile diğerlerinden ayırt edilebilir.

Muayene sırasında hekimin hastanın arkasında durarak skapulayı toraks duvarına eli ile sabitlemesi, skapulotorasik düzeyde olan omuz hareketlerinin dışlanması ve gerçek glenohumeral eklem açıklığının değerlendirilmesi için önemlidir. Bazı makalelerde hastanın sırtüstü muayene edilmesi önerilmiştir. Eklem hareket açıklığı fleksiyon, abduksiyon, iç ve

dış rotasyon değerleri ölçülüp not edilmelidir. Rotasyon ölçümleri 0 ve 90 derece abduksiyonda ayrı ayrı bakılmalıdır. Donmuş omuz hastalığı için omuz dış rotasyon kaybı patognomonik bir bulgudur. Hastanın omuzunda 0 derece abduksiyonda dış rotasyon kaybı söz konusu ise özellikle anterosuperior kapsülde; 90 derece abduksiyonda dış rotasyon kısıtlılığı varsa anteroinferior kapsülde kontraktür vardır.[41] İzole glenohumeral elevasyon hareketindeki kısıtlılık anteroinferior kapsül, iç rotasyon hareketindeki kısıtlılığın ise posterior kapsüldeki kontraktür neden olur. Ağrı nedeniyle muayene esnasında sakınan ve pasif harekete direnen hastalarda eklem içi lokal anestezi verildikten sonra tekrar muayene edilmesi ayırıcı tanı açısından faydalıdır. Sık olmasa da kilitli posterior omuz çıkığı pasif omuz hareketlerinin kısıtlanması nedeniyle ayırıcı tanıda akla gelmelidir. [36]

### **2.1.8 Radyolojik ve Laboratuvar Bulgular**

Direkt radyolojik inceleme donmuş omuz tanısında pek etkili değildir. Donmuş omuzlu hastaların omuz röntgenlerinde bazen; diffüz osteopeni, dejeneratif değişiklikler, akromion ve humerus arasında daralan mesafe, kalsiyum depozitleri ve kistik değişiklikler gibi durumlar görülür.[42] Radyolojik değerlendirme glenohumeral osteoartrit, akromiyoklavikuler osteoartrit, kalsifik tendinit ve tümörler gibi diğer lezyonların dışlanması için dolaylı olarak gereklidir.

Eklem içine kontrast madde verilerek eklem hacminin değerlendirildiği artrografi yöntemi tanı için tarihsel öneme sahiptir. Binder ve arkadaşları [43], artrografinin donmuş omuz hastalığı tanısında faydalı olduğunu ve artrografik bulguların başlangıç tipi (primer veya sekonder) hızı ya da iyileşme derecesini göstermeyeceğini belirtmişlerdir. Sağlıklı omuzlardaki, omuz eklem volümü 20-30 ml olmasına karşılık donuk omuzda sadece 5-10 ml' dir[25]. Artrografinin diğer bulguları; gergin, kalınlaşan kapsül, aksiller oluğun kaybı, subkorakoid kıvrımlar, subskapular bursa ve biceps tendon kılıfında küçülme şeklinde özetlenebilir.[44]

Son zamanlarda manyetik rezonans (MR) görüntüleme ve MR artrografi donmuş omuz hastalığı tanısı için kullanılmaktadır. Tanı için spesifik bir değerlendirme kriteri olmasa da rotator interval aralığında kapsül ve korakohumeral bağın kalınlaşmasının tespit edilmesi, aksiller boşluğun hacminin ölçülmesi karakteristik özellikleridir[45]. Manyetik rezonans görüntüleme ile diğer eklem içi patolojilerin dışlanması ayırıcı tanıda faydalı olmaktadır. Technetium-99m diphosfonate kemik sintigrafisi görüntülemesi ile donmuş omuz

hastalığından etkilenen eklemde, kontrol grubuna oranla %92 hastada tutulum artışı saptandığı bildirilmiştir.[43]

Laboratuvar inceleme verileri olarak donmuş omuz hastalığının tanısının konulmasında yardımcı olacak özellikli bir yöntem bulunmamaktadır. Sekonder sistemik nedenler açısından endokrinolojik rahatsızlıkların araştırılması için kan glukoz düzeyi, lipid profili, tiroid ve adrenal hormon seviyelerinin değerlendirilmesi faydalı olabilir.

### **2.1.9 Tedavi**

Donmuş omuz için her biri kendi grubunda iddialı, oldukça farklı birçok tedavi yöntemi vardır ve tek bir tedavinin diğerine olan üstünlüğü açıkça gösterilememiştir. [46] Tedavinin temel amacı fonksiyonları tekrar kazandırmak ve devam ettirmektir. Seçilecek tedavi yönteminin başarılı sonuçlanması için; hastalığın doğru tanısının konulması, iyi bir hasta uyumu ve hastalığa özgü değişen patoanatomik değişikliklerin bilinmesi gereklidir. Donmuş omuz hastalığında yaklaşık olarak %70 ile %90 oranında hastalar konservatif tedaviden fayda görmektedir.[47, 48] Tedavi seçiminde öncelikle konservatif tedavi yöntemleri ile başlanmalı, en az altı ay süreyle uygulandığı halde iyileşme açısından kazanım sağlanamayan, dirençli hastalarda daha invaziv tedavi seçenekleri değerlendirilmelidir. Konservatif tedavi; hasta eğitimi, korunma, medikal tedavi, fizik tedavi ve egzersizlerden oluşur.

#### *Hasta Eğitimi*

Donmuş omuz tedavisinde başarılı olmada hasta eğitimi önemli bir bileşendir. Semptomların uzun süresinin ve hastalığın kesin tedavisinin eksikliğinin hastaların çoğunda bıkkınlığa neden olduğu anlaşılmıştır. Hastalar durumun doğal süreci hakkında eğitilmelidir. Hastalara sonunda iyileşeceği, fakat bu iyileşme hızının yavaş olacağı anlatılmalıdır. Doğal seyri içinde hastalığın kendiliğinden düzelebileceğinin söylenmesi hasta uyumunu artırmak için uygun görülse de hiçbir zaman normal omuz hareket derecelerinin elde edilemediği vurgulanmalıdır. Donmuş omuz hastalığının doğal seyrini bilmek bu hastalarda uygulayacağımız tedavi yöntemini belirlemede yardımcı olur. Hastalığın akut döneminde hastalarda şiddetli istirahat ağrısı ve yeni gelişmekte olan eklem sertliği mevcuttur. Bu dönemde öncelikle hastaların ağrısının kontrol altına alınması, ağrısız yapabileceği günlük aktivitelerine izin verilip, ağrı oluşturacak aktivitelerden kaçınılması tavsiye edilmelidir.

Ayrıca akut dönemde ağrıyı artırması ve faydası olmayacağı için agresif fizyoterapi uygulanmasından kaçınılması önerilmektedir.

### *Korunma*

Hemipleji veya kafa travması gibi uzun süreli hospitalizasyon gerektiren ve omuz veya göğüs bölgelerine yönelik travma ya da cerrahi geçirilen durumlarda donmuş omuz riski yüksektir. Bu hastalarda omuz hareketinin devam etmesi sağlanmalıdır. Hastalara üst ekstremitte egzersizlerinin öğretilmesi gereklidir. Ayrıca ilave olabilecek omuz travmasından kaçınılması için hastalar uyarılmalıdır. Özellikle yaşlı kişilerin omuz eklemine bir travma veya cerrahi müdahale sonrası donmuş omuz gelişme riski gençlere oranla daha fazladır. Bu kişilerde hastalığın gelişmesinin önlenmesi tedaviden daha önemlidir. Bu nedenle omuz çıkığı veya konservatif takip edilen kırık sonrası ağrının azalması ile birlikte erken dönemde omuz hareketlerine başlanmalıdır. Erken mobilizasyon ve hafif düzeyde yumuşak bir şekilde yapılan eklem hareket egzersizleri donmuş omuz olan hastalarda tedavinin bir parçası olmalıdır. [49] Başka bir nedene bağlı olarak gelişebilecek sekonder donmuş omuzun önlenmesinde var olan durumların tedavi edilmesi riski azaltma açısından daha önemlidir.

### *Medikal tedavi*

Medikal tedavi, çoğunlukla hareket açıklığını artırmaktan ziyade, ağrının azaltılmasında faydalıdır. Ağrı şikayetinin sertlikten daha belirgin olduğu ilk evre olan donma döneminde medikal tedavinin amacı, yakınmaları kontrollü bir şekilde azaltıp, hastaları ikinci evre olan donmuş döneme az hasarla ulaştırmak ve kısa sürede tedavi etmektir. Medikal tedavide ağrı için salisilatlar, asetaminofen ve kodein bileşikler gibi analjezikler sıklıkla kullanılır. İnflamatuvar reaksiyonun azaltılması için ise nosteroid anti-inflamatuvar ilaçlar (NSAİİ), oral veya intraartiküler kortikosteroid uygulamaları kullanılır.

Hastalığın ilk evresinde, lokal anestezi ve steroidlerin intraartiküler enjeksiyonu ile germe ve aktif hareketler sıklıkla önerilmektedir.[50, 51] Lee ve ark.[52] analjezik kullanımı yanında germe egzersizlerinin birlikte kullanımının daha etkili olduğunu bildirmiştir. Quigley [33] 1954'te kortikosteroid tedavisi ile donmuş omuzda fibrozis ve ağrının düzeldiğini bildirmiştir. Rizk ve ark. [40]1983'te lokal kortikosteroid enjeksiyonlarının, egzersiz ve sıcak tedavisiyle kombine kullanılmasının, hareketin iyileşmesinde büyük fayda sağladığını söylemişlerdir. Buchbinder ve ark.[53] randomize kontrollü çalışmalarında üç



hafta boyunca günlük 30mg prednizolon kullanımının önemli derecede etkili olduğunu fakat yan etkilerinden dolayı kullanımının altı haftayı aşmaması gerektiğini ve rutin tedavide tercih edilmemesi gerektiğini bildirmişlerdir. Günümüzde glenohumeral eklem içine kortizon enjeksiyonu uygulaması daha çok tercih edilir olmuştur. Birçok çalışmada eklem içi enjeksiyon sonrası inflamasyonun ve ağrının azalarak hareket açıklığının artması açısından %44-80 oranında iyi sonuç bildirilmiştir.[19, 51, 54] Eklem içi steroid enjeksiyonunu sadece fizik tedavi uygulanan hastaların uzun dönem sonuçları ile karşılaştıran çalışmalar incelendiğinde herhangi bir fark bulunmadığı belirtilmiştir. Erken dönemde eklem içi steroid yapılması kapsül içi sinovit durumunu azaltarak hastalığın doğal seyrini kısaltmaktadır. De Jong ve ark.[55] yanıtın doza bağlı olarak değişebileceğini bildirmişlerdir. İnflamatuvar dönemin bittiği adheziv fazda eklem içi steroid uygulamasının faydası bulunmamaktadır. Bu dönemde fizik tedavi ve germe egzersizleri uygulanması kabul görmüş konservatif tedavi yöntemidir.

#### *Fizik tedavi ve egzersiz*

Fizyoterapi donmuş omuz hastalarında en sık kullanılan tedavi şeklidir. Bugüne kadar yapılan hiçbir çalışmada yalnızca fizyoterapinin donmuş omuzun doğal seyrini değiştirdiği kanıtlanamamıştır. Hatta hareket açıklığının yeniden kazandırılmasında agresif girişimlerde bulunmak, ağrının artmasına ve böylece hastalığın ilerlemesi sonucunda fonksiyon kaybına neden olabilir. Genellikle tedavi TENS, ultrason ve hareketlerin yeniden kazandırılması için egzersizleri içerir.

Donmuş omuzun ilk aşamasında, kliniğe hâkim olan ağrı, hareketleri sınırlandırır. Hastalığın erken evresinde tedavinin amacı ağrı ve inflamasyonu azaltmaktır. Egzersiz ve fiziksel modalitelerin kombinasyonu bu amacı başarmaya yardım eder. Egzersiz ile omuz ekleminde dolaşımın artması ve inflamatuvar mediyatörlerin resorpsiyonu stimüle edilir. Ağrı ve hareket kısıtlılığı döngüsünü kırmak için hastanın tolere edeceği ölçüde, hastaya etkin aktivite öğretilmelidir. Aktif ve aktif-asistif yöntemler ile fizyolojik eklem hareket açıklığı egzersizlerinin günde en az bir saat yaptırılması tavsiye edilir. İlave olarak pasif fizyolojik egzersizler (genellikle aktif olarak yapılan range'de hareket) veya yardımcı egzersizler (aktif olarak başarılmayan, eklem yüzeyleri arasında ki hareket) ya da her ikisini birden verilmelidir. Pasif egzersiz çok yönlü faydalar sağlar. Hareketin patolojik limiti ve ağrı sınırındaki yumuşak pasif hareket, ağrıyı azaltır. Teorik olarak, ağrı da azalma eklem içerisindeki mekanoreseptörlerdeki nöromodülatör etki nedeniyle meydana gelir.[56]

Refleks adale spazmı sıklıkla hastanın aktif egzersiz yapmasını önler. Bu durumda terapist germe refleksiyle pasif olarak yardımcı olabilir. Sıklıkla hastaların düzenli yapmaya isteksizliği nedeniyle tedavide aktif egzersiz ya da pasif egzersizi seçmek gerekir. Basit ev egzersiz programı verilen hastalar ile fizik tedavi ve aktif-yardımlı germe egzersizleri uygulanan grubun prospektif iki yıl takibini kıyaslayan bir çalışmada; kapsamlı tedavi gören hastaların %63'ü, ev terapisi verilen hastaların ise %89'unun Constant skorunun 80 puana ulaştığı saptanmıştır.[57]

Ağrı ve inflamasyon ayrıca iyontoforezis ve fonoforezis gibi fiziksel ajanlarla da azaltılabilir. Bu yöntemlerde analjezik ve anit inflamatuvar özellikleri olan çeşitli iyonlar kullanılır. İyonlar, ödemi azaltır. İmmobilizasyonla kombine olduğunda adezyonları meydana getirebilen fibrinoz eksuda formasyonunu azaltmaya yardım eder. Sıcak tedavi modaliteleri ağrı ve adale spazmını azaltır. Electroacupressure ve TENS de akut ve kronik kas-iskelet ağrılarının tedavisinde etkilidir.

Donmuş omuz siklusunun geç evresinde, sertlik bulgusu ağrıdan fazla olduğunda, hareketin tekrar kazanılması için, fizyolojik ve yardımcı hareketlerle kas gerilmesi patolojik eklem hareket açıklığı limitinde yapılır. Günlük yaşam aktivitelerinde kolun fonksiyonel kullanılması teşvik edilir. Gevşeme sağlayabilmek için sıcak uygulama ve dokunun esnekliğini artırabilmek için ultrason kullanılabilir. Ultrason eklem kapsülü ısıtılmasında özellikle etkili olan derin bir sıcaklık ajanıdır. Yavaş ve sürekli bir germe ile eklem kontraktürünü açmada faydalı olabilir. Teorik olarak fayda sağlandığına inanılsa da ultrasonun donmuş omuz tedavisinde tam olarak etkinliğini gösteren yeterli çalışma yoktur. Miller ark.[37] retrospektif 50 hastanın 10 yıllık takiplerini incelediği makalede yüzeyel ısıtma yerine derin dokuların ısıtılmasının hastalarda ağrının azaltılması ve omuz hareket açıklığını artırmak için daha faydalı olduğunu bildirmişlerdir.

Pasif hareket uygulanmasına donmuş omuzun hem erken hem de geç evrelerinde özen gösterilmelidir. Tipik olarak donmuş omuzlu hasta, %50'den daha fazla aktif ve pasif hareketin ağrılı limitasyonuna sahiptir. Etkilenen kolun desteklenmesiyle sağlanan rahat eklem pozisyonunda yardımcı hareketler uygulanabilir. Eğer ağrı artmıyor ya da kas spazmına neden olmuyorsa; anterior-posterior ve baş-ayak yönünde yavaş, yumuşak salınım hareketleri verilebilir.[58]

### *Hidro dilatasyon, Distansiyon Artrografi*

Konservatif tedavi seçeneklerine göre biraz daha invaziv bir yöntem olan hidro dilatasyon veya distansiyon artrografi yöntemi ilk olarak 1965’de Andren ve Lundberg[59] tarafından tanımlanmıştır. Hızlı bir şekilde semptomatik rahatlama sağlayan bu yöntem, eklem içine yüksek hacimli (30-40ml) salin enjeksiyonu yapılması sonucu kapsülde yırtılmalar oluşturarak etkisini gösterir. Yöntem hastaların ağrıyı tolere edememesi nedeniyle sedasyon gerektirebilir. Sıvı basınçla eklem içine verilirken, kapsüldeki yırtılma sonucu enjektördeki basıncın azaldığının hissedilmesi yöntemin başarısı açısından tavsiye edilmektedir. Hidro dilatasyon yönteminde enjekte edilen sıvıya ek olarak kortizon eklenebilir veya supraskapuler sinir blokajı yapılabilir. Fouquet ve ark. [60] iki kere tekrarlamalı kortizon eklenmiş hidro dilatasyon yöntemi ile kısa vadede başarılı sonuç alındığını bildirmişlerdir. Bu yöntemin ana avantajı, kapalı eklem manüplasyonu ile oluşabilecek komplikasyonlardan kaçınılmasıdır. Anestezi altında kapalı eklem manüplasyonu ile hidro dilatasyon uygulanan hasta gruplarının karşılaştırıldığı yeni bir çalışmada, altı aylık izlenim sonrası hidro dilatasyon uygulanmış grupta Constant omuz skorunda daha fazla artış ve hasta memnuniyeti saptanmıştır. Fakat bu yöntemin uzun dönem sonuçları açısından diğer yöntemlere olan üstünlüğü bulunmamaktadır.[61]

### *Kapalı Eklem Manipülasyonu*

Altı ay süreyle uygulanmasına rağmen konservatif tedavi yöntemlerinden bir sonuca ulaşamamış dirençli hastalarda invazif seçenekler akla gelmelidir. Kalıcı hareket sınırlılığı olan hastalar için genel anestezi altında yapılan eklem mobilizasyon yönteminin faydalı olduğu bildirilmiştir. Kontrolsüz olarak kapsülün yırtılarak gevşetildiği bu yöntem, hareketlerin serbestleşmesini sağlar; fakat humerus fraktürü, periferik sinir yaralanmaları, rotator manşet yırtıkları, biceps tendon yırtıkları, omuz eklem çıkıkları gibi bazı komplikasyonları vardır.[62] Manipülasyon sonrası omuz eklem artroskopisi yapılarak değerlendirildiğinde; hemartroz, iyatrojenik superior labrum anterior posterior(SLAP), parsiyel subskapularis tendon yırtığı, anterior labral ayrışma gibi çeşitli eklem içi yaralanmalar olduğu bildirilmiştir.[21]

Manipülasyonda hasta genel anestezi altında iken, skapula stabilize edilir ve humerus kapsül yırtılana kadar abdüksiyona zorlanır. Bazı makalelerde, ilave olarak iç ve dış rotasyon manipülasyonu ile abdüksiyona zorlanması önerilir. Ancak bu manipülasyonların kırığa yol

açabileceği ve riskli olduğu unutulmamalıdır. Normal eklem hareket açıklığını korumak için manipülasyondan sonraki ilk 24 saat içerisinde egzersiz programına başlanmalıdır. Kapalı manipülasyon ile takip edilen hastalarda %70-94 başarılı sonuç alındığını bildirilse de hastaların fonksiyonel olarak omuz hareketlerinin normal derecelerine ulaşması için ortalama 3-4 ay fizik tedavi görmeleri gerekmektedir. Mevcut olan fraktür, dislokasyon ya da osteoporoz nedeniyle manipülasyonun kontraendike olduğu hastalar için cerrahi tedavi uygulanır.

### *Cerrahi Tedavi*

Konservatif yöntemlere cevap vermeyen olgularda, hastalığa neden olan kapsüller patoloji, kontrollü olarak, artroskopik veya açık eklem cerrahisi ile gevşetilebilir. Açık kapsüller gevşetme işlemi, özellikle kapsülün posterior bölümünün tam olarak gevşetilememesi gibi teknik zorluklar içermesi ve ameliyat sonrası ağrı ve hemen harekete başlanamamasından dolayı günümüzde fazla tercih edilmemektedir. Travma veya cerrahi sonrası gelişebilen yaygın subdeltoid yapışıklıklar gibi ekstraartiküler patolojiler varsa, artroskopik kapsüller gevşetme ile birlikte kısıtlı bir yaklaşımla açık cerrahi yapılması gerekebilir.

Artroskopik kapsüller gevşetme ilk olarak 1979'da Conti[63] tarafından tanımlanmıştır. Donmuş omuz hastalığına neden olan patoanatomik yapılar artroskopik olarak daha iyi değerlendirilir. Glenohumeral eklemdaki kapsüller patoloji etiyolojik nedenler arasında fark olmaksızın benzer artroskopik görünüm gösterir. Primer ve diyabetik nedenlerde subakromiyal alanda belirgin bir patoloji bulunmasa da travma veya cerrahi sonrası gelişen durumlarda hipertrofik bursa ve yapışıklıklar görülür. Birçok çalışmada, artroskopik olarak omuz eklemi kapsülünün genelinde belirgin bir sinovit görüldüğü, aksiller boşluğun daraldığı, korakohumeral bağın hipertrofik olduğu ve rotator intervalin yoğun fibrotik doku ile kaplı olduğu ama eklem içi adhezyona rastlanmadığı bildirilmiştir.

Artroskopik olarak çeşitli teknik yöntemler tanımlanmıştır. Bazı yazarlar kapsülü 360 derece olacak şekilde çepeçevre keserken, bazıları ise sadece anterior-inferior bölümünün kesilmesinin yeterli olacağını söylemişlerdir. [64] Ogilvie-Harris ve Myerthall[17] ile Pollock ve ark.[65] artroskopik anteroinferior kapsülotomi uyguladıkları olgularda sırasıyla %79 ve %83 oranında başarılı sonuçlar bildirmişlerdir. Aynı zamanda Ogilvie-Harris ve Myerthall[17] ile Pearsall ve ark.[41] subskapularis tendonunun eklem içi kısmının alınmasının dış rotasyonu daha iyi artırdığını vurgulamışlardır. Artroskopik kapsüller

gevşetme için olabilecek en önemli komplikasyon aksiller sinir yaralanmasıdır. Bu sinir subskapuler kasın inferiorundan geçip omuz kapsülünün inferioruna yakın yol alarak kuadrilateral boşluğa girer. Zanotti ve Kuhn [66] aksiller sinirin omuz inferior kapsülüne uzaklığını 7.04mm olarak saptamışlardır. Jerosch [64] omuz kapsülüne aksiller sinirin saat 5 ile 7 pozisyonunda yaklaştığını, fakat abduksiyonda iken dış rotasyona gelmesi ile sinirin anterior ve laterale kayarak kapsülden uzaklaştığını anatomik çalışma ile göstermiştir. Artroskopik kapsüler gevşetme sonrası hiçbir çalışmada omuz çıkığı geliştiği bildirilmemiştir.

İnterskalen veya genel anestezi uygulandıktan sonra, artroskopik kapsüler gevşetme uygulanacak hastaların, ilk olarak omuz eklem hareket açıklıkları kontrol edilip gerçek pasif kısıtlamaları tespit edilir. Artroskopi hastalar oturur pozisyonda ya da yan yatar pozisyonda uygulanabilir. Ekleme giriş rutin olarak kullanılan posterior giriş yolu ile yapılır. Omuz eklemindeki kapsülün kalınlaşması ve eklem hacminin azalmasından dolayı giriş kolay olmayabilir. Anterosuperior giriş yolu dışardan içeriye No. 18 spinal iğne yardımıyla belirlenerek açılır. Ekleme girildikten sonra görüntüyü engelleyen hipertrofik sinoviyal dokular motorlu traşlayıcı yardımıyla temizlenir. Kapsulotomi uygulanmadan önce rotator intervaldeki kontrakte olmuş kapsüler yapılar önce elektrokoter ile başlayıp daha sonra traşlayıcı ve basket punch ile debride edilir. Korakohumeral bağ elektrokoter ile korakoid çıkıntıya yapışma yerinden kesilir. Takiben kapsülün üst bölümü saat 11 hizasından saat 01 yönüne kadar supraspinatus tendonuna zarar vermeden gevşetilir. Ön kapsülde gevşetme işlemine elektrokoter ile bicepsin uzun başının yanından başlayarak glenoid yapışma yerine 5mm bırakacak şekilde saat 5 hizasına kadar devam edilir. Saat 6 hizasında inferior kapsüler gevşetme için anteroinferior giriş yolu açılabilir. Bu işlem esnasında inferior kapsülün aksiller sinire yakınlığı unutulmamalı, gerekirse kol abduksiyona alınarak eğimli menisküs yiyicisiyle gevşetilmelidir. Posterior kapsüler gevşetme için artroskop ön tarafta iken arka giriş yolu kullanılarak elektrokoter ve motorlu traşlayıcı ile devam edilir. Gerekirse işlem sonrası inferior kapsüler gevşetme için manipülasyon yapılmasını tavsiye eden yazarlar vardır. Ameliyat sonrası egzersiz programı pasif ve aktif-yardımlı olmak üzere başlanır.

Artroskopik tedavi uygulanan donmuş omuz hastalarında etiyolojik nedenler arasında başarı farklılıkları olduğu bazı yazarlar tarafından belirtilmiştir. Pollock ve ark.[65] manipülasyon sonrası artroskopik gevşetme yaptıkları diyabetik hastalarda primer donmuş omuz hastalarına oranla daha az iyi sonuç aldıklarını bildirmişlerdir. Nicholson donmuş omuz

hastalığı olan 68 hastasına beş ayrı nedenle (41 hasta ameliyat sonrası, 17 idyopatik, 15 travma sonrası, 8 diyabetik ve 8 hasta ise primer sıkışma sendromu) artroskopik gevşetme uygulamış ve prospektif olarak sonuçlarını değerlendirmiştir. Omuz değerlendirme skorları ve omuz hareket açıklıkları yönünden ameliyat öncesine göre bütün gruplarda önemli derecede ilerleme kaydedilmiştir. Diyabetik grup dışında diğer gruplarda ağrı yönünden önemli derecede azalma tespit edilmiştir. Diyabetik hasta grubunda değerlendirme skorları ve kazanılan hareket açıklığı açısından önemli derecede gelişme saptanmasına karşın bu değerler diğer gruplara göre en düşük seviyede kalmıştır [67]. Çınar ve ark.[32] ise konservatif tedaviye dirençli 14 diyabetik, 12 idyopatik donmuş omuz hastasına artroskopik kapsüler gevşetme uygulamışlardır. Çalışmalarında diyabetik donmuş omuz hastaları ile idyopatik hastalar arasında Constant klinik skoru açısından saptanan farkın, omuz hareketlerindeki iç rotasyon ve abduksiyon derecelerindeki farktan kaynaklandığını belirtmişlerdir. Gruplar arasında tam omuz hareketlerini kazanma süresi ve ağrının geçme süresi yönünden, diyabetik hastalarda daha uzun süre aldığını saptamış olsalar da iki grup arasında fark bulunamamıştır.

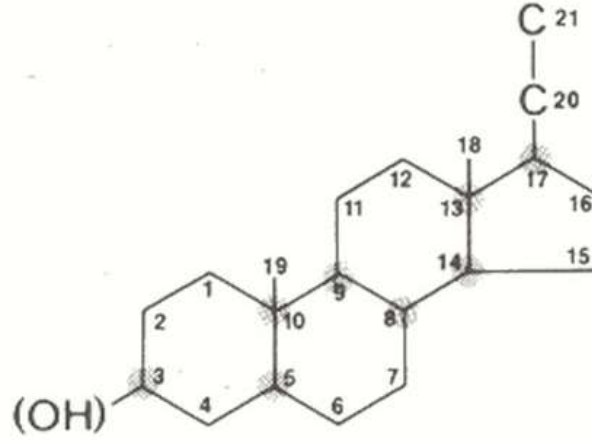
## **2.2 Kortikosteroidler**

Steroidler hormonlar, vitaminler, ilaçlar ve vücut içerikleri gibi çok geniş bir aileyi içeren moleküllerin genel adıdır. Antiinflamatuvar, antiallerjik ve immünosupresif etkileri nedeniyle kortikosteroidler sık kullanılan ilaçlardandır. Tedavide kullanımı 1940'lara dayanmaktadır. Tarihte kortizonu elde eden Tadeusz Reichstein, Edward Calvin Kendall ve Philip Showalter Hench, adrenal korteks hormonları üzerindeki yoğun çalışmaları sonucunda 1950 yılında fizyoloji ve tıp alanında Nobel ödülünü kazanmışlardır[68]. Yıllar içinde daha etkili ve daha az yan etkisi olan birçok türevleri üretilmiştir.

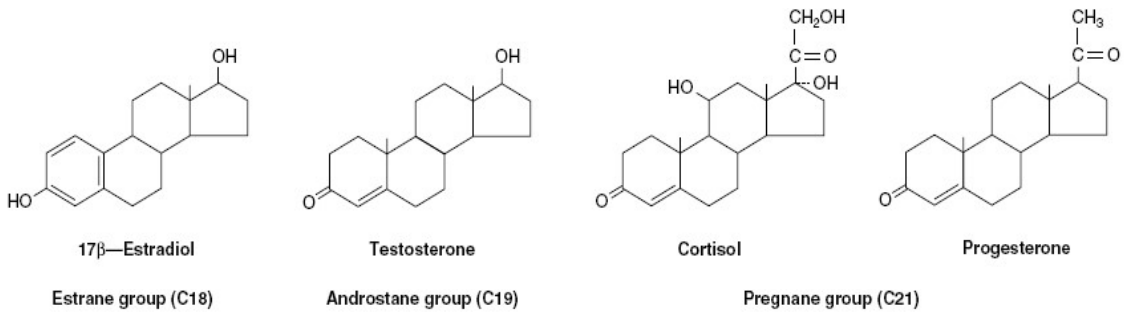
Septik olmayan, lokal eklem inflamasyonunda yaklaşık yarım yüzyıldır mikrokristal kortikosteroidler basit, palyatif, göreceli ve güvenilir bir ajan olarak kullanılmaktadır [69]. Steroidlerin lokal kullanımını ilk kez uygulayan Hollander depo kortikosteroidlerle olan yirmi yıllık deneyimini 1970 yılında yayınlamıştır [70]. Lokal steroid enjeksiyonu tendon, bursa ve eklemlerin inflamatuvar hastalıklarında etkili bir tedavi yöntemidir. Ancak granülasyon dokusu oluşumunu engellediği, ligamentlerin biyomekanik özelliklerini değiştirdiği de deneysel çalışmalarda gösterilmiştir [71].

## 2.2.1 Yapısı ve Sentezlenmesi

Steroid tanımı, dört halkalı (tetrasiklik) bir yapı olan siklopentanoperhidrofenantren iskeletinden (Şekil 2.2) türeyen maddeler için kullanılır. Bu halkalar A, B, C ve D olarak adlandırılan; 3 tane 6 karbonlu sikloheksan halkasının oluşturduğu fenantren halkası ve 1 tane 5 karbonlu siklopentan halkasından oluşur. Steroid hormonların öncü maddesi kolesteroldür. Kolesterolün pregnenolona dönüşümü hız sınırlayıcı basamaktır. Kolesterolün yan zincirinin kırılması ile C-21 kortikosteroidler, diğer yan zincir kırılması ile androjenler, A halkasının aromatisasyonu ile C-18 östrojenler oluşur. (Şekil 2.3)

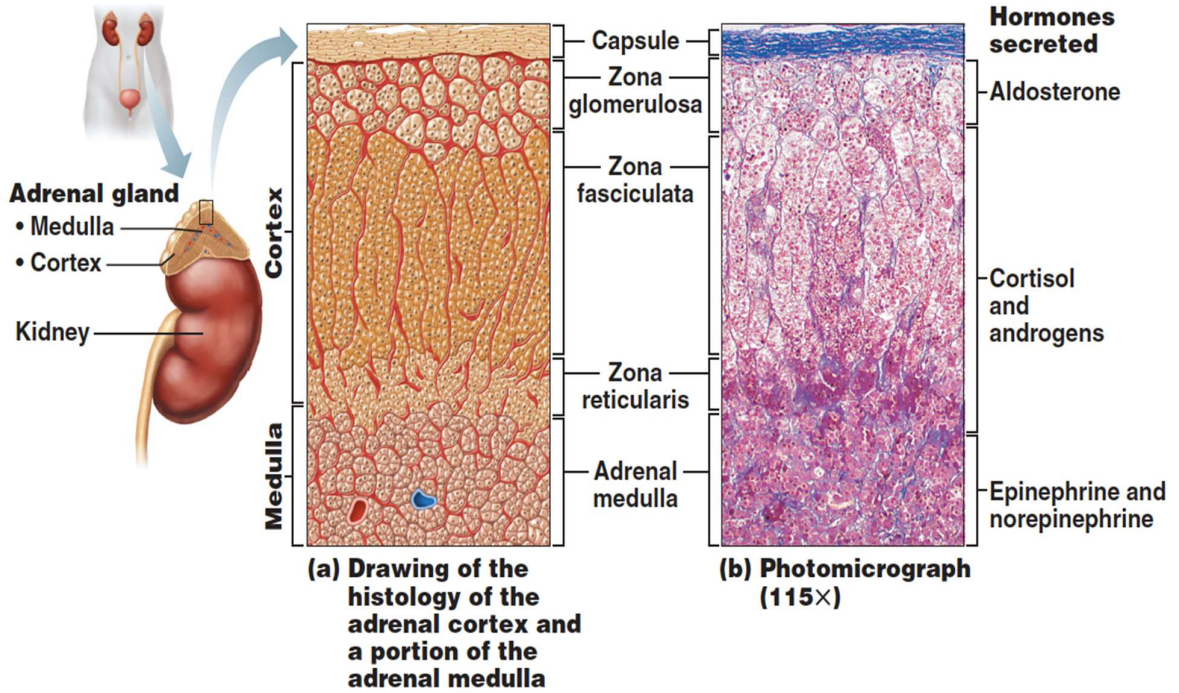


Şekil 2-2: Siklopentanoperhidrofenantren halkası



Şekil 2-3: Temel steroid hormonların yapıları

Glukokortikoidler (kortizol) ve androjenler (androstendion, dehidroepiandrosteron) adrenal korteksin zona fasikülata ve zona retikularis tabakalarında, mineralokortikoidler ise (dezoksikokortikosteron ve aldosteron) zona glomeruloza tabakasında (Şekil 2.4) kolesterolden sentez edilirler. Plazmada kortizolün %95 i proteinlere bağlı taşınır: kortikosteroid bağlayıcı globulin (CBG) veya transkortin ve albümin. Kortizol sağlıklı, stres altında olmayan insanlarda pituitier glanddan salgılanan kortikotropinin etkisiyle adrenal korteksten diüurnal olarak (sabah 08.00 değerleri 24.00 değerlerinin 10 katıdır) salgılanmaktadır. Günlük üretim 8-13 mg olup, yoğun stres altında 10 kattan fazla artmaktadır (225-440 mg/g) [72].



Şekil 2-4: Adrenal bez histolojisi ve üretilen hormonların yeri[73]



### 2.2.2 Etki Mekanizması

Kortikosteroidler oldukça güçlü immünsüpresif ve birçok organda antiinflamatuvar etki gösterir. Akut ve kronik inflamasyonu etken ne olursa olsun (mikroorganizma, immünolojik, kimyasal, ısı ve mekanik etkenler gibi) inhibe ederler. Burada inflamasyonun erken histolojik belirtilerini (kapiller dilatasyon, damar çeperine fibrin çökmesi, lokal ödem, lökositlerin inflamasyon alanına migrasyonu) ve geç histolojik belirtilerini (fibrozis, kapiller proliferasyon, kollajen birikmesi) oluşturan tüm olayları inhibe ederek etki ederler. İmmün sistemin birçok hücresine etki ederek hem hücre aracılıklı immün yanıtı hem de antikor üretimini bozar.

Serbest kortikosteroid molekülleri hedef organlarda hücre membranını aşır sitoplazma içine girerler ve orada reseptör protein ile birleşirler. Kortikosteroidlere özgü reseptör protein, östrojenik ve androjenik diğer steroid maddeleri bağlamaz. Sitoplazmada hormon-glikokortikoid reseptörü kompleksi ayrıştır ve kortikosteroid nükleusa transloke olarak nükleustaki transkripsiyon faktörleri ile etkileşir. Antiinflamatuvar etkilerinin büyük bölümü işte bu etkileşime bağlı olarak ortaya çıkmakta, bir bölümü de direkt hücresel etki yoluyla oluşmaktadır. (Tablo 2.1) Hücre içi bu etkileşimin ardından hedef organ ve tüm vücut düzeyinde fizyolojik ve farmakolojik etkiler meydana gelir.

Kortikosteroidler nötrofil ve monositlerin inflamasyon alanına göçünü, makrofajların lenfositlere antijen sunmasını, lenfosit proliferasyonu, aktivasyonu ve farklılaşmasını ve sitokinlerin üretimi gibi inflamatuvar ve immün yanıtındaki hücreleri inhibe ederler. T hücreleri geçici olarak dolaşımdan çekilir, hareketleri de steroidler tarafından belirgin derecede azaltılır. Sadece proinflamatuvar sitokin üretimini inhibe etmez, aynı zamanda fagositer hücrelerin ve T hücrelerinin fonksiyonlarını da engeller[74, 75]. Hücre düzeyinde lenfosit proliferasyonunu inhibe eder, eozinofil ve bazofillerde apoptoza yol açar, T hücrelerinin dağılımını değiştirir.[76] Ayrıca, T hücrelerinde de apoptozu indükleyebilir ve hücresel immün sistemde rol oynayan Th1 fenotipinden humoral immünitede görev alan Th2 fenotipine doğru kaymaya neden olur. Monositlerin hareketleri bozulur, sitokinlerin hedef hücrelerdeki etkileri de engellenir. Kortikosteroid tedavisi polimorfonükleer inflamatuvar yanıtı geçici olarak bozar ve periferik kanda lenfosit, monosit, eozinofil ve bazofil sayısını azaltır. Buradaki mekanizmada glikokortikoidlerin siklooksijenaz-2 (COX-2) indüksiyonunun inhibisyonu ile mRNA seviyelerini ve protein sentezini baskılamalarının etkili olduğu bildirilmektedir [77, 78].

**Tablo 2-1: Kortikosteroidlerin Etki Mekanizması ve Ortaya Çıkan Sonuçlar [79]**

Etki	Mekanizma	Sonuç
Sitokin transkripsiyonunun inhibisyonu	Transkripsiyon faktörünü aktive eden protein – 1 (AP-1) ve Nükleer faktör – $\kappa$ B (NF- $\kappa$ B) ile etkileşim	IL-1, IL-3, IL-4, IL-5, IL-6, IL-8, TNF- $\alpha$ , GM-CSF oluşumunun önlenmesi
Sitokin kodlanmasının azaltılması	Kodlayıcı mRNA yıkımını artırarak	IL-1 $\beta$ ve GM-CSF'de azalma
IL-1 yüzey reseptörünün inhibisyonu		IL-1 in fonksiyonel aktivitesinde azalma
Nitrik oksit sentaz (NOS) oluşumunun inhibisyonu	NOS oluşumunu regüle eden önemli bir transkripsiyon faktörü olan NF- $\kappa$ B üzerine etki ile	NO üretiminde azalma
Siklooksijenaz (COX-2) için gen kodlanmasının inhibisyonu	NF- $\kappa$ B aktivasyonunu engelleyerek	Prostaglandin ve lökotrien oluşumunda azalma
Enflamatuar hücelere AP-1 bağlanmasının inhibisyonu	Platelet aktive edici faktörü (PAF) inibe ederek	İnflamatuar hücrelerin açığa çıkmasının önlenmesi
Lizozomal enzimlerin salınımının inhibisyonu	Lizozom stabilizasyonu ile	Nötrofillerin kemotaksis ve diğer inflamatuvar fonksiyonlarının önlenmesi
Diğer hüresel etkileri	Dolaşımdaki mononükleer hücrelerin, eozinofil ve bazofillerin azalması, Makrofajlardan IL-1 ve TNF- $\alpha$ salınımının inhibisyonu, T-lenfositlerden birçok sitokinin inhibisyonu, Direkt antipermeabilite etki ve vazoaaktif ve proinflamatuvar sitokinlerin hüresel kaynağının azaltılması	Antienflamatuar etkinin oluşması

Kortikosteroid enjeksiyonunun amacı inflamasyonu azaltmaktır. Bu işlemi öncelikle inflamatuvar yolda vital öncü olan fosfolipaz A2'nin araşidonik asite dönüşümünü inhibe ederek gerçekleştirir. Lokal dokulara inflamatuvar hücrelerin akışını engelleyerek inflamasyonu inhibe eder. Aynı zamanda sinoviyal hücreler ve inflamatuvar hücrelerde kemotaktik sitokin ekspresyonunu bloke etme yeteneğine sahiptir. Kim ve arkadaşları sık kullanılan potent steroidlerden deksametazonun bursal hücrelerdeki SDF-1 (stromal cell derived factor 1) ekspresyonunu engellediğini, bu nedenle steroidlerin subakromiyal bursit tedavisinde kullanılabileceğini söylemiştir [80].

### 2.2.3 Sentetik Formları

Sentetik kortikosteroidler ilk zamanlarda başlangıç maddesi olarak kolesterol ve safra asitlerinin, daha sonraları ise bitkisel kaynaklı diosgenin adlı steroidin kullanılması suretiyle üretilmiştir. Günümüzde çok daha basit yapıları başlangıç maddelerinden başlayarak kortikosteroid sentezine olanak veren yeni yöntemler ile üretilmektedirler. Tüm doğal glukokortikoidlerin mineralokortikoid, mineralokortikoidlerin de glukokortikoid aktivitesi vardır. Doğal glukokortikoidlerden farklı yapıda olan yeni steroid sentez etmenin amacı bu tür ilaçların önemli bir yan etkisi olan su ve tuz tutucu etkilerini minimuma indirmektir [81]. Sentetik glukokortikoidler genellikle ağızdan kullanılırlar ve mide barsak mukozasından kolayca absorbe edilirler. Klinikte sık kullanılan türleri prednizon, prednizolon, triamsinolon, deksametazon, betametazon, beklametazon, flunisolid, budesoniddir[82]. Bu ilaçların potensleri ve eş değer dozları farklıdır. (Tablo 2.2)

**Tablo 2-2: Eksojen olarak uygulanan kortikosteroid formları ve eşdeğer dozları**

	Eşdeğer doz (mg)	Glukokortikoid etkinlik	Mineralokortikoid etkinlik	Plazma yarı ömrü (dakika)
Hidrokortizon	25.0	1	1	80-115
Prednizon	5.0	4	0.8	160
Prednizolon	5.0	4	0.8	115-250
Metilprednizolon	4.0	5	0.5	80-180
Triamsinolon	4.0	5	0	80-120
Deksametazon	0.75	25	0	110-120
Betametazon		25-30	0	130-330

Kortizolün sentetik eşdeğeri olan hidrokortizon, fizyolojik replasman tedavisinde tercih edilmektedir. Prednizon, metabolik olarak inaktif formdadır ve aktif hale geçebilmesi için karaciğerde hidroksilasyona uğraması gerekmektedir. Deksametazon, mineralokortikoid aktivitesinin olmaması veya ihmal edilebilir düzeyde olması nedeniyle beyin ödemi gibi su ve tuz retansiyonu istenmeyen durumlarda uygulanmaktadır.

Metilprednizolon doğal bir kortikosteroid olan hidrokortizonun kimyasal modifiye edilmiş (sentetik) halidir. Dokulara yayılımı fazladır, oral biyoyararlanımı yüksektir ve kan-beyin bariyerini geçebilir. Parenteral form hidrosillidir. Suda çözünmeyi sağlayabilmek için fosfat veya süksinat esterleri eklenmiştir (Prednol-L; metilprednizolon süksinat). Metilprednizolon orta etki süreli glukokortikoid ilaçlardandır ve dolaşımında kalış süresi 12-36 saattir. Dozu gerçek vücut ağırlığı veya ideal vücut ağırlığı üzerinden hesaplanır.

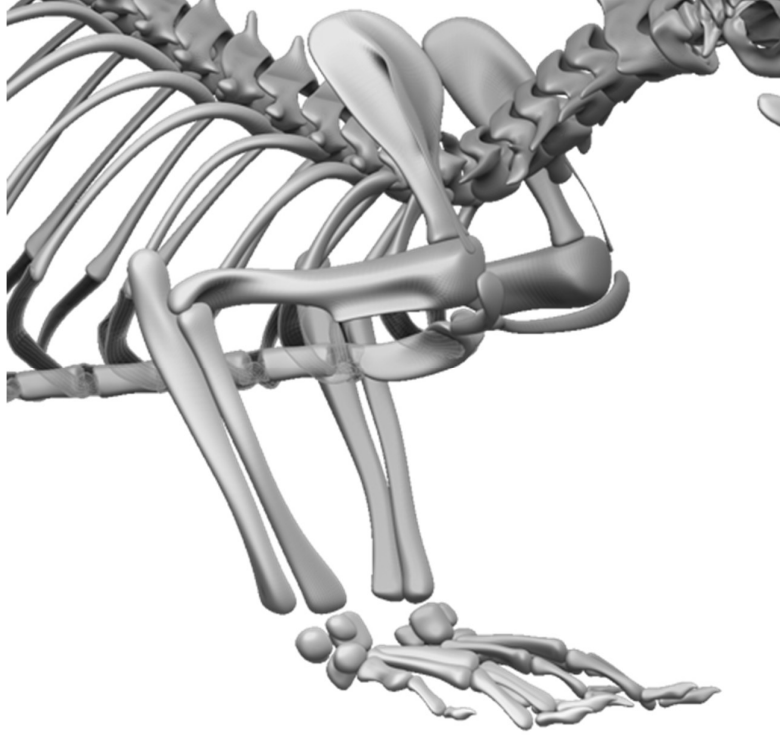
Hipotalamohipofizer akstaki inhibisyonu en alt düzeyde tutmak için;

- 1) Oral glukokortikoidler her gün verilmeyip gün aşırı uygulanabilir
- 2) İlacın dozu tedavi için gerekli olan minimum dozda verilebilir
- 3) İlaç hipofizden ACTH salınımının en fazla uyarıldığı sabah vaktinde verilmelidir
- 4) Bir ay veya daha uzun süre sistemik steroid tedavisinden sonra ilaç birden kesilmez, doz her basamakta 3-7gün kalınmak sureti ile giderek azaltılır[83]

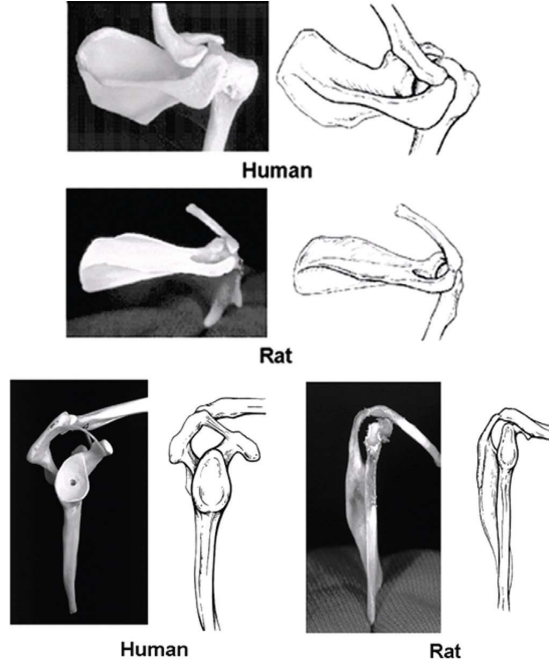
### 2.3 Sıçanın Omuz Anatomisi

Muridae ailesinin, rattus cinsinin, *R. norvegicus* türünden olan Sprague Dawley, omuz bölgesi anatomisinin insanınki ile benzerliği nedeniyle(Şekil2.5) deneysel çalışmalarda sıklıkla tercih edilmektedir. Yaşam süresi ortalama 2,5-3 yıldır. Dişilerde 250-300 gr, erkeklerde 450-500 gr arasında erişkin ağırlığına sahiptir. İyi gelişmiş akromiyon, belirgin spina skapula, subakromiyal bursa, akromiyoklavikuler eklem, klavikula, humerus, supraspinatus ve infraspinatus tendonları, biceps tendonu ve diğer bölümleri ile zorlanmadan ayırt edilebilen anatomik yapılara sahiptir.

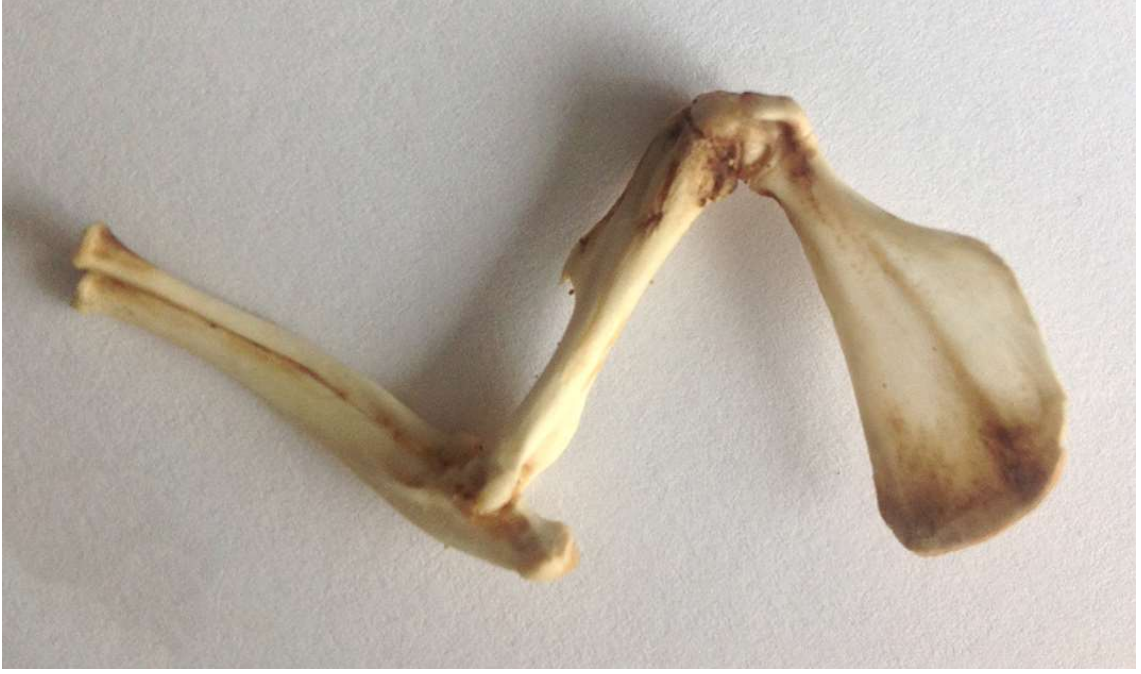Hafif eğimli sıçan klavikulasının kalın olan medial ve lateral uçları, sternoklavikuler ve akromiyoklavikuler eklemlere ligamentlerle tutturulmuştur. Klavikula lateral ucunda iki ligament ile, mediale yönlene korakoid çıkıntıya tutunur. Skapulanın superior kenarı insanlardaki skapuler çentiğe (incisura scapula) sahip değildir. Sıçan skapulası (Şekil 2.7 ve Şekil 2.8) supero-inferior boyutlara oranla, medio-lateral olarak daha uzun olduğundan dolayı, spina skapula insanlardakine kıyasla daha uzundur. Belirgin olan akromiyon humeroskapuler eklemi örter. Glenoidin oval eklem yüzeyi kartilajinoz labrum sayesinde genişlemiştir ve skapula cismine görece uzun ve dar olan bir boyun ile bağlanmıştır. Humerus başının yarı sferik bir eklem yüzeyi, tuberkulum majus, tuberkulum minus ve intertuberkuler sulkusu mevcuttur. Deltoid kasın yapışma noktası olan, humerusun proksimal yarısında, lateralde yer alan, insanlara göre daha belirgin olan deltoid tuberosite; geniş tabanlı, çengel benzeri belirgin bir çıkıntı oluşturur. Glenohumeral eklem dış kısmında skapulohumeral kasların düzleşerek yer aldığı belirgin bir kapsülle çevrelenmiştir. Klavikulanın lateral kenarı, akromiyon ve korakoakromiyal bağ subakromiyal boşluğu sınırlandıran osteofibroz bir ark oluşturur (Şekil 2.6). Bu boşlukta sinoviyal bursa, supraspinatus kası tendonu, eklem kapsülünün bir kısmı ve kapsülün altında biceps kası uzun başı tendonu yer alır. Bu yapıların insandakine anatomik benzerliği dikkate alındığında, omuz hastalıklarının araştırılması için sıçanların uygun bir deney hayvanı olduğu söylenmektedir. [84-86] Sıçanın omuz bölgesi kasları Şekil 2.9, Şekil 2.10 ve Şekil 2.11 de gösterilmiştir.



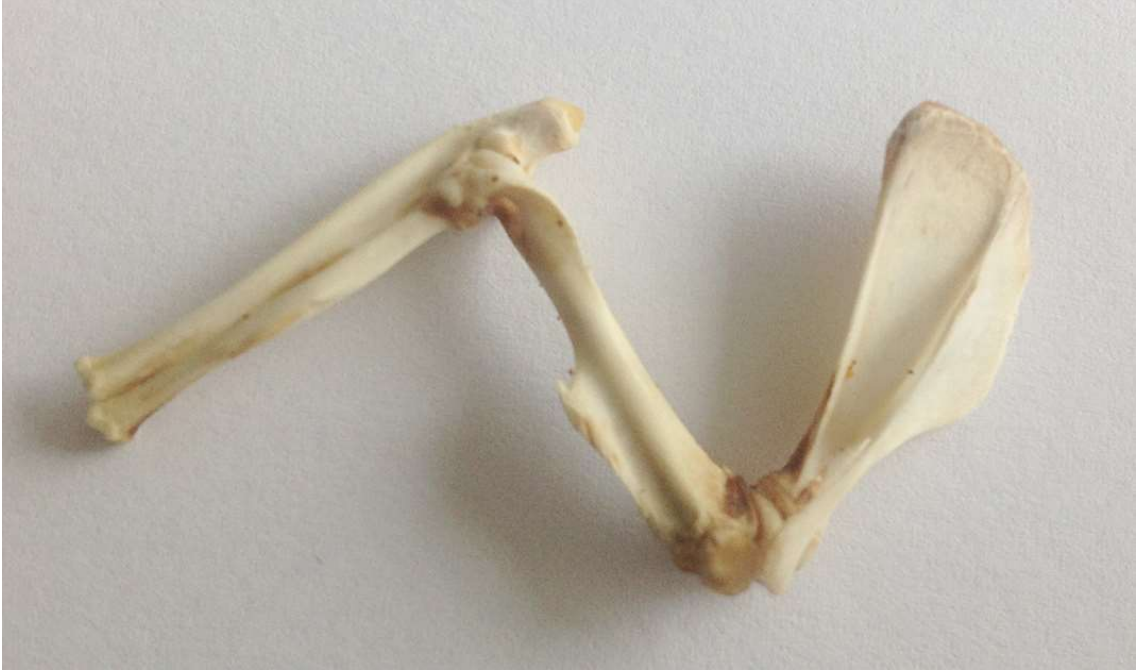Şekil 2-5: Sıçan üst ekstremitésinin illüstrasyonu [87]



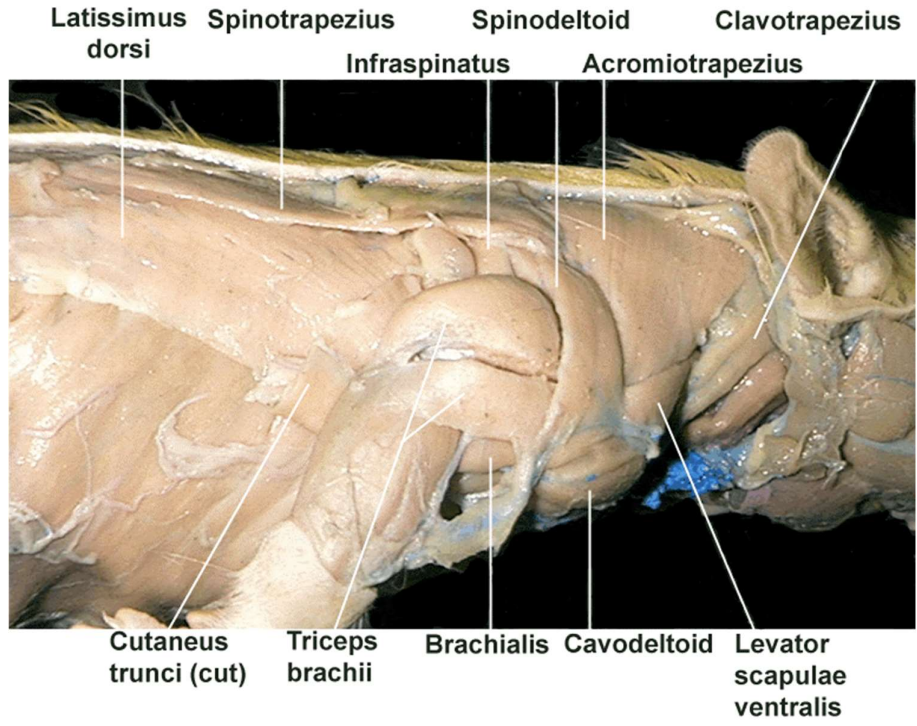
Şekil 2-6: Posterosuperior ve lateral görünüşten insan ve sıçan omuz bölgesi kemik anatomi benzerliđi[85]



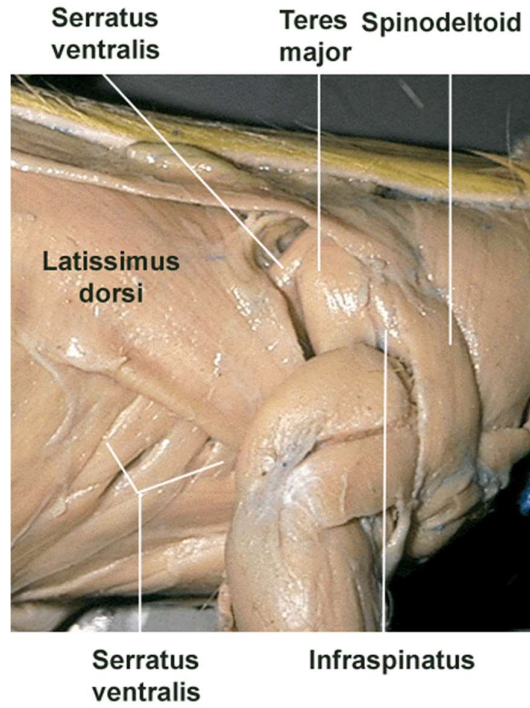
**Şekil 2-7:** Sıçan sağ üst ekstremitte kemikleri ventral görünüş[87]



**Şekil 2-8:** Sıçan sağ üst ekstremitte kemikleri dorsal görünüş[87]

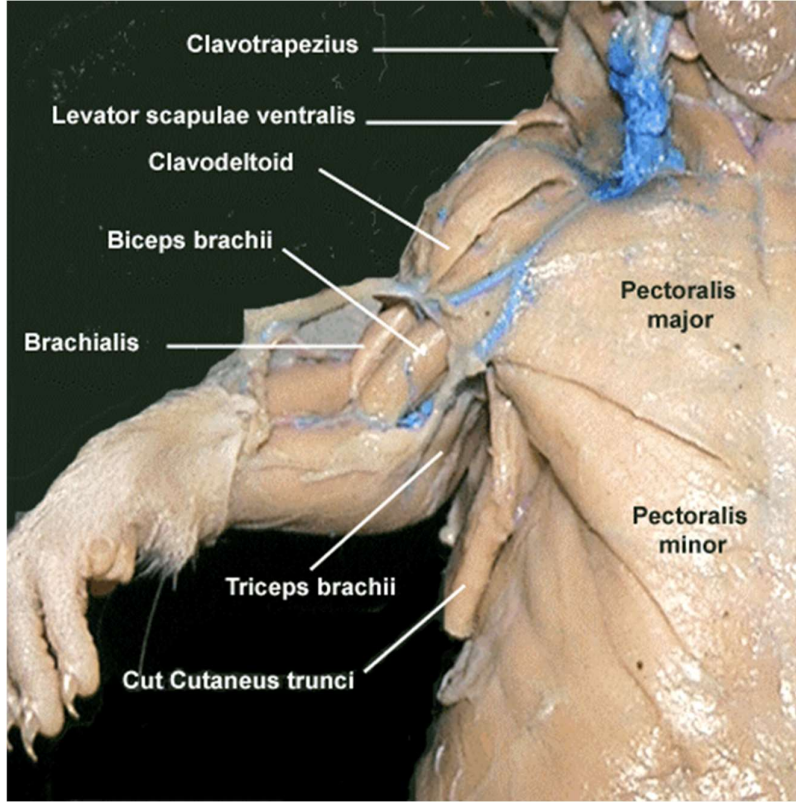


Şekil 2-9: Sırt, omuz ve kol kaslarının lateral görünüşü (ekstansiyonda)[88]



Şekil 2-10: Torasik ve skapular kasların lateral görünüşü(fleksiyonda)[88]





Şekil 2-11: Göğüs bölgesi ve kol kasları ventral görünüş [88]

### 3. GEREÇ VE YÖNTEM

DA 16/12 nolu “Sıçanlarda donmuş omuz modelinde, intraartiküler ve oral kortikosteroid tedavisinin karşılaştırılması” başlıklı araştırma projemiz Başkent Üniversitesi Tıp ve Sağlık Bilimleri Araştırma Kurulu ve Deney Hayvanları Etik Kurulu’nun 22/2/2016 tarih ve 16/13 sayılı kararı ile bilimsel ve etik açıdan uygun görülüp onaylanmıştır. Deneyler Başkent Üniversitesi Deney Hayvanları Üretim ve Araştırma Merkezi’nde yapılmıştır.

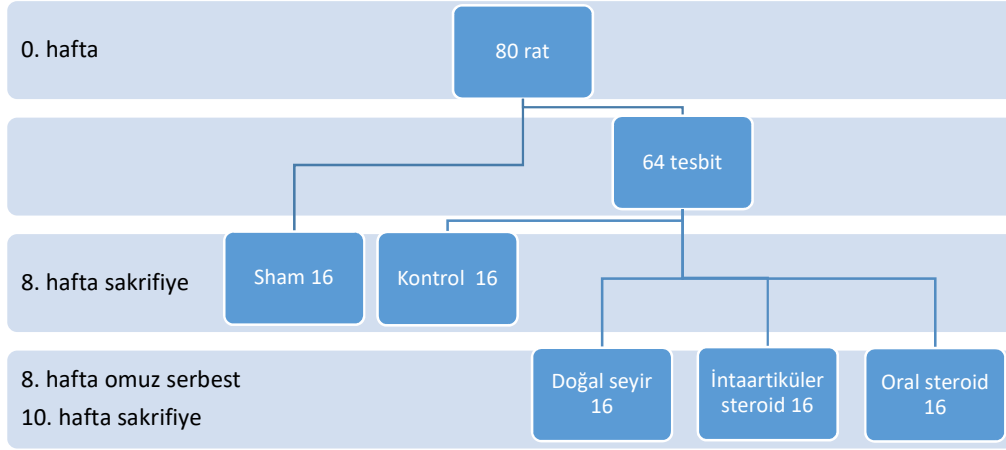
Çalışmamızda 80 adet Sprague-Dawley cinsi, 8 aylık, dişi sıçan kullanıldı. Kullanılan sıçanların ağırlığı 250-300gr arasında değişmekteydi. Denekler çalışmaya dahil edilmeden önce yürüme bozukluğu olmadığı kontrol edildi. Her hayvan 8’er sıçanlık polikarbon kafeslerde, serbestçe yemek ve su alabildikleri bir ortamda barındırıldı. Ortam nemi  $50 \pm 10$ , ortam sıcaklığı ise standart olarak  $20 \pm 2$  C° değerlerinde sabitti. Kafeslerin bulunduğu oda gece-gündüz döngüsü içerisinde sabah sekizden akşam sekize 12 saat boyunca aydınlatılıyordu. Deney süresince sıçanlara Pürina® standart rat yemi verildi. Tüm işlemler, steril şartlar altında Başkent Üniversitesi Deney Hayvanları Üretim ve Araştırma Merkezi Araştırma Ünitesi’nin ameliyathanelerinde, veteriner hekim gözetiminde gerçekleştirildi. Hayvanlara deney boyunca aktivite kısıtlamasına veya rehabilitasyona (treadmill) yönelik işlem uygulanmadı. Deneklerin bakımı ve beslenmesi Araştırma Merkezi Veteriner Teknisyenleri tarafınca günlük olarak yapıldı.

#### 3.1 Deneklerin Gruplara Ayrılması

Denekler on altılı beş gruba ayrıldı. (Tablo 3.1 ve Şekil 3.1) Deneklerin yarısı eklem hareket açıklığı ölçümünde (n:8) diğer yarısı histopatolojik inceleme için (n:8) kullanıldı.

**Tablo 3-1: Deneklerin gruplara ayrılması**

Gruplar	Grup İsmi	Özellikler
Grup 1	Sham	Normal hareket açıklığı (sağlıklı)
Grup 2	Kontrol	Donmuş omuz modeli (hasta)
Grup 3	Doğal seyir	İlaç verilmeden iyileşme
Grup 4	İntraartiküler Steroid	Eklem içi enjeksiyon
Grup 5	Oral Steroid	Gavaj



**Şekil 3-1:** Grupların şematik gösterimi

Grup 1 (n:16): Sham grubu. Uygulanan cerrahi insizyonun, disseksiyonun ve sütür materyalinin donmuş omuza neden olmadığı gösterilmesi amaçlanarak bu grup oluşturuldu. Omuz eklem hareket açıklığı ve histopatolojisi sağlıklı sıçaninki olarak kabul edildi. Cerrahi işlem olarak; genel anestezi altında sol skapula lateral kenarına dik insizyon yapıldı. Skapula bulundu. İnfraspinatus kası ve subskapularis kası skapula inferior köşesi görülecek şekilde kemikten kaldırıldı. İki adet 2-0 örgülü polyester sütür (TI-CRON®) skapuladan geçirilerek sütüre edildi. Sütürler humerustan geçirilmeden kesildi. Cilt sütüre edildi. Serbest kafes aktivitesine bırakılan sıçanlar sekizinci haftada sakrifiye edildi ve omuz eklemi skapulotorasik dezartikülasyonla alındı. Deneklerin rastgele yarısı eklem hareket açıklığı (ROM) ölçümü için kullanıldı. Diğer sekiz denek histopatolojik inceleme için %10 formaldehid çözeltisinde saklandı.

Grup 2 (n:16): Kontrol grubu. Donmuş omuz hastalığının modeli oluşturulması amaçlanarak bu grup oluşturuldu. Omuz eklem hareket açıklığı ve histopatolojisi hasta sıçaninki olarak kabul edildi. Cerrahi işlem olarak; genel anestezi altında sol skapula lateral kenarına dik insizyon yapıldı. Skapula bulundu. İnfraspinatus kası ve subskapularis kası skapula inferior köşesi görülecek şekilde kemikten kaldırıldı. İki adet 2-0 örgülü polyester sütür (TI-CRON®) skapuladan geçirilerek sütüre edildi. Sütürler humerus çevresinden geçirildi ve bağlandı. Omuz eklemine hareketsiz kaldığı teyit edildi. Cilt sütüre edildi. Serbest kafes aktivitesine bırakılan sıçanlar sekizinci haftada sakrifiye edildi ve omuz eklemi skapulotorasik dezartikülasyonla alındı. Deneklerin rastgele yarısı eklem hareket açıklığı (ROM) ölçümü için kullanıldı. Diğer sekiz denek histopatolojik inceleme için %10 formaldehid çözeltisinde saklandı.

Grup 3 (n:16): Doğal seyir grubu. Hastalık doğal seyirinde iyileştiğinden dolayı; uyguladığımız tedavinin başarısının, doğal seyirden farklı olup olmadığını kontrol etmek için bu grup oluşturuldu. Cerrahi işlem olarak kontrol grubuna uygulanan operasyonun aynısı uygulandı. Sekizinci haftada ikinci operasyonla sütürler kesildi ve omuz eklemi serbest bırakıldı. Onuncu haftada denekler sakrifiye edildi ve omuz eklemi skapulotorasik dezartikülasyonla alındı. Deneklerin rastgele yarısı eklem hareket açıklığı (ROM) ölçümü için kullanıldı. Diğer sekiz denek histopatolojik inceleme için %10 formaldehid çözeltisinde saklandı.

Grup 4 (n:16): İntraartiküler steroid grubu. İntraartiküler steroid tedavisinin başarısı gözlemlenmesi amaçlandı. Cerrahi işlem olarak kontrol grubuna uygulanan operasyonun aynısı uygulandı. Sekizinci haftada ikinci operasyonla sütürler kesildi ve omuz eklemi serbest bırakıldı. Aynı seansta sol omuz eklemine (0.2cc) tek doz 0.5mg/kg triamsinolon asetonid (Kenakort®-A retard İM/İA 40mg ampul, Deva İlaç, İstanbul - Türkiye) posteriordan intraartiküler olarak uygulandı. Onuncu haftada denekler sakrifiye edildi ve omuz eklemi skapulotorasik dezartikülasyonla alındı. Deneklerin rastgele yarısı eklem hareket açıklığı (ROM) ölçümü için kullanıldı. Diğer sekiz denek histopatolojik inceleme için %10 formaldehid çözeltisinde saklandı.

Grup 5 (n:16): Oral steroid grubu. Oral steroid tedavisinin başarısı gözlemlenmesi amaçlandı. Cerrahi işlem olarak kontrol grubuna uygulanan operasyonun aynısı uygulandı. Sekizinci haftada ikinci operasyonla sütürler kesildi ve omuz eklemi serbest bırakıldı. Operasyondan 24 saat sonra 50 mg/kg metilprednizolon (Prednol® 16mg tablet – Mustafa Nevzat İlaç – İstanbul) tedavisi gavaj olarak başlandı. İlaç dozları diurnal ritme uygun olarak sabah 30 dk açlık ve susuzluk sonrasında verildi. İlaç dozu iki güne bir yarıya düşürülerek sekiz günde sonlandırıldı. (Tablo 3-2) Dokuzuncu haftada metilprednisolon tedavisi bittikten sonra üç denek exitus olarak çalışma dışı kaldı. Onuncu haftada denekler sakrifiye edildi ve omuz eklemi skapulotorasik dezartikülasyonla alındı. Deneklerin yedi tanesi eklem hareket açıklığı (ROM) ölçümü için kullanıldı. Diğer altı denek histopatolojik inceleme için %10 formaldehid çözeltisinde saklandı.

**Tablo 3-2: Oral kortikosteroid doz azaltılması**

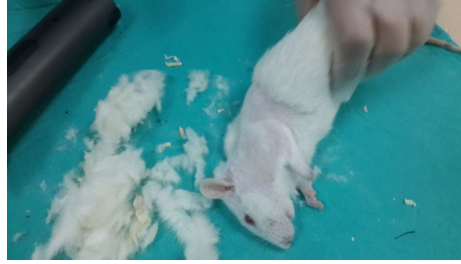Günler	Doz
1, 2	50mg/kg
3, 4	25mg/kg
5, 6	12,5mg/kg
7, 8	6,25mg/kg

### **3.2 Birinci Cerrahi İşlem (Donmuş omuz modeli oluşturulması)**

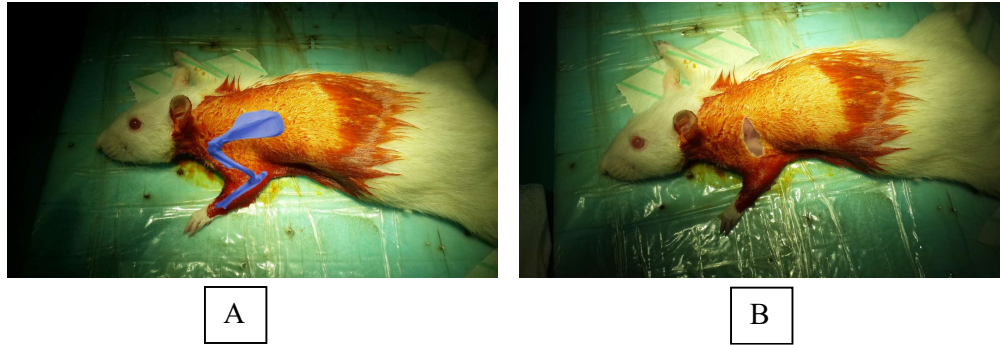
Tüm hayvanlara aynı cerrah tarafından aynı standart cerrahi operasyon uygulandı. Ameliyat öncesi genel anestezi için 50mg/kg Ketamin Hidroklorid (Brema®, Bremer Pharma GMBH, Warburg - Almanya) ve 7 mg/kg Ksilazin Hidroklorid (Alfazyne®, Alfasan International B.V., Woersen – Hollanda) intraperitoneal olarak uygulandı. Denekler kuyruklarına silinmez keçeli kalemle sayı yazılarak numaralandırıldı. Anestezinin ardından her rat elektronik tartı ile otomatik olarak tartıldı ve ağırlıklar not edildi. Tartılma işlemi sonrası sol omuz cerrahi saha traş makinesi ile tüylerden arındırıldı (Şekil 3.2). Denek prone pozisyonda strafor üzerine sağ ön ve her iki arka ayağından bantlanarak tespit edildi. Cerrahi saha %10 polivinilpirolidon – iyot içeren antiseptik çözelti (Batticon®) ile temizlendi ve steril örtü ile örtüldü. Tüm cerrahi işlemler steril şartlarda yapıldı.

Sham grubu (Grup 1) dışında kalan diğer dört gruba (Grup 2, 3, 4, 5) Villa-Camacho ve ark. tarafından daha önce yapılan çalışma model alınarak ratlarda donmuş omuz oluşturuldu.[11] Cerrahi prosedür olarak skapula lateral kenarından dik olarak humerusa uzanan longitudinal 15mm insizyon yapıldı. (Şekil 3.3) Cilt altı ve fasia geçildikten sonra latissimus dorsi ve trapezius lifleri arasından skapula inferior köşesi bulundu. (Şekil 3.4) İnfraspinatus ve subskapularis kısmi olarak disseke edilerek skapula lateral kenarı hazırlandı. (Şekil 3.5 A) İki adet 2-0 örgülü polyester sütür (TI-CRON®) skapuladan geçirilerek düğümlendi. (Şekil 3.5 B) Takiben humerus lokalize edildi. (Şekil 3.6 A) Humerus distal üçte birinde triseps ve brakhialis kasları arası disseke edildi. Radial sinir bulundu ve korunarak humerusa ulaşıldı. (Şekil 3.6 B) Humerus distal 1/3'ü ekspozite edildi. Her iki sütür humerus çevresinden geçirildikten sonra kendi üzerine düğümlendi. (Şekil 3.7) Düğümler sıkılarak skapula humerusa yaklaştırıldı. (Şekil 3.8) Sütürler bağlanarak omuz ekleminin hareketsiz kaldığı kontrol edildi. (Şekil 3.9)

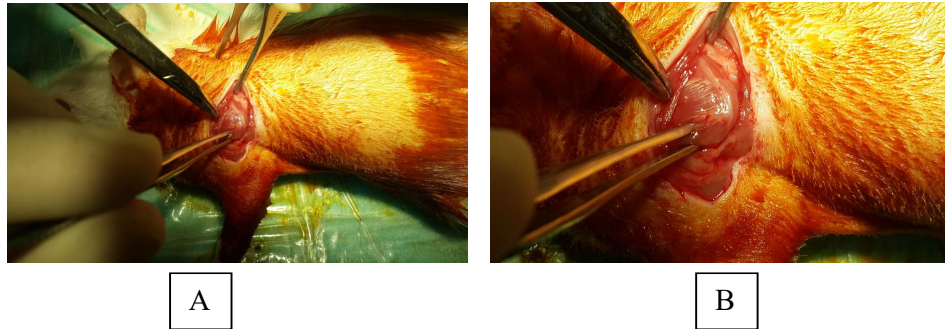
Sham grubuna (Grup 1) strler yalnızca skapuladan geirilerek dgmlendi. Humerusa herhangi bir iřlem uygulanmadı. Tm gruplara cerrahi iřlemlerden sonra cilt no:4/0 ipek ile stre edildi. (řekil 3.10) Cilt zerine klortetrasiklin (Apoderm®) sprey sıkladı. İřlem sonrası anestezi etkisinden kurtulup uyanana dek denekler diđerlerinden izole edildi. Daha sonra normal gnlk aktivitelerini yapacak řekilde nceki kafeslerine alındı. Deneklere herhangi bir hareket kısıtlaması uygulanmadı. Postop  gn boyunca antibiyotik olarak 10mg/kg enrofloksasin (Baytril-K®) subkutan olarak verildi. Sekiz hafta boyunca serbest kafes aktivitesine bırakıldı.



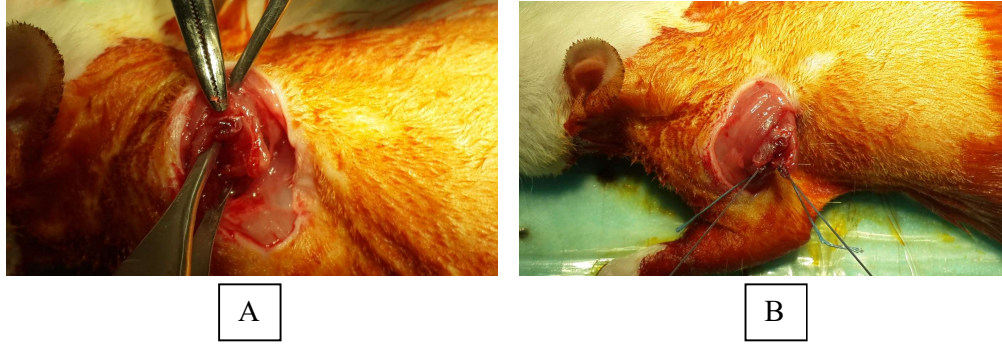
řekil 3-2: Preop hazırlık



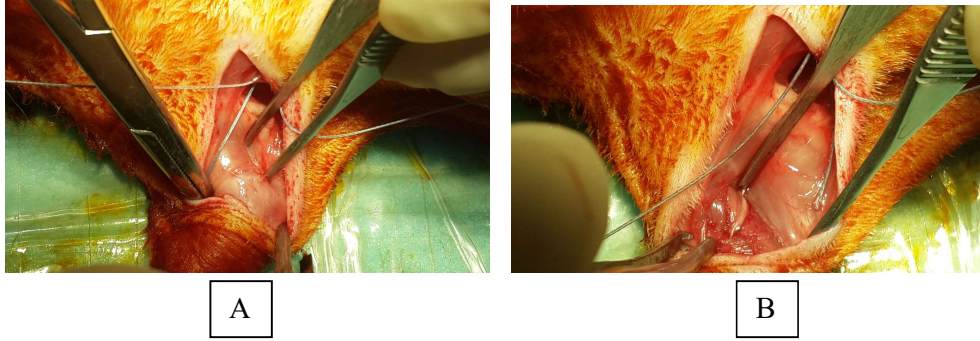
řekil 3-3: A: Kemik yapının fotoğraf zeri illstrasyonu / B: Cilt insizyonu



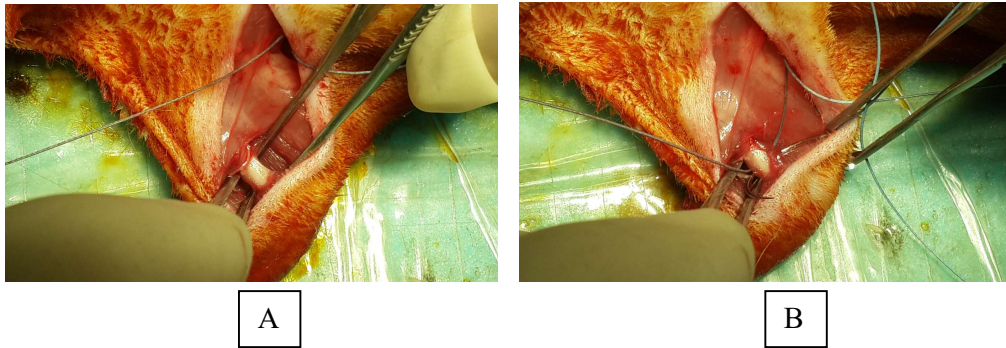
řekil 3-4: A: Skapulanın bulunması / B: Angulus inferior ve Skapula medial kenarı



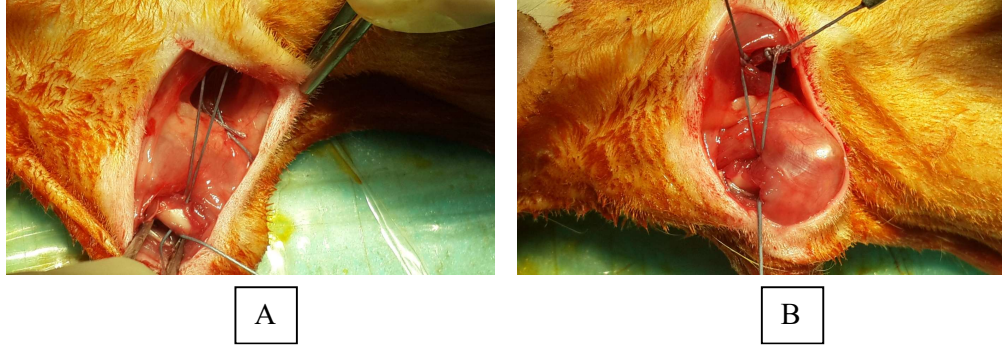
**Şekil 3-5:** A: İnfraspinatus ve subskapularis kısmi olarak disseke edilmesi / B: Sütürlerin skapula lateral kenarına düğümlenmesi



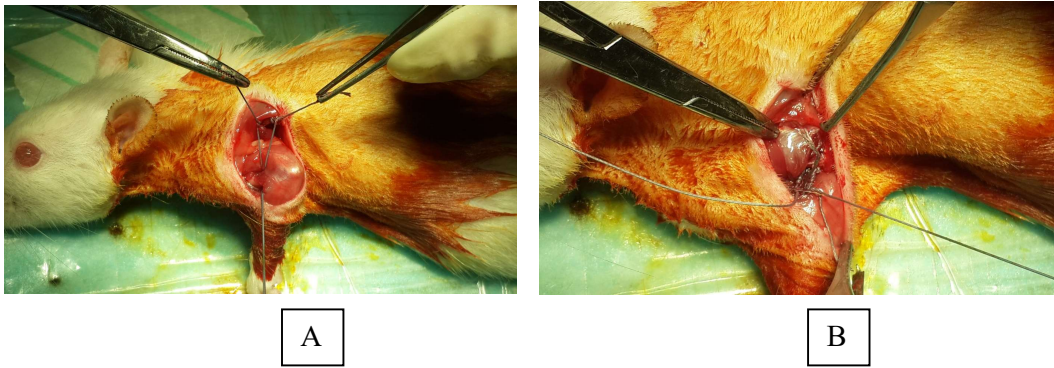
**Şekil 3-6:** A: Humerusun lokalize edilmesi / B: Radial sinir korunarak humerusa ulaşılması



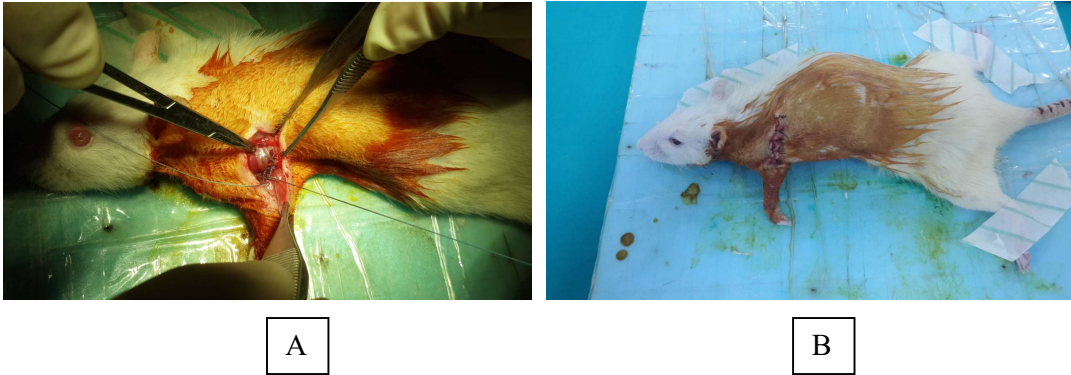
**Şekil 3-7:** A: Humerus distalinin ekspozite edilmesi / B: Humerustan sütürlerin geçirilmesi



**Şekil 3-8:** A: Sütürler tespit için hazır / B: Skapulanın humerusa yaklaşması



**Şekil 3-9:** A: Sütürler bağlanmadan önce / B: Sütürler bağlanarak omuz tespit edilmiş hali



**Şekil 3-10:** A: Postop son hali / B: Cilt sütüre edilmiş



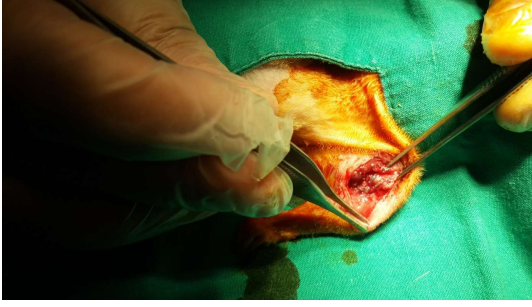
### 3.3 Sakrifikasyon ve İkinci Cerrahi İşlem (Omuzun Serbest Bırakılması)

Sekizinci haftada Sham (Grup 1) ve Kontrol (Grup 2) grupları; ötenazi dozunda intraperitoneal Ketamin Hidroklorid (150mg/kg) uygulanarak sakrifiye edildi. Deneklerin işlem yapılan sol omuzları; ön kol, humerus, klavikula ve skapulayı içerecek şekilde “en bloc” olarak çıkarıldı. (Şekil 3.15) Kontrol grubunun sütürleri alındı. Sakrifiye edilen hayvanların rastgele yarısı eklem hareket açıklığı ölçümünde diğer yarısı histopatolojik inceleme için ayrıldı. Histopatolojik inceleme için sol üst ekstremitte cilt disseke edilip çıkarıldıktan sonra doğal abduksiyon pozisyonunda, sıkıştırılmadan, her denek için ayrı ayrı, 100ml hacimli kapaklı kaptaki (pnömatik sistem non-steril idrar numune kabı – Fıratmed) %10 formaldehid çözeltisinde saklandı.

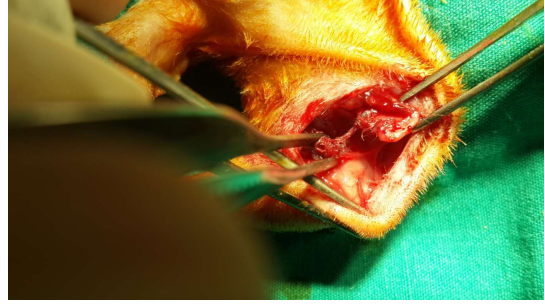
Yine sekizinci haftada ikinci cerrahi işlem (omuzun serbest bırakılması) için; Doğal seyir (Grup 3), İntraartiküler steroid (Grup 4) ve Oral steroid (Grup 5) grupları hazırlandı. Grupların genel anestezisi ve preoperatif hazırlığı birinci operasyondaki ile aynı şekilde yapıldı. Aynı insizyondan girilerek skapula bulundu. Sütürler kesilerek omuz serbest bırakıldı. (Şekil 3.11) İntraoperatif olarak omuz zorlamadan pasif olarak eklem hareket açıklığı muayene edildi ve sütürlerin serbestleştiği doğrulandı. Cilt no:4/0 ipek ile sütüre edildi. İlk ameliyattan sonra uygulanan tüm postoperatif işlemler tekrarlandı. Onuncu haftada (ikinci operasyondan iki hafta sonra) kalan gruplar yukarıda tarif edilen yöntemle sakrifiye edildi ve inceleme için hazırlandı.

### 3.4 İlaç Uygulaması

İntraartiküler steroid (Grup 4) grubuna sekizinci haftada ikinci operasyonda sütürler kesilip omuz eklemi serbest bırakıldıktan sonra enjeksiyon yapıldı. (Şekil 3.13) Aynı seansta cilt insizyonundan sol omuz eklemi bulunarak insülin enjektörü (Hayat®- 1 ml. 100 IU İnsülin Süper Şırınga-) ile kapsül içine girildi. Kapsül sertliği geçilip eklem boşluğunda humerus ve glenoid iğne ucunda hissedildikten sonra 0.2cc içinde tek doz 0.5mg/kg triamsinolon asetonid (Kenakort®-A retard İM/İA 40mg ampul, Deva İlaç, İstanbul-Türkiye) posteriordan intraartiküler olarak uygulandı. Enjeksiyon sonrası kapsülün şiştiği ve çevre dokuların gerildiği gözlemlendi. Daha önce yaptığımız pilot çalışmada aynı şekilde posterior yaklaşımla intraartiküler metilen mavisi verilerek enjekte edilen ilacın eklem içine ulaştığı gösterilmiştir ve enjeksiyon tekniğinin başarılı olduğu doğrulanmıştır. (Şekil 3.12 A)

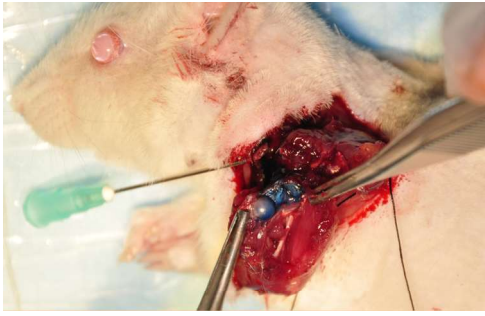

A

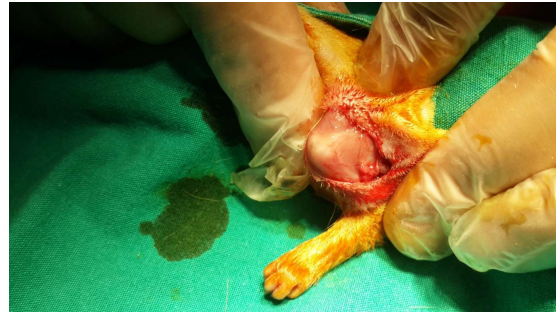

B

Şekil 3-11: A: Sütürler alınmadan önce / B: Sütürlerin alınması

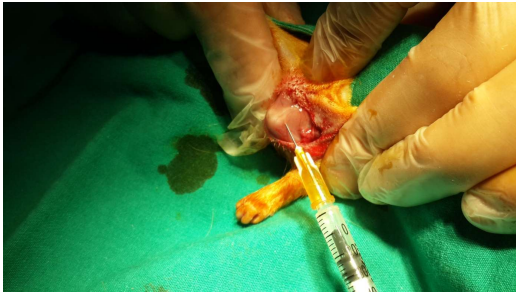

A

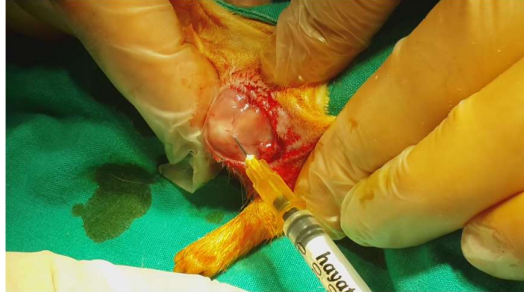

B

Şekil 3-12: A: Pilot çalışmada intraartiküler metilen mavisi enjeksiyonu / B: Omuzun lokalizasyonu



A



B

Şekil 3-13: A: Enjeksiyon yapılması / B: İlaç verildikten sonra

Oral steroid (Grup 5) grubuna sekizinci haftada ikinci operasyondan 24 saat sonra 50 mg/kg metilprednisolon (Prednol® 16mg tablet – Mustafa Nevzat İlaç – İstanbul) tedavisi başlandı. Tabletler 16 deneyeğin toplam dozu hesaplanarak 16cc salin içinde sulandırılarak her hayvana 1cc gavaj olarak verildi. İlaç dozları diurnal ritme uygun olarak sabah 30 dk açlık ve susuzluk sonrasında verildi. Deneklerin adrenal yetmezlik durumuna girmemeleri için ilaç dozu iki güne bir yarıya düşürülerek sekiz günde sonlandırıldı. (Tablo – 3) Onuncu haftada denekler sakrifiye edildi ve omuz eklemi skapulotorasik dezartikülasyonla alındı.

### 3.5 Rom Ölçümü

Tüm ölçüm işlemleri standart düzenekte aynı şekilde gerçekleştirildi. Deneç için straför levha bünzen mesnedi ve bünzen kıskacı kullanılarak havada sabitlendi. Strafor levha üzerine ölçüm programı (Partometer 3D – vistech.projects) kalibrasyonu için kredi kartı ve kontrolü için bir adet açölçer yapıştırıldı. Düzenek otuz santimetre uzaktan fotoğraf makinesi (Sony RX10) ve tripod kullanılarak fotoğraflandı. Fotoğraflar daha sonra akıllı telefona (Samsung Galaxy Note 3) aktarılarak Partometer 3D ölçüm programı kullanılarak açısal ölçüm işlemleri gerçekleştirildi. Tüm ölçümlerde standart 10 gr ağırlık kullanıldı. Dokuda laksite oluşturmaması için ölçümlerin fotoğraflanması tek sefer yapıldı. Ölçümler sakrifikasyon sonrası hemen ve hızlı bir şekilde gerçekleştirildi ve işlemler esnasında serum fizyolojik damlatılarak dokular nemli tutuldu.

Rom ölçümü için ayrılan deneklerin sol üst ekstremitesi; önce iç rotasyon ölçümü için (Şekil 3.16 A) skapulanın torakal yüzü altta olacak şekilde dirsek ekleminden itibaren ön kol dışarıda kalacak şekilde skapuladan iğnelerle straförün üst yüzeyine sabitlendi. Bu işlem esnasında dirsek eklemine doksan derecede durması ve humerusun straför kenarına dik konumlanmasına dikkat edildi. Omuz eklemi en gevşek durduğu doğal abduksiyon derecesindeydi. Dirsek ekleminden 20 mm uzaklıkta el bileğine 10 gr ağırlık konuldu. Ön kol iç rotasyon esnasında yere paralel olacak şekilde ve ağırlığın ipiyle doksan derece açı yapana kadar straför döndürüldü ve sabitlenerek fotoğraf çekildi. (Şekil 3.17)

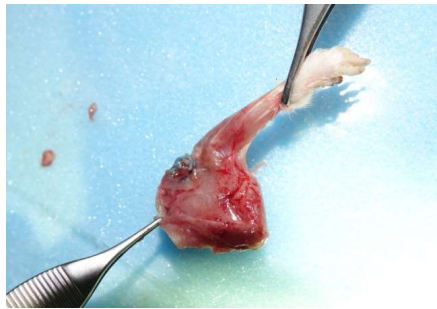
Takiben dış rotasyon ölçümü için doku ters çevrilerek skapula dorsal yüzü altta kalacak şekilde yukarıda tarif edilen noktalar dikkate alınarak yeniden sabitlendi. İç rotasyon ölçümü gibi ağırlık el bileğine konularak straför çevrilerek humerusun dış rotasyona getirilmesi sağlandı. Dış rotasyon esnasında ön kol yere paralel olacak şekilde ve ağırlığın ipiyle doksan derece açı yaptığı konumda düzenek sabitlendi. Fotoğraf çekimi sonrası ağırlık çıkarıldı.

Abduksiyon ölçümü (Şekil 3.16 B) için dirsek üzerinden humerus ampute edildi. Oki ve ark.nın [10] daha önce tarif ettiği şekilde humerus meduller kanalına enjektör ucu (30mm siyah) saplandı. Ölçüm işleminde referans sağlaması için spina skapulaya paralel olacak şekilde, spina skapulunun hemen yanına ikinci enjektör ucu yerleştirildi. Skapula torakal yüzü strafora bakacak şekilde straforun ön yüzüne iğne ile skapuladan sabitlendi. İntramedüller saplanmış olan enjektör ucu üzerine ağırlık asılarak standart tork ve dönme momenti oluşturuldu ve humerusun kırılma ihtimali ortadan kaldırıldı. 10 gr ağırlık altında düzenek döndürülerek omuz abduksiyona getirildi. Humerusa yerleştirilen iğne yere paralel olacak şekilde ve ağırlığın ipliyle doksan derece açı yaptığı konumda düzenek sabitlendi. Fotoğraf çekimi sonrası ölçüm işlemi sonlandırıldı.

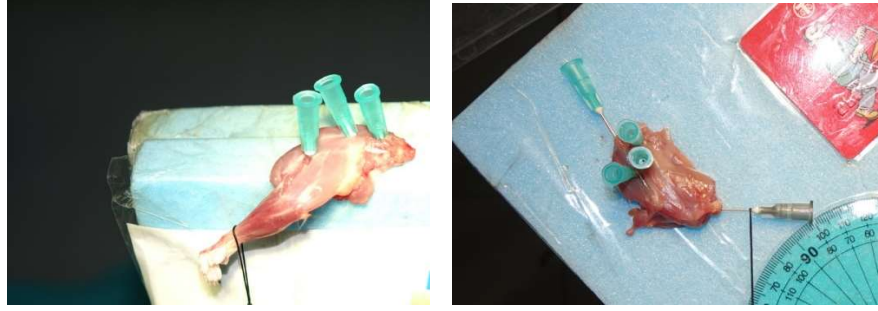
Çekilen fotoğraflar Partometer 3D programında ölçüldü. Rotasyon ölçümlerinde olekranondan el bilek ortasına çizilen çizgi ile, skapulunun iğnelendiği plan olan straforun üst yüzeyine paralel çizilen çizgi arasındaki açı kullanıldı. Abduksiyon ölçümünde humerus medullasına konulan iğne üzerine çizilen çizgi ile spina skapulaya paralel konulan iğnenin üzerine çizilen çizgi arasındaki açı kullanıldı. (Şekil 4.5-7)



**Şekil 3-14:** Ölçüm düzeneği




**Şekil 3-15:** Kontrol grubu sakrifikasyondan sonra omuz en-bloc rezeksiyonu (sütürler alınmamış)



A

B

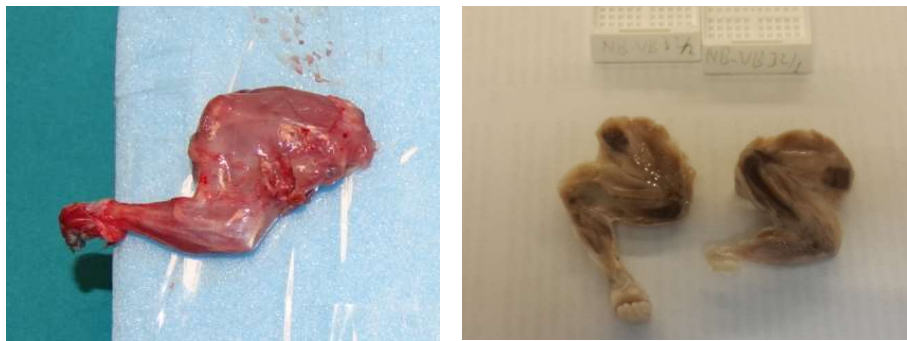
**Şekil 3-16:** A: Omuzun iç rotasyon ölçümü için strafora sabitlenmesi / B: Abduksiyon ölçümü



A

B

**Şekil 3-17:** A: Ölçüm esnasında ağırlık ön kola dik açı yapana kadar straforun döndürülmesi / B: Rotasyon ölçümü esnasında el bileğine konulan ağırlığın olakranona mesafesinin ölçülmesi



A

B

**Şekil 3-18:** A: Sol üst ekstremiteden alındıktan sonra / B: Patoloji makroskopik kesit

### 3.6 Histopatolojik İnceleme

Omuz eklemlerinden koronal kesit (skapulaya paralel) yapılarak alınan doku örnekleri (Şekil 3.18) %10'luk formik asitte 24- 48 saatlik dekalsifikasyon edildikten sonra tespit ve takip işlemlerine tabi tutuldu. Parafin bloklara gömülen dokulardan 5 mikronluk kesitler lamlara alındı.

Rutin histopatoloji değerlendirme için örnekler Hematoksilen- Eozin (H&E) rutin boyası ile boyandı ve H&E boyalı bu örnekler ışık mikroskopunda inflamasyon, kapiller proliferasyon, fibroblast proliferasyonu, kollajen birikim yoğunluğu, aksiller poştaki (recessus axillaris) sinoviyal yüzey yapısı ve kapsüler kalınlık parametreleri değerlendirildi.

İmmünohistokimyasal çalışma için 3-4 µ kalınlığında kesilen dokular ThermoScientific (Menzel) adhesionlu lamlara alındı. Kesitler 70°C lik etüvde 20 dakika deparafinizasyon işlemine tutuldu. Daha sonra sırasıyla 2 defa 10'ar dakika ksilen içerisinde, 2 defada 5'er dakika alkolden geçirilerek çeşme suyunda yıkandı. 95°C de 25 dakika pH 9 EDTA içerisinde kaynatılan örnekler oda sıcaklığında pH 7,2 yıkama solüsyonu içerisinde izotonik ortama alındı. Lamlara peroksidaseblock damlatılarak 15 dakika karanlık ortamda bekletildi. Yıkama solüsyonu ile yıkanan dokulara primer antikor Collagen Tip III (ab6310 ABCAM collagen type III, GR279671-1) 1/600 dilüsyonda damlatılarak 60 dakika bekletildi. 5 dakika yıkama solüsyonunda tutulan dokuların üzerine En Vision Flex/ HRP (Code K8000, DAKO, Denmark) damlatılarak 20 dakika karanlık ortamda bekletildi. Bekleme süresi sonunda dokular yıkama solüsyonuna alındı ve 5 dakika bu solüsyon içerisinde tutuldu. Substrate DAB Chromogen, Substrate Working Solution (Mix) (Code SM803, DAKO, DENMARK), damlatılarak 10 dakika bekletildi. Yıkama sonrası Contrstain- Envision Flex Hematoxylin (Code SM806 DAKO, DENMARK)'de 5 dakika boyandı. Deiyonize su ile yıkanan örnekler yıkama solüsyonunda tutulduktan sonra yeniden deiyonize su ile yıkandı ve Aqueous- Mont (Scy Tek, Ref: AML090) damlatılarak lamel ile kapatıldı.

Işık mikroskopunda (Olympus BX51 Işık Mikroskobu) H&E boyalı preparatlarda değerlendirme şu şekilde yapıldı:

1. İnflamasyon; yok, var- hafif, var- şiddetli,
2. Kapiller proliferasyon; 2 BBA'da (Büyük büyütme alanı= x400) kapiller damar sayımı sayıldı ve ortalaması alındı
3. Fibroblast proliferasyonu; yok (Bir BBA'da 20'den az fibroblastik hücre varlığı), hafif (Bir BBA'da 20- 50 fibroblastik hücre varlığı), şiddetli (Bir BBA'da 50'den fazla fibroblastik hücre varlığı)
4. Kollajen yoğunluğu, yok, hafif birikim, şiddetli birikim şeklinde değerlendirildi.
5. Aksiller pošta (recessus axillaris); sinoviyal intimanın çok kıvrıma sahip olması, birkaç kıvrıma sahip olması, düz olması
6. Omuz eklem kapsül kalınlığı; x100 büyütmede çekilen dijital görüntü bilgisayar ortamında Image – J programı kullanılarak değerlendirildi. Kapsülün kalınlığı, aksiller pošta en kalın üç ayrı yerden, eklem dik mesafesi piksel değeri olarak ölçüldü ve ortalaması alındı. Piksel cinsinden ifade ettiğimiz uzunluğun santimetre olarak eşdeğeri, thoma lamının aynı mikroskopta elde edilen görüntüsü incelendiğinde 45 piksel = 0.05cm olarak ölçüldü.

İmmünohistokimyasal değerlendirme: Tip III kollajen varlığı ışık mikroskopunda, boyanma şiddetine göre boyanma yok, hafif derecede boyanma ve şiddetli derecede boyama şeklinde değerlendirildi.

### **3.7 Biyoistatistik İnceleme**

Verilerin istatistiksel analizinde SPSS 17.0 paket programı kullanıldı. Kategorik ölçümler sayı ve yüzde olarak, sürekli ölçümlerse ortanca (median) ve minimum - maksimum olarak özetlendi. Gruplar arasındaki sürekli ölçümlerin karşılaştırılmasında dağılımlar kontrol edildi, parametrik dağılım ön şartı sağlanmadığından Kruskal Wallis testi ve Mann Whitney U testi kullanıldı. Kategorik değişkenlerin karşılaştırılmasında Ki Kare test ya da Fisher test istatistiği kullanıldı. Tüm testlerde istatistiksel önem düzeyi 0.05 olarak alındı.

## 4. BULGULAR

### 4.1 Eklem hareket açıklığı verileri

İç rotasyon, dış rotasyon, abduksiyon ve toplam rotasyon verileri açısal derece cinsinden, ortanca (median) ve minimum – maksimum değerler olarak ele alındı. Denek sayısının az olması nedeniyle, grupların ikili karşılaştırmasında, ortalama (mean) değerler yerine ortanca (median) değerler dikkate alındı.

Kontrol grubunun iç rotasyonu 25,79 (minimum 15,40 – maksimum 42,01), dış rotasyonu 26,16 (minimum 10,46 - maksimum 33,77), abduksiyonu 93,68 (minimum 61,81 - maksimum 102,07) ve toplam rotasyonu 52,80 (minimum 25,86 – maksimum 69,69) derece olarak saptandı.

Sham grubunun iç rotasyonu 40,28 (minimum 34,64 – maksimum 46,40), dış rotasyonu 37,15 (minimum 29,40 - maksimum 53,48), abduksiyonu 178,77 (minimum 142,19 - maksimum 191,27) ve toplam rotasyonu 74,85 (minimum 69,53 – maksimum 99,88) derece olarak saptandı.

Doğal seyir grubunun iç rotasyonu 29,42 (minimum 12,89 – maksimum 42,70), dış rotasyonu 22,66 (minimum 8,94 - maksimum 33,40), abduksiyonu 122,85 (minimum 93,75 - maksimum 137,49) ve toplam rotasyonu 46,42 (minimum 35,41 – maksimum 70,84) derece olarak saptandı.

İntraartiküler steroid grubunun iç rotasyonu 29,74 (minimum 20,50 – maksimum 35,29), dış rotasyonu 28,73 (minimum 20,22 - maksimum 35,27), abduksiyonu 146,77 (minimum 138,16 - maksimum 165,89) ve toplam rotasyonu 58,92 (minimum 40,72 – maksimum 70,56) derece olarak saptandı.

Oral steroid grubunun iç rotasyonu 27,67 (minimum 23,00– maksimum 56,13), dış rotasyonu 29,60 (minimum 18,51 - maksimum 45,19), abduksiyonu 104,19 (minimum 87,01- maksimum 129,45) ve toplam rotasyonu 64,06 (minimum 41,51 – maksimum 83,59) derece olarak saptandı.



Kontrol (hastalık modeli) grubunun tüm yönlerde omuz eklem hareket açıklık dereceleri sham (sağlıklı) grubuna kıyasla anlamlı şekilde düşük saptandı (iç rotasyon  $p=0.007$ , dış rotasyon  $p=0.005$ , abduksiyon  $p=0.001$ , toplam rotasyon  $p=0.000$ ). Böylelikle donmuş omuz modelinin başarıyla oluşturulduğu teyit edildi.

Doğal seyir grubunda, kontrol grubu (hasta) ile karşılaştırıldığında sadece abduksiyon değerinde anlamlı artış saptandı ( $p=0.029$ ). İç rotasyon yönünde ise anlamlı artış saptanmadı ( $p=0.789$ ). Dış rotasyon ( $p=0.645$ ) ve toplam rotasyon ( $p=0.505$ ) verilerindeki azalma da istatistiksel açıdan anlamlı bulunmadı. Doğal seyrinde takip edilen sıçanların, hastalık modeliyle karşılaştırıldığında abduksiyon yönünden iyileştiği; fakat rotasyon derecelerinde yeterince iyileşmediği anlaşıldı.

Doğal seyir grubunun, sham grubu (sağlıklı) ile karşılaştırıldığında tüm yönlerde omuz eklem hareket açıklık dereceleri anlamlı şekilde düşük saptandı (iç rotasyon  $p=0.007$ , dış rotasyon  $p=0.003$ , abduksiyon  $p=0.000$ , toplam rotasyon  $p=0.001$ ). Böylece omuz serbest bırakıldıktan 2 hafta sonra (10. hafta) hastalığın sıçanlarda doğal seyrinde tam olarak iyileşmediği ve sağlam grupla arasında fark oluşturacak düzeyde olduğu saptandı. Böylece tedavi başarısını incelediğimiz gruplarda iyileşme miktarını gözlemlemek için sakrifikasyon zamanının uygun olduğu doğrulandı.

İntraartiküler steroid grubunun, kontrol grubu (hasta) ile karşılaştırıldığında sadece abduksiyon açısından anlamlı artış saptandı ( $p=0.000$ ). Diğer yönlerdeki artış anlamlı saptanmadı (iç rotasyon  $p=0.574$ , dış rotasyon  $p=0.328$ , toplam rotasyon  $p=0.234$ ). İntraartiküler steroid tedavisi alan sıçanların, hastalık modeliyle karşılaştırıldığında abduksiyon yönünden iyileştiği, fakat rotasyon değerlerindeki artışın anlamlı olmadığı anlaşıldı.

İntraartiküler steroid grubunun, sham grubu (sağlıklı) ile karşılaştırıldığında tüm yönlerde omuz eklem hareket açıklık dereceleri anlamlı şekilde düşük saptandı (iç rotasyon  $p=0.000$ , dış rotasyon  $p=0.005$ , abduksiyon  $p=0.021$ , toplam rotasyon  $p=0.001$ ). İntraartiküler steroid tedavisine rağmen elde edilen omuz eklem hareket açıklık derecelerinin sağlıklı grubunki kadar iyi olmadığı anlaşıldı.

Dođal seyir ile karřılařtırıldıđında, intraartiküler steroid grubunda daha yüksek olan abduksiyon deđerindeki fark anlamlı saptandı ( $p=0.000$ ). İntraartiküler steroid grubunda diđer yönlerde de bulgular dođal seyirden daha iyi olsa da istatistiksel açıdan anlamlı saptanmadı (iç rotasyon  $p=0.959$ , dıř rotasyon  $p=0.130$ , toplam rotasyon  $p=0.161$ ). İntraartiküler steroid tedavisinin, sıçanlarda, dođal seyire göre abduksiyon derecelerinde anlamlı iyileřme sađladıđı anlařıldı.

Oral steroid grubununun eklem hareket açıklıklarındaki artış düzeyi kontrol grubu ile karřılařtırıldıđında hiçbir yönde anlamlı saptanmadı (iç rotasyon  $p=0.397$ , dıř rotasyon  $p=0.463$ , abduksiyon  $p=0.073$ , toplam rotasyon  $p=0.189$ ). Oral tedavi alan gruptaki hayvanların hastalık modelinden anlamlı fark oluřturacak düzeyde iyileřemediđi anlařıldı.

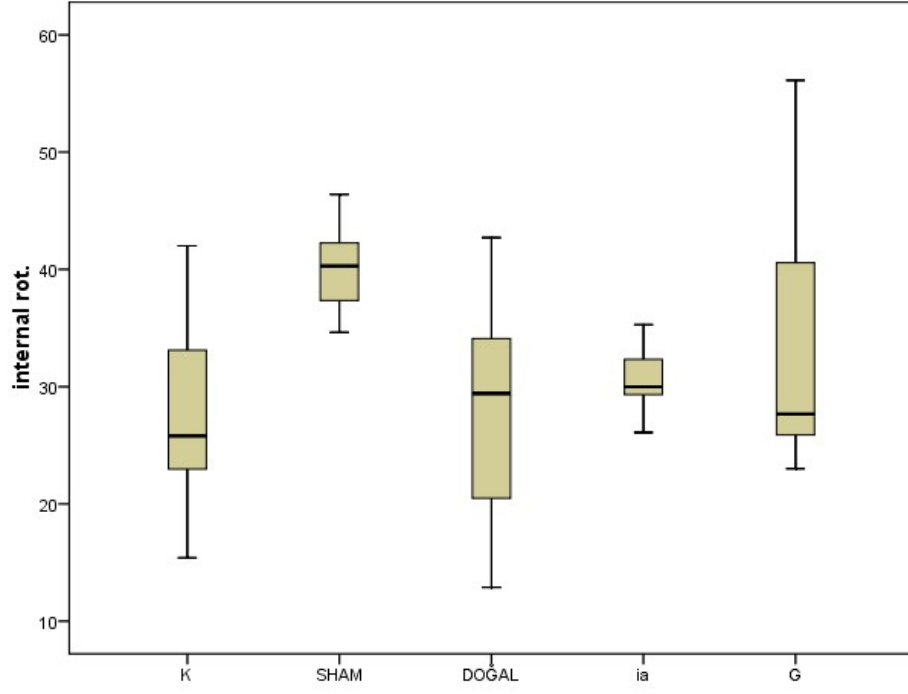
Oral steroid tedavisi grubunda, eklem hareket açıklıđında kalan rotasyonel kısıtlılık, sham grubundan istatistiksel açıdan anlamlı sonuçlanmadı (iç rotasyon  $p=0.189$ , dıř rotasyon  $p=0.054$ , toplam rotasyon  $p=0.094$ ). Ayrıca kontrol grubundan sonra en düşük saptanan abduksiyon deđerleri açısından sham grubu ile arasında anlamlı fark bulundu ( $p=0.001$ ). Tedavi grupları arasında görece en iyi rotasyon dereceleri elde edilen oral steroid grubunun, sađlıklı deđerlere yakınlıđının çıkması oral tedavinin rotasyonel iyileřme açısından daha etkili olduđunu düşündürmektedir.

Oral steroid tedavisinin rotasyon deđerlerindeki yükseklik dođal seyir ile karřılařtırıldıđında anlamlı bulunmadı (iç rotasyon  $p=0.536$ , dıř rotasyon  $p=0.152$ , toplam rotasyon  $p=0.072$ ). Bunun yanında abduksiyon deđerlerinin dođal seyirden daha düşük çıkması da istatistiksel açıdan anlamlı sonuçlanmadı ( $p=0.463$ ). Oral steroid tedavisinin dođal seyire üstünlüđü olmadıđı saptanmıřtır.

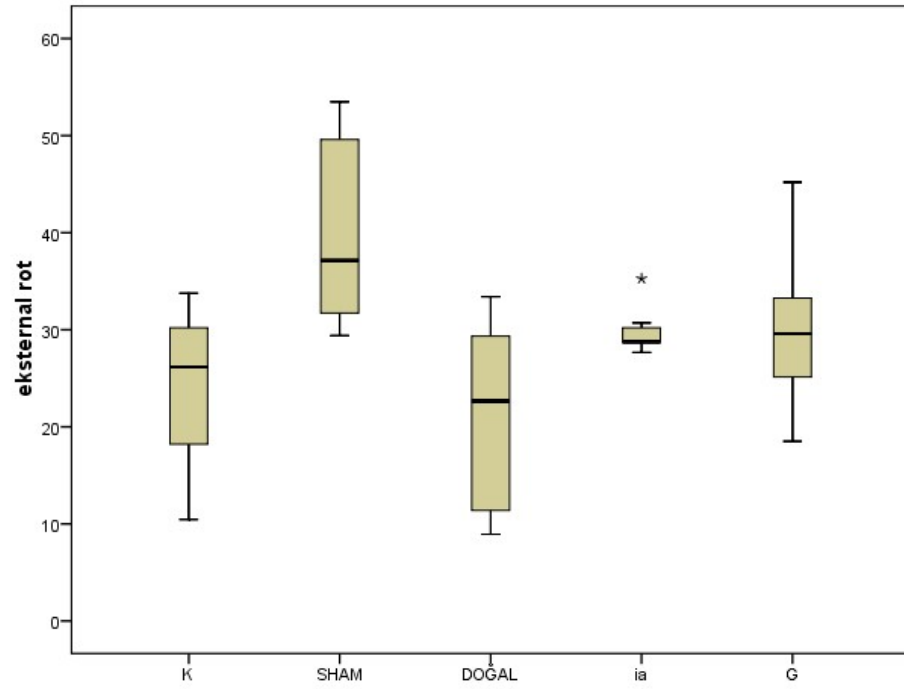
İNtraartiküler ve oral steroid tedavisi karřılařtırıldıđında rotasyonel deđerler açısından istatistiksel anlamlı fark bulunmadı (iç rotasyon  $p=1.000$ , dıř rotasyon  $p=0.955$ , toplam rotasyon  $p=0.463$ ). Sham grubundan sonra en yüksek olan intraartiküler enjeksiyon grubunun abduksiyon derecelerinin ise, oral steroid grubuna göre belirgin derecede üstün olduđu saptanmıřtır ( $p=0.000$ ). Sonuç olarak intraartiküler steroid enjeksiyonu, oral steroid tedavisine göre eklem hareket açıklıđını artırmada başarılı saptanmıřtır.

**Tablo 4-1:** Eklem hareket açıklığı verileri

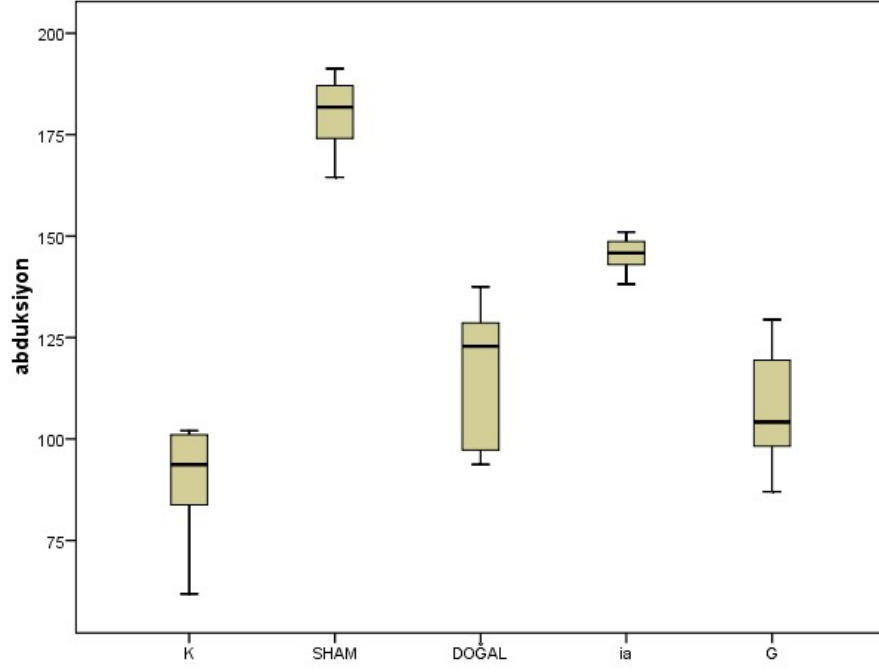
Gruplar	Değişkenler	İnternal rot.	Eksternal rot	Abduksiyon	Toplam rot.
Kontrol	Ortalama	27,6450	24,1750	89,5929	51,8200
	Sayı	8	8	7	8
	Std. Sapma	8,37545	8,18248	14,59681	14,82880
	Ortanca	25,7950	26,1650	93,6800	52,8000
	Minimum	15,40	10,46	61,81	25,86
	Maksimum	42,01	33,77	102,07	69,69
Sham	Ortalama	40,1000	39,9800	174,6771	80,0800
	Sayı	8	8	7	8
	Std. Sapma	3,69965	9,92984	16,87532	11,66972
	Ortanca	40,2850	37,1500	178,7700	74,8550
	Minimum	34,64	29,40	142,19	69,53
	Maksimum	46,40	53,48	191,27	99,88
Doğal Seyir	Ortalama	27,9513	21,1413	116,0950	49,0925
	Sayı	8	8	8	8
	Std. Sapma	9,70703	9,49876	17,33518	12,04049
	Ortanca	29,4200	22,6650	122,8550	46,4200
	Minimum	12,89	8,94	93,75	35,41
	Maksimum	42,70	33,40	137,49	70,84
İntraartiküler	Ortalama	29,3963	28,7125	148,0300	58,1088
	Sayı	8	8	8	8
	Std. Sapma	4,60943	4,16104	8,31080	8,47730
	Ortanca	29,7400	28,7300	146,7700	58,9200
	Minimum	20,50	20,22	138,16	40,72
	Maksimum	35,29	35,27	165,89	70,56
Oral	Ortalama	34,2429	30,0114	107,9957	64,2543
	Sayı	7	7	7	7
	Std. Sapma	12,61000	8,69042	15,16857	16,05724
	Ortanca	27,6700	29,6000	104,1900	64,0600
	Minimum	23,00	18,51	87,01	41,51
	Maksimum	56,13	45,19	129,45	83,59



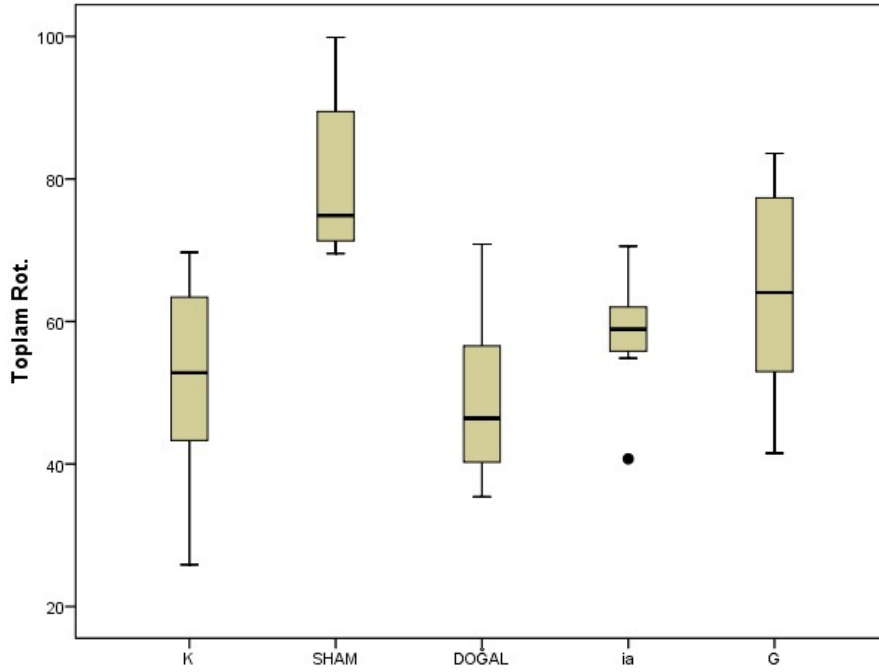
Şekil 4-1: İç rotasyon sonuçları



Şekil 4-2: Dış rotasyon sonuçları




Şekil 4-3: Abduksiyon sonuçları



Şekil 4-4: Toplam rotasyon sonuçları




A



B

Şekil 4-5: A: Sham iç rotasyon / B: Kontrol iç rotasyon



A




B

Şekil 4-6: A: Sham dış rotasyon / B: Kontrol dış rotasyon



A



B

Şekil 4-7: A: Sham abduksiyon / B: Kontrol abduksiyon

## 4.2 Patoloji verileri

Işık mikroskopunda, Hematoksilen- Eozin boyalı preparatlarda sadece doğal seyir grubunda bir sıçan ve intraartiküler steroid grubunda bir sıçan olmak üzere toplam iki sıçanda hafif inflamasyon saptandı. İnflamasyon diğer gruplarla istatistiksel anlamlı fark oluşturmadı ( $p=0.574$ ) ve inflamasyon saptanan sıçanların diğer parametrelerinin değerlendirilmesinde belirgin fark yoktu. Bu nedenle hafif inflamasyon saptanan sıçanlar çalışma dışı bırakılmadı. Hiçbir denekte şiddetli inflamasyon bulgusu gözlenmedi.

Kapiller damar sayımına bakıldığında sağlıklı grup olan sham grubu 15,50 adet (minimum 8 - maksimum 36) ile en yüksek değere sahip olarak bulundu. Hastalık modeli oluşturulan kontrol grubunda 11,5 (minimum 6 - maksimum 22), doğal seyir grubunda 10,0 (minimum 8 - maksimum 18), intraartiküler steroid grubunda 9,0 (minimum 4 - maksimum 28), oral steroid grubunda 8,0 (minimum 7 - maksimum 14) kapiller damar sayısı sonuçları elde edildi.

En az sayıda saptanan oral steroid grubunun kapiller sayısı sham grubuna göre anlamlı düzeyde düşük saptanmıştır ( $p=0.013$ ). Bu bulgu oral steroid tedavisinin donmuş omuz hastalığında azalmış olan kapiller damar sayısını, artırmadığını düşündürmektedir. Diğer grupların karşılaştırılmasında kapiller proliferasyon açısından anlamlı fark saptanmamıştır ( $p>0.05$ ).

**Tablo 4-2:** Kapiller proliferasyon verileri

<b>Kapiller damar</b>	Kontrol	Sham	Doğal seyir	İntraartiküler steroid	Oral steroid
Ortalama	12,13	17,00	11,25	12,75	9,00
Sayı	8	8	8	8	6
Std. Sapma	5,222	8,569	3,327	8,311	2,757
Ortanca	11,50	15,50	10,00	9,00	8,00
Minimum	6	8	8	4	7
Maksimum	22	36	18	28	14

Fibroblast proliferasyonu açısından incelemede; kontrol grubunda ve doğal seyir grubunda birer sıçanda fibroblast artışı saptanmamış, yedişer sıçanda hafif artış saptanmıştır. Sham grubunda ise altı sıçanda fibroblastik hücre artışı saptanmazken, iki sıçanda ise hafif şekilde fibroblastik proliferasyon bulunmuştur. Sham grubuna göre kontrol ve doğal seyir grubunda

hafif fibroblastik proliferasyon saptanması donmuş omuz hastalığında beklenen bulgudur. İntraartiküler steroid grubunda üç sıçanda yok olarak, dört sıçanda hafif olarak fibroblastik proliferasyon saptanmıştır. Gavaj grubunda da benzer şekilde üç sıçanda saptanmazken, iki sıçanda hafif fibroblast proliferasyonu saptanmıştır. İntraartiküler ve oral steroid gruplarında birer sıçanda şiddetli fibroblastik hücre artışı bulunması kortikosteroidlerin fibroblastik proliferasyonu artırtığını düşündürmektedir. Ki kare testi sonucu grupların karşılaştırılması anlamlı çıkmamıştır (p=0.077).

**Tablo 4-3:** Fibroblast proliferasyonu verileri

<b>Fibroblast proliferasyonu</b>	Kontrol	Sham	Doğal seyir	İntraartiküler steroid	Oral steroid
Yok	1	6	1	3	3
	12,5%	75,0%	12,5%	37,5%	50,0%
Hafif	7	2	7	4	2
	87,5%	25,0%	87,5%	50,0%	33,3%
Şiddetli	0	0	0	1	1
	,0%	,0%	,0%	12,5%	16,7%

Açıklama: Yok ( Bir BBA'da 20'den az fibroblastik hücre varlığı), Hafif ( Bir BBA'da 20- 50 fibroblastik hücre varlığı), Şiddetli ( Bir BBA'da 50'den fazla fibroblastik hücre varlığı)

Hematoksilen- Eozin boyalı preparatlarda kollajen yoğunluğu; kontrol grubunda altı sıçanda hafif birikim, iki sıçanda şiddetli birikim, sham grubunda bir sıçanda yok, yedi sıçanda hafif birikim, doğal seyir grubunda beş sıçanda hafif birikim, üç sıçanda şiddetli birikim, intraartiküler steroid grubunda altı sıçanda hafif birikim, iki sıçanda şiddetli birikim, oral steroid grubunda altı sıçanda hafif birikim şeklinde değerlendirildi. Gruplar arası istatistiksel anlamlı fark bulunmamıştır (p=0.342).

**Tablo 4-4:** H&E boyalı preparatlarda kollajen yoğunluğu

<b>Kollajen yoğunluğu</b>	Kontrol	Sham	Doğal seyir	İntraartiküler steroid	Oral steroid
Yok	0	1	0	0	0
	,0%	12,5%	,0%	,0%	,0%
Hafif birikim	6	7	5	6	6
	75,0%	87,5%	62,5%	75,0%	100,0%
Şiddetli birikim	2	0	3	2	0
	25,0%	,0%	37,5%	25,0%	,0%



İmmünohistokimyasal Tip III kollajen varlığı ışık mikroskobunda boyanma şiddetine göre; kontrol ve intraartiküler steroid gruplarında yedişer sıçanda hafif derecede boyanma, birer sıçanda şiddetli derecede boyanma, sham ve doğal seyir gruplarında altışar sıçanda hafif derecede boyanma, ikişer sıçanda şiddetli derecede boyanma, oral steroid grubunda ise beş sıçanda hafif derecede boyanma, bir sıçanda şiddetli derecede boyanma şeklinde değerlendirmiştir. Gruplar arası istatistiksel anlamlı fark bulunmamıştır (p=0.932).

**Tablo 4-5:** İmmünohistokimyasal Tip III kollajen varlığı

<b>Tip III kollajen</b>	Kontrol	Sham	Doğal seyir	İntraartiküler steroid	Oral steroid
Boyanma yok	0 ,0%	0 ,0%	0 ,0%	0 ,0%	0 ,0%
Hafif boyanma	7 87,5%	6 75,0%	6 75,0%	7 87,5%	5 83,3%
Şiddetli boyanma	1 12,5%	2 25,0%	2 25,0%	1 12,5%	1 16,7%

Aksiller pošta (recessus axillaris) sinoviyal intimanın katlantı yapısı; kontrol grubunda bir sıçanda çok kıvrımlı, iki sıçanda birkaç kıvrımlı, beş sıçanda düz saptandı, sham grubunda beş sıçanda çok kıvrımlı, bir sıçanda birkaç kıvrımlı, iki sıçanda düz saptandı, doğal seyir grubunda dört sıçanda çok kıvrımlı, üç sıçanda birkaç kıvrımlı, bir sıçanda düz saptandı, intraartiküler steroid grubunda beş sıçanda çok kıvrımlı, iki sıçanda birkaç kıvrımlı, bir sıçanda düz saptandı, oral steroid grubunda ise bir sıçanda çok kıvrımlı, üç sıçanda birkaç kıvrımlı, iki sıçanda düz olarak saptandı. Sham, doğal seyir ve intraartiküler steroid gruplarının %50'den fazlası çok kıvrımlı kapsül yüzeyine sahipken; kontrol ve oral steroid gruplarının %50 den fazlasında çok kıvrımlı yüzeyde kayıp olduğu gözlemlendi. Oral steroid grubunun başarısı düşük görülse de istatistiksel açıdan anlamlı sonuçlanmamıştır (p=0.206).

**Tablo 4-6:** Sinoviyal intimanın aksilladaki katlantı yapısı

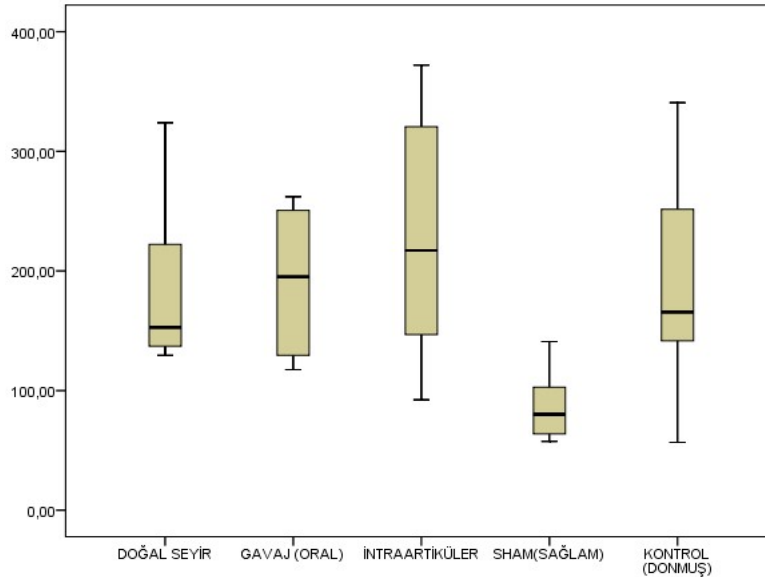
<b>Kapsüler yüzey</b>	Kontrol	Sham	Doğal seyir	İntraartiküler steroid	Oral steroid
Çok kıvrımlı	1 12,5%	5 62,5%	4 50,0%	5 62,5%	1 16,7%
Birkaç kıvrımlı	2 25,0%	1 12,5%	3 37,5%	2 25,0%	3 50,0%
Düz olması	5 62,5%	2 25,0%	1 12,5%	1 12,5%	2 33,3%

Omuz eklem kapsül kalınlığı; kontrol grubunda 165,56 (minimum 56,68 – maksimum 340,65), sham grubunda 91,27 (minimum 57,55 - maksimum 335,35), doğal seyir grubunda 152,78 (minimum 129,49 - maksimum 323,94), intraartiküler steroid grubunda 217,11 (minimum 92,31 - maksimum 372,05), oral steroid grubunda 195,22 (minimum 117,48 - maksimum 262,03) piksel olarak saptandı. Sham grubundan doğal seyir ( $p=0.021$ ), intraartiküler steroid ( $p=0.015$ ) oral steroid ( $p=0.043$ ) ve kontrol grubu ( $p=0.083$ ) daha kalın çıkmıştır. Diğer gruplar arasında istatistiksel anlamlı fark bulunmamıştır ( $p>0.05$ ). Donmuş omuzda kalınlaşan kapsülün steroid tedavisine rağmen kısa sürede düzelmediği anlaşılmıştır.

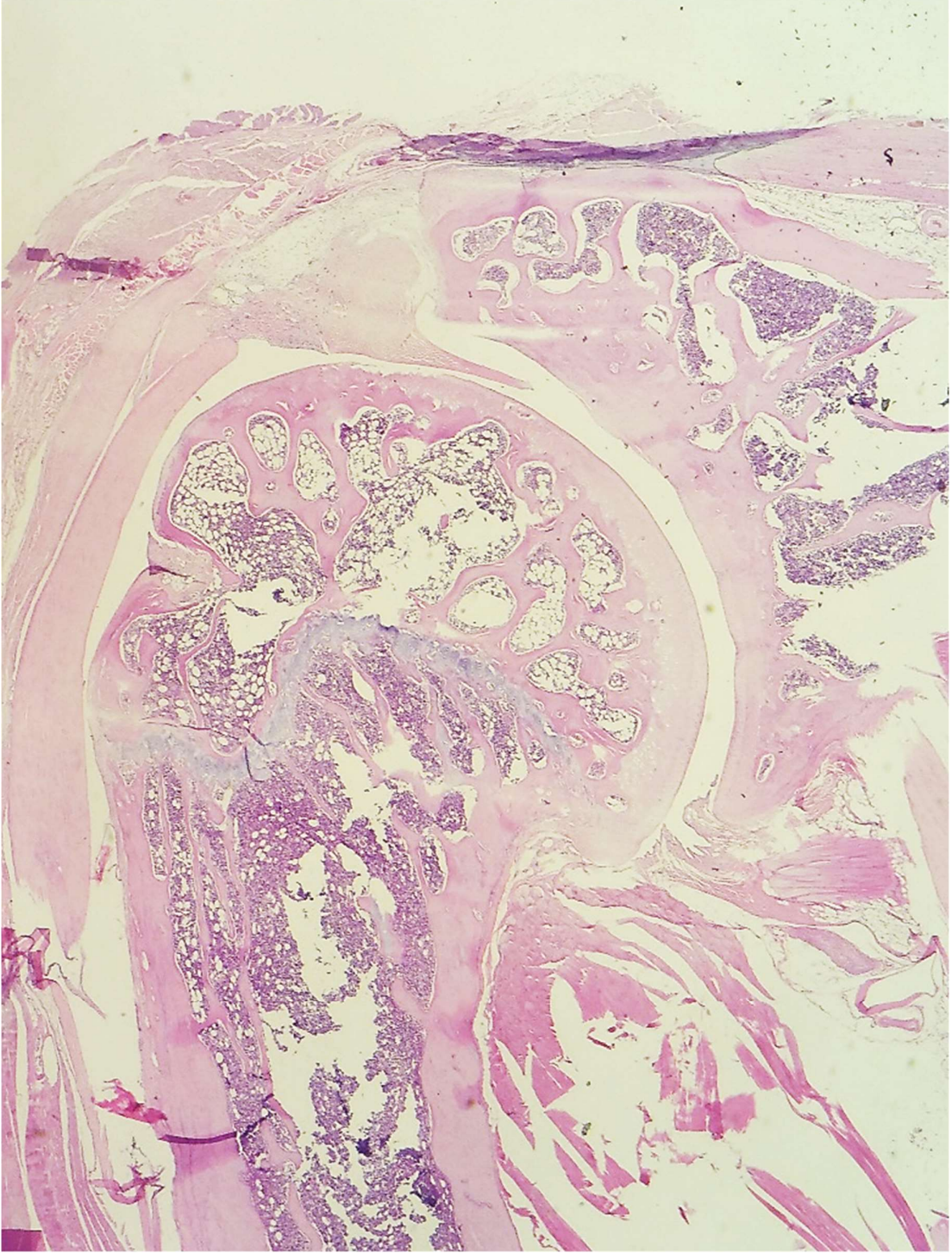
**Tablo 4-7:** Kapsül kalınlığı

Kapsül kalınlığı	Kontrol	Sham	Doğal seyir	İntraartiküler steroid	Oral steroid
Ortalama	189,3489	118,4018	184,7058	229,1592	191,6837
Sayı	8	8	8	8	6
Std. Sapma	96,81986	91,96191	68,39433	106,83516	59,71949
Ortanca	165,5675	91,2760	152,7847	217,1165	195,2247
Minimum	56,68	57,55	129,49	92,31	117,48
Maksimum	340,65	335,35	323,94	372,05	262,03

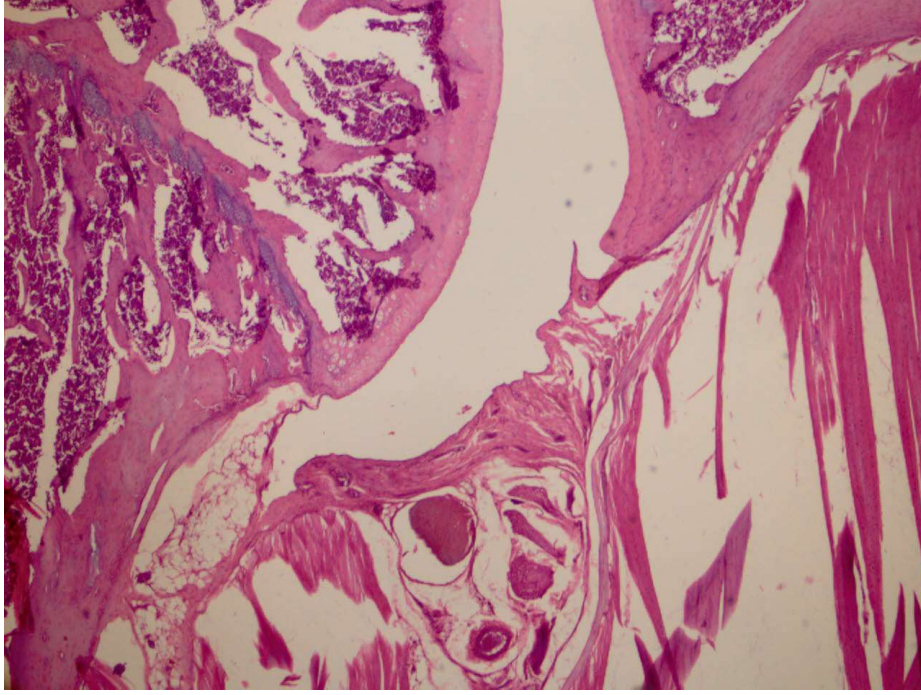
Açıklama: x100 büyütmede çekilen dijital görüntü bilgisayar ortamında Image – J programı kullanılarak en kalın üç ayrı yerden piksel değeri olarak (45piksel = 0.05cm) ölçüldü ve ortalaması alındı



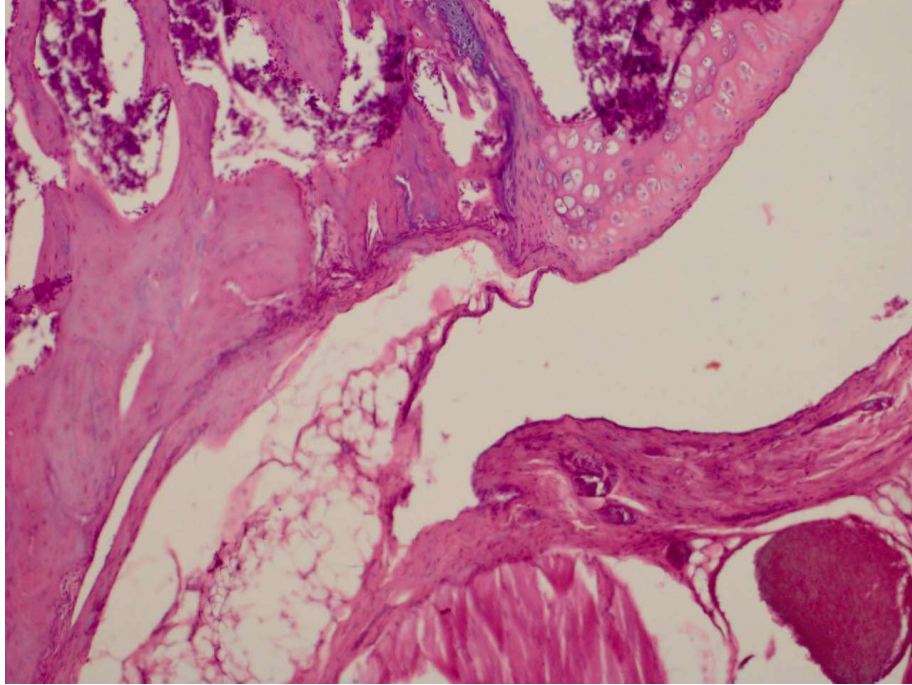
**Şekil 4-8:** Kapsül kalınlığı ortalaması grafiği



**Şekil 4-9:** Hematoksilen- Eozin boyalı preparat x20 büyütme

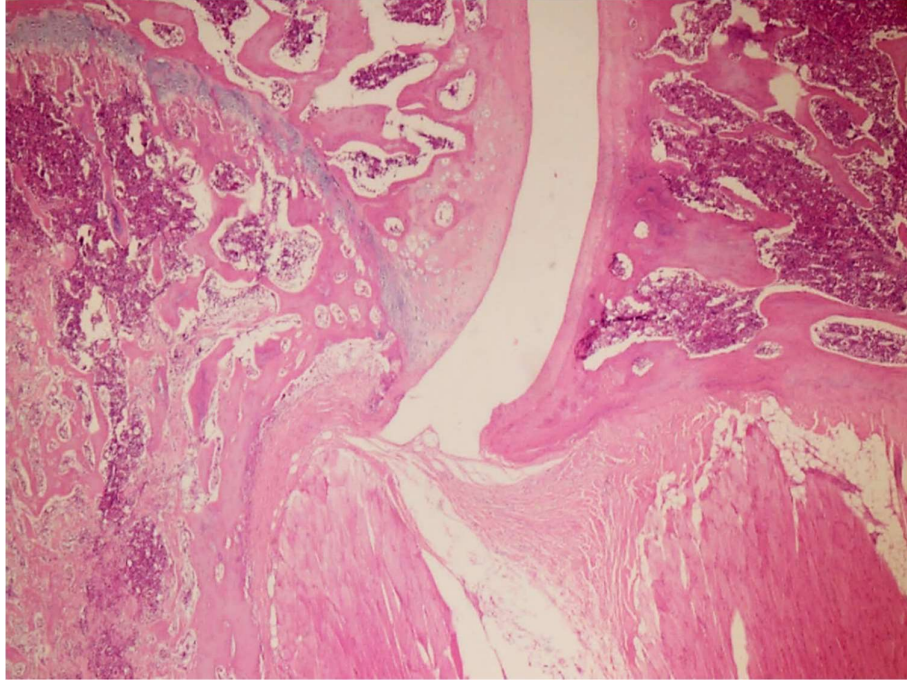


**Şekil 4-10:** Sham grubu Hematoksilen- Eozin boyalı preparat x 40 büyütme

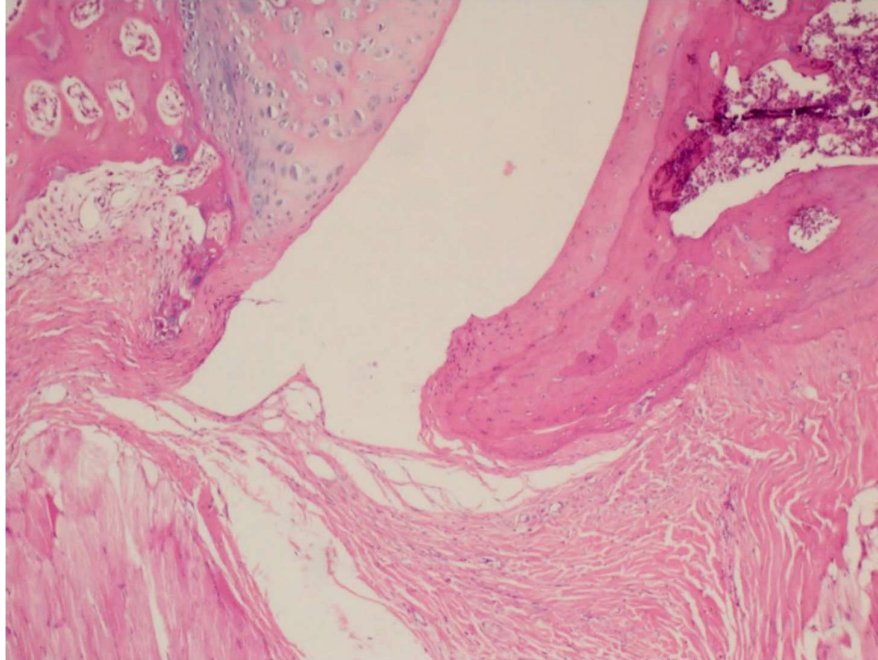


**Şekil 4-11:** Sham grubu Hematoksilen- Eozin boyalı preparat x 100 büyütme

Açıklama: Aksiller poş geniş, kapsül normal kalınlıkta, sinoviyal kıvrımlı yüzey korunmuş, fibroblastik proliferasyon yok, hafif kollejen birikimi mevcut, kapiller damar sayısı fazla

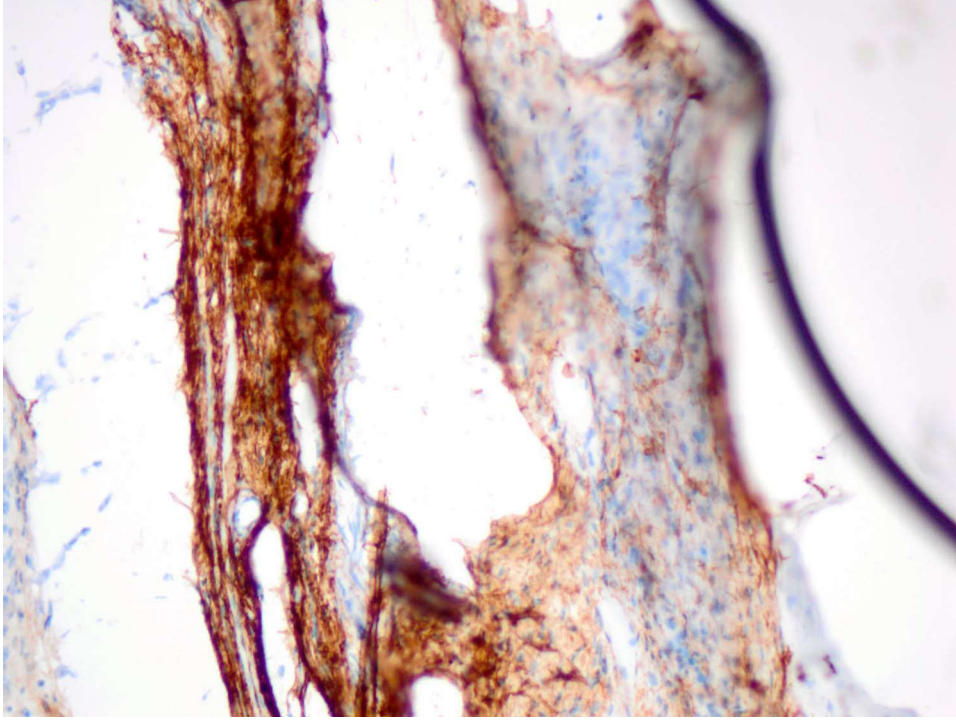


**Şekil 4-12:** Kontrol grubu Hematoksilen- Eozin boyalı preparat x 40 büyütme

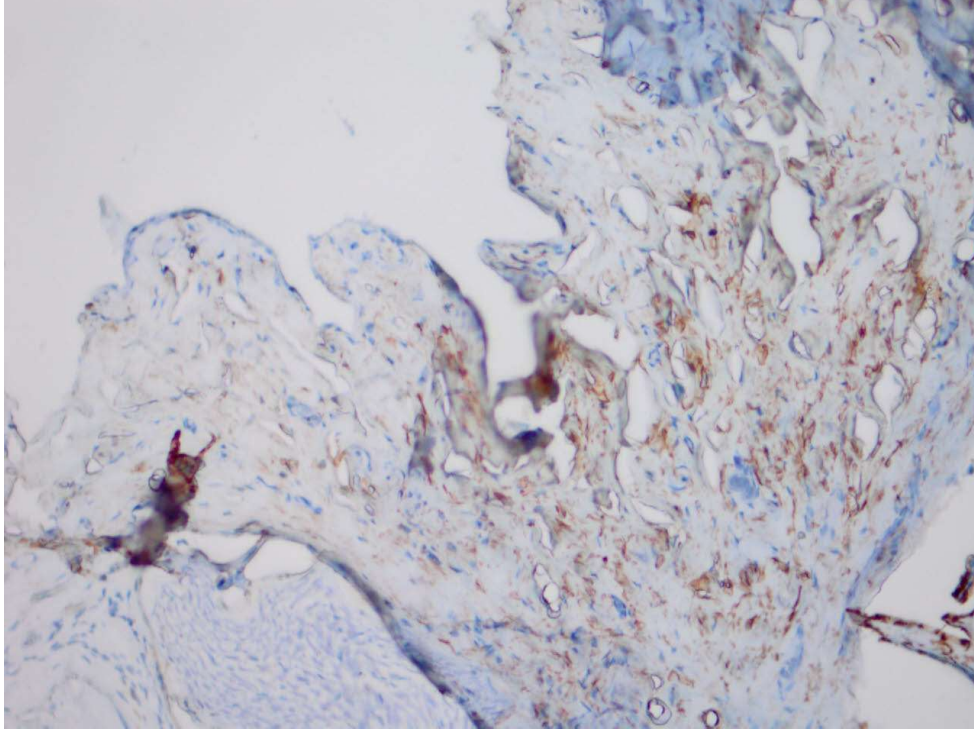


**Şekil 4-13:** Kontrol grubu Hematoksilen- Eozin boyalı preparat x 100 büyütme

Açıklama: Aksiller poş daralmış, kapsül kalınlaşmış, sinoviyal kıvrımlı yüzey azalmış, şiddetli fibroblastik proliferasyon mevcut, şiddetli kollejen birikimi mevcut, kapiller damar sayısı azalmış



**Şekil 4-14:** Kontrol grubu şiddetli immunohistokimyasal tip III kollajen boyalı preparat x 200 büyütme



**Şekil 4-15:** Sham grubu hafif immunohistokimyasal tip III kollajen boyalı preparat x 200 büyütme

## 5. TARTIŞMA

### 5.1 Hastalık Modeli Oluşturulması Ve Eklem Hareket Açıklığının Değerlendirilmesi

Donmuş omuz hastalığının patogenezi ve tedaviye yanıtı tam olarak anlaşılamadığından bir hayvan modeli üzerinde çalışılması faydalıdır. Primer donmuş omuz hastalığının bir hayvan modeli üzerinde oluşturulması mümkün görülmediğinden dolayı, yapılan çalışmalarda eklem immobilizasyonu ile sekonder donmuş omuz hastalığı modeli oluşturulması tercih edilmektedir. Bilindiği üzere immobilizasyon diyabetten sonra gelen en sık ikinci sekonder donmuş omuz nedenidir. Hayvanlarda birçok çalışmada diz eklemi üzerinde immobilizasyonun etkileri incelenmiştir, fakat omuz eklemi üzerinde yapılmış az sayıda çalışma mevcuttur.

Donmuş omuz hastalığının modellenmesinde deney hayvanı olarak genellikle sıçanlar kullanılmıştır. Cerrahi işlemlerin yapıldığı deneylerde büyük hayvanların kullanılmasının avantajlı olduğu düşünülse de sıçanlar temini kolay olduğundan dolayı birçok çalışmada tercih edilmektedir. Çalışmamızdaki gibi tedavi başarısının araştırıldığı deneylerde grup sayısı fazla olduğundan dolayı çok sayıda hayvana ihtiyaç duyulmaktadır. Ayrıca tavşanlara göre sıçanların cerrahi işlemlere daha dayanıklı olduğu bilinmektedir. Ayrıca insan omuzuna olan anatomik benzerliklerinden dolayı sıçanların omuz patolojilerini incelemek için daha uygun olduğu kabul edilmektedir. Omuz biyomekaniği açısından, sıçanlar kuadripedal (dört ayaklı) olsalar da beslenme sırasında arka ayakları üzerinde ayağa kalkarlar ve kollarını serbest olarak insandakine benzer şekilde kullanırlar. Böylece insan omuz hareketlerini köpeklere ve tavşanlara göre daha iyi taklit ederler. Soslowsky ve ark. [86] öne yürüme esnasında sıçanların omuz hareketlerinin insandaki abduksiyon hareketine benzediğini bildirmiştir. Donmuş omuz hastalığında eklem hareket açıklığında en belirgin kısıtlılık insanlarda dış rotasyon yönünde olurken, sıçan modelinde abduksiyon yönünde olduğu bilinmektedir.[7-9] Bu farkın sıçanların günlük hayatında abduksiyon yönünü fazla kullanmaları nedeniyle olabileceği akla gelmektedir. Çalışmamızda iyileşmenin araştırıldığı gruplarda abduksiyon yönündeki düzelmenin fazla olması da yürüme esnasında sıçanların omuz hareketlerinde en fazla kullandıkları yön olduğu için beklenen bir sonuçtur.

Donmuş omuz üzerine hayvan deneyleri ilk olarak Schollmeier ve ark.[89, 90] tarafından 1994 ve 1996 yıllarında köpeklerin omuz eklemi alçı ile immobilize edilerek yapılmıştır. İmmobilizasyon ile eklem hareket açıklığında azalma ve intraartiküler basınçta artma

saptayarak başarılı şekilde donmuş omuz modeli oluşturmuşlardır. Artmış sinovit görünümü ve damar sayısı yanında subakromiyal bursadaki yapışıklıkların varlığını histolojik olarak bildirmişlerdir. İmmobilizasyonun sonlandırılması ile patolojinin iyileştiğini ve oluşturulan modelin insan donmuş omuz hastalığına benzediğini savunmuşlardır.

Alçı kullanılarak eksternal tespit ile oluşturulan omuz immobilizasyon modelleri sıçanlarda da tarif edilmiştir. [6, 7, 91-93] Alçı ile her hayvanda aynı pozisyonun sağlanamaması, gevşek ve kıllı cilt dokusu nedeniyle alçı içinde hareket olması ve alçının gevşemesi sorunları bu çalışmaların eleştiriye açık yönüdür. Çalışmamızda, internal tespit yöntemi kullanılarak sağlanan immobilizasyon daha güvenilir olduğu için tercih edilmiştir. İnternal tespit yapılırken dikkat edilmesi gereken nokta uygulanan yöntemde omuz eklemine cerrahi diseksiyon yapılmaması gerektiğidir. Cerrahi işlem esnasında omuz eklemine yapılacak hasar sonucu direkt travma ile intrinsik donmuş omuza neden olabileceği unutulmamalıdır. Biz de çalışmamıza sham grubunu ekleyerek uygulanan cerrahi diseksiyonun donmuş omuza neden olmadığını doğruladık. Sham grubunun sonuçları sağlıklı olan diğer omuz ile kıyaslandığında farklı bulunmadı.

Sıçanların omuz eklemine internal tespit yöntemiyle sekonder ekstrinsik donmuş omuz modeli ilk defa Kanno ve ark. [8] tarafından 2010 yılında S. Dawley üzerinde yapılmıştır. Çalışmalarında sıçanların omuz eklemi açılmadan, posterior yaklaşımla, iki adet plastik plak kullanarak, skapulada tel ile, humeral tarafta ise vida ile tespit yapılmıştır. Sıçanlarda spina skapula ile humerus arasındaki maksimum adduksiyon açısı olan 60 derece abduksiyonda tespit sağlanmıştır. Hayvanlar sekiz hafta boyunca serbest kafes aktivitesinde izlenmiştir. Sakrifikasyondan sonra omuzlar -80 santigrat derecede saklanmıştır. Eklem hareket açıklıkları önce en blok rezeksiyon sonrası, takiben rotator manşet kasları dışındaki kasların sıyrılması sonrası, takiben sadece kapsül kalacak şekilde ve ardından sırayla üç yerden kapsülotomi yapılarak ölçülmüştür. Pilot çalışmalarında 20 ve 30 gram ağırlık kullanıldığında %10 ve %13 oranında humerus shaft kırığı gözlenmesi nedeniyle; eklem hareket açıklığı ölçümlerini 10 gram ağırlık altında çekilen röntgen üzerinde gerçekleştirmişlerdir. Bu nedenle biz de çalışmamızda benzer şekilde 10 gram ağırlık kullanarak eklem hareket açıklığını değerlendirdik. Çalışmalarının eklem hareket açıklığı bulgularında sham grubunda 79° abduksiyon ve 43° toplam rotasyon elde edilmiş, immobilizasyon grubunda ise 66° abduksiyon ve 17° toplam rotasyon bulunmuştur (p<0.01). İmmobilize grupta kasların var olması ile sıyrılması arasında abduksiyon değerlerinde fark



çıkamamış olması ve kapsülotomi sonrası belirgin artış saptanması nedeniyle patolojinin kapsülden kaynaklandığının anlaşıldığını söylemişlerdir. Bu nedenle biz de çalışmamızda işlemler öncesi herhangi bir kas disseksiyonu yapmadan, en blok rezeksiyon sonrası ölçümleri gerçekleştirdik. Sham grubunda kaslar sıyrıldıktan sonra yapılan ölçümlerde, abduksiyon değerlerinde belirgin artış ( $130^{\circ}$ ) saptanmıştır. Bu değerlerin bizim bulduğumuz değerlere yakınlığı; dondurularak bekletilmiş dokularda kasların sertliğe yol açmış olabileceği ihtimalini akla getirmektedir. Bizim çalışmamızda daha yüksek abduksiyon değerleri çıkmasının nedeni olarak; omuzlar dondurulmadan sakrifikasyondan hemen sonra ölçüm yapılması, humerus shaftına yerleştirilen intrameduller iğne üzerinden uygulanan daha yüksek tork değeri ya da tespit için uygulanan yöntemin plak yerine sütür materyali olması sayılabilir. Çalışmalarında abduksiyon yönündeki kısıtlılığın en belirgin saptanmasının nedeni olarak çift plak tekniği ile yeterli rotasyonel stabilitenin sağlanamamış olabileceğini düşünmüşlerdir. Bu düşünce çalışmamızda kullandığımız sütür ile tespit yöntemi için geçerlidir.

Sütür materyali kullanarak omuz immobilizasyon modeli, ilk kez 2013 yılında Ochiai ve ark. [9] tarafından oluşturulmuştur. Sıçanlarda (S. Dawley) humerus ve skapula No. 2-0 FiberWire ile bağlanarak tek sütür ile tespit edilmiştir. Sekiz hafta immobilizasyon sonrası eklem hareket açıklığı 10 gr ağırlık altında röntgen ile değerlendirilmiştir. Sham grubunda  $139^{\circ} (\pm 12.5)$  abduksiyon,  $97.3^{\circ} (\pm 13.5)$  toplam rotasyon saptanırken, kontrol grubunda  $36.3^{\circ} (\pm 5.9)$  abduksiyon,  $73.3^{\circ} (\pm 6.1)$  toplam rotasyon saptanmıştır. Bu rotasyon değerleri bizim elde ettiğimiz değerlere yakındır. Çalışmamızda abduksiyon ölçümünde humerusa uygulanan torkun daha fazla olması nedeniyle (humerusa yerleştirilen iğne ekleme daha uzak olduğu için) daha yüksek sonuçlar bulduğumuzu düşündük.

Farelerin omuzlarında da benzer şekilde Oki ve ark. [10] tarafından 2015 yılında, tek sütür (No. 3-0 nylon) ile tespit yapılarak donmuş omuz hastalığı modeli oluşturulmuştur. Çalışmalarında eklem hareket açıklığı değerlendirilmesi sadece abduksiyon yönünde yapılmıştır. Sakrifikasyon sonrası en blok çıkarılan omuz ekleminde taze olarak çalışılmıştır. Skapula stratora sabitlenmiş ve humerus medullasına yerleştirilen enjektör ucuna asılan 10 gr ağırlık altında gonyometre ile ölçüm yapılmıştır. Skapula medial kenarı ile humerus arasındaki açı sağlıklı grupta  $112.5^{\circ} (\pm 4.6)$ , immobilize grupta  $51.5^{\circ} (\pm 5.5)$  olarak bildirilmiştir. Biz de çalışmamızda abduksiyon ölçümünde tarif ettikleri bu yöntemi kullandık. Farklı olarak çalışmamızda rotasyon ölçümleri yapıldı ve abduksiyon ölçümünde

spina skapula ile humerus arasındaki açı kullanıldı. Ayrıca açılar gonyometre yerine fotoğraf üzerinden Partometer-3D programı kullanılarak daha hassas ve tekrarlanabilir şekilde ölçüldü. Röntgen kullanılarak yapılacak ölçümlerde çekim esnasında ölçüm düzeneğine sabitlenen doku fark etmeden gevşeyebileceği ve hatalı ölçüme neden olabileceği için bu yöntemin daha güvenilir olduğu düşünüldü. Ayrıca kullandığımız program sayesinde fotoğraf üzerinde yaptığımız ölçümlerde üç boyutlu deformasyondan kaynaklanabilecek açısız hatalar en aza indirildi.

Çalışmamızda kullandığımız donmuş omuz modeli 2015 yılında Villa-Camacho ve ark.[11] tarafından S. Dawley üzerinde oluşturulmuştur. Skapula ile humerus arasında iki adet No. 2-0 örgülü polyester suture (Ethibond) ile tek suture göre 8 hafta boyunca daha stabil ve güvenilir bir tespit yapılmıştır. Benzer çalışmalardan farklı olarak eklem hareket açıklığı ölçümleri özel düzenekte anestezi altında in vivo olarak gerçekleştirilmiştir. Cerrahi işlemlerden önce her denek için, skapulotorasik eklem hareket açıklığı 80° iç rotasyon ve 60° dış rotasyon hareket açıklıklarında saptanan tork değeri not edilmiştir. Deneklerin karşı omuzunda bile farklı değerler saptanırken, aynı omuzun tekrar ölçümünde yakın değerler bulunması sonucu intraspesimen ölçümlerin tekrarlanabilir ve güvenilir olduğunu bildirmişlerdir. Ölçümlerde denekler arasında belirgin farklar olması (artmış interspesimen değişkenlik) nedeniyle, her sıçan kendi tespit öncesi değerleri ile kıyaslanarak internal kontrol grubu yapılmıştır. Bu sayede az sayıda denek kullanılarak (her grupta 5 sıçan) istenen istatistiksel önem düzeyi elde edilmiştir. İn vivo ölçümlerin diğer avantajı da sakrifikasyona gerek olmamasıdır, fakat bu yöntemde abduksiyon yönünde hareket açıklığı skapulotorasik hareket nedeniyle değerlendirilememektedir. Çalışmalarında sutureler alındıktan sonrasında sekiz hafta boyunca iyileşme düzeyi iki grupta incelenmiştir. İlk grupta tespit öncesi saptanan tork değerleri uygulanarak eklem hareket açıklığındaki azalma kinematik olarak incelenmiştir. Bu grupta rehabilitasyona benzer zorlama yapılmadığı için doğal seyir gibi düşünülebilir. Sutureler alındığı gün tespit öncesine göre toplam rotasyonun %63 azaldığını, iyileşmenin 30 güne kadar giderek arttığını ve 5. haftadan itibaren %19 kısıtlılık kalacak şekilde plato çizdiğini bildirmişlerdir. İkinci grupta ise tespit öncesi ölçülen eklem hareket açıklığı derecelerine omuzun zorlanarak getirilmesi için gereken tork miktarı kinetik olarak incelenmiştir. Sutureler alındığı gün iç rotasyon için %159.6, dış rotasyon için %138.8 oranında artmış güç gerektiği, bu değerlerin azalarak 3. haftada plato çizdiği ve tespit öncesine göre %17.9 oranında sertlik kaldığı bildirilmiştir. Bu bulgular klinik pratikte bilinen hastaların çoğunda tam olarak düzelmeye sağlanamaması ile uyumludur.

Çalışmamızda kortikosteroid tedavisinin sağladığı yararı tedavi almayan grupla kıyaslayabilmek için sakrifikasyon zamanının uygun olması önemlidir. Bunun için sıçanlarda doğal seyirde iyileşmenin plato çizdiği zaman olan beşinci haftadan daha öncesini seçmemiz gereklidir. Bu nedenle sakrifikasyon zamanı olarak hastalık modeli oluşturduktan sonra, doğal seyirde iyileşme döneminin ortasına denk gelen, omuz serbest bırakıldıktan sonraki ikinci haftayı tercih ettik.

## 5.2 Histolojik ve İmmunohistokimyasal Değerlendirme

Donmuş omuz hastalığının fizyopatolojisi tam olarak anlaşılamadığı için literatürde ana lezyonun fibrozis mi yoksa inflamasyon ve sinovit mi olduğu konusunda çelişkiler mevcuttur. Ozaki ve ark.[94] ile Bunker ve ark.[23] yapmış olduğu çalışmalarda kapsüldeki fibrozisin ana lezyon olduğunu, inflamasyon ve sinovitin eşlik etmediğini bildirmişlerdir. Diğer taraftan Wiley ve ark.[95] ile Uitvlugt ve ark.[96] en belirgin intraartiküler patolojik bulgunun sinovit olduğunu bildirmişlerdir. Sinoviyada inflamasyonun ve kapsülde fibrozisin birlikte görüldüğünü savunan yayınlar da mevcuttur.[30, 35] Histopatolojik olarak donmuş omuz hastalığının ilk evresi olan donma döneminde inflamasyonun, ikinci evresi olan donmuş dönemde ise fibrozisin ön planda olduğu düşünülmektedir. Klinikte donma döneminden, donmuş döneme geçiş birdenbire olmamaktadır. Evreler arası geçiş keskin sınırlarla ayrılmadığı için klinik çalışmalarda inflamasyon ya da fibrozis aynı dönemde birlikte görülebilmektedir.

Liu ve ark.[6] S. Dawley üzerinde alçı ile oluşturdukları omuz immobilizasyon modelinde eklem hareket açıklığı sonuçlarına bakmadıkları için ve takip süresinin kısa olması nedeniyle donmuş omuz hastalığı modeli olarak referans alınmasının uygun olmadığını söylemişlerdir; fakat sıçanlarda omuz immobilizasyonunun ilk dört haftasındaki patolojik değişiklikleri inceledikleri için bulguları değerlidir. Ayrıca diğer çalışmalardan farklı olarak transvers kesitler alarak histolojik değerlendirme yapılmıştır. Immobilizasyon grubunda subskapular bursada yapışıklıklar ve sinoviyal hiperplazi olduğunu bildirmişlerdir. Bu bulguların insanlardaki donmuş omuz hastalığı ile uyumlu olduğunu söylemişlerdir. Immobilize grupta ikinci ve üçüncü haftada görülen anterior eklem kapsülünün hiperplastik sinoviyal dokusu ise dördüncü haftada saptanmamıştır. Bu bulgular donmuş omuz hastalığının ilk evrede inflamatuvar bir dönemle başladığını doğrulamaktadır.

Benzer bir şekilde Kim ve ark.[7] tarafından sıçanlarda alçı ile immobilizasyon sağlanarak oluşturulan donmuş omuz modelinde 3. gün, 1, 2, 3, 4, 5 ve 6. haftalarda abduksiyon değerleri ve histolojik bulgular değerlendirilmiştir. Abduksiyon derecelerinin 1. haftadan itibaren sağlıklı omuza göre belirgin olarak azalmış olduğu, 2. ve 3. haftalardan itibaren ise daha fazla azalmadığı bildirilmiştir. Histolojik olarak 3. günde aksillada sinoviyal katlantıların sayısının ve subsinoviyal yağ dokusunun kalınlığının azaldığı, eklem inflamatuvar hücrelerin infiltre olduğu ve subsinoviyal alanda kapiller proliferasyon olduğu bildirilmiştir. Birinci haftada subsinoviyal yağ dokusunun neredeyse kalmadığı ve kapsülün kalınlaşmaya başladığı fark edilmiştir. İkinci haftada sinoviyumun ve subsinoviyal dokunun humeral tarafta kemiğin korteksine yapıştığı bildirilmiştir. İkinci haftaya kadar sinoviyal dokularda inflamatuvar hücrelerin varlığı gözlenmiştir; fakat üçüncü haftadan itibaren inflamatuvar hücrelerin azaldığı ve sinoviyumda ve subsinoviyal alanda fibrozisin belirgin olduğu bildirilmiştir. Üçüncü haftadan itibaren benzer bulgular olduğu bildirilmiştir. İlk haftalarda saptanan bulgular donmuş omuz hastalığının ilk evresi olan donma döneminde inflamasyon ile başladığını doğrulamaktadır. İlerleyen haftalarda fibrozis saptanması ise hastalığın donmuş döneminde beklenen klinik bulgularla uyumludur. Bizim çalışmamızda immobilizasyonun sekizinci haftasında incelediğimiz bulgularda, sinoviyal proliferasyon ve sinovit saptanmaması ve benzer şekilde fibrozis ve kapsüler kalınlaşma saptanması, oluşturduğumuz donmuş omuz modelinin hastalığın ikinci evresi olan donmuş (frozen) dönem ile uyumlu olduğunu desteklemektedir. Gelecekteki çalışmalarda immobilizasyon süreleri farklı olan gruplar arasındaki iyileşme düzeylerinin kıyaslanması faydalı olabilir.

Kanno ve ark. [8] sekizinci haftada koronal kesit alarak yaptıkları histopatolojik incelemede, immobilizasyona bağlı en belirgin değişikliklerin kalın subsinoviyal doku ile kaplanmış olan aksiller pošta görüldüğünü bildirmiştir. Immobilizasyon grubunda sinoviyal katlantıların kaybolduğunu ve düz bir yüzey haline geldiğini tarif etmişler ve düzleşen sinoviyal intimanın uzunluğunu bilgisayarda ölçerek sham grubuna göre kısaldığını bulmuşlardır ( $p=0.008$ ). Omuz ekleminde sinovit, inflamasyon, sinoviyal hücre proliferasyonu saptanmamıştır. Immobilizasyonun sekizinci haftasındaki bu veriler bizim çalışmamızla paralellik göstermektedir. Biz de çalışmamızda aksiller poştaki sinoviyal intimanın uzunluğunun ölçülmesi yerine yüzeyin kıvrımlı yapısındaki düzleşmeyi değerlendirdik. Ayrıca aksilladaki kapsülün kalınlığı ölçülerek, hastalık modeli oluşturulan gruplarda sham grubuna göre kalınlaşmış olduğunu saptadık. Kapsüldeki kalınlaşmanın tedavi alan gruplarda ve doğal seyir grubunda düzleşmediğini gördük.

Sıçan omuzunun histopatolojik incelemesinde makroskopik kesitlerin alındığı yön (transvers, koronal) spesimenlerde hangi anatomik yapıların net görüleceğini etkilemektedir. Dış rotasyon yönündeki kısıtlılıkta patolojinin kaynağı olan subskapular bölge ve rotator interval gibi yapılar transvers kesitlerde iyi değerlendirilmektedir. Koronal kesitlerde ise abduksiyon hareketinde azalmaya neden olan aksilladaki patolojik değişiklikler görülebilmektedir. Klinik olarak donmuş omuz hastalığında dış rotasyon hareket açıklığındaki kısıtlılığın patognomonik olduğu kabul edilmektedir. Sıçanlarda ise donmuş omuz modelinde en belirgin kısıtlılığın abduksiyon yönünde olduğu bilinmektedir.[7-9] Bu nedenle aksilla bölgesinin daha iyi incelenmesi amacıyla, koronal kesit olarak histopatolojik değerlendirme yapmak daha uygundur. Genel olarak sıçanlarda omuz immobilizasyonunun incelendiği deneylerde bizim çalışmamızdaki gibi koronal kesit üzerinde çalışılmıştır.

Kapsülde ve sinoviyumda artmış tip-III kollajen birikiminin donmuş omuz hastalığında önemli bir patojenik faktör olduğu düşünülmektedir.[23, 35, 97] Bunker ve ark. [31] kapsülün sertleşmesine artan Tip-III kollajenin neden olduğunu düşünmüştür. Schollmeier ve ark.[89] köpek üzerinde oluşturdukları immobilizasyon modelinde Tip-III kollajenin sinoviyumda yoğun olarak boyandığını bildirmiştir. Kanno ve ark. [8] sıçanlarda immobilizasyon grubunda Tip-III kollajenin sinoviyumda pozitif boyandığını; fakat derin sinoviyal subintimal alanda daha şiddetli boyandığını bildirmiştir. Benzer şekilde Liu ve ark.[6] sıçanlarda Tip-III kollajenin sinoviyumda, subsinoviyal alanda ve kaslar arası alanda (spatium intermusculare) immobilize grupta 2. 3. 4. haftalarda biriktiğini, histolojik boyanmanın (picrosirius kırmızısı) yanında ELISA (enzyme linked immunosorbent assay) yöntemiyle göstermişlerdir. Bu sonuçlardan farklı olarak, çalışmamızda Tip-III kollajenin immunohistokimyasal olarak semikantitatif değerlendirmesinde, immobilizasyon ve sham grupları arasında fark saptamadık.

Eklemden Tip-III kollajen seviyelerinin immobilizasyon ile artmadığını bildiren hayvan çalışmaları da mevcuttur. Sıçanların diz ekleminde oluşturdukları immobilizasyon modelinde Matsumoto ve ark. [98] subintimal alanda Tip-I kollajenin 4 ve 16 haftada arttığını, Tip-III kollajenin ise 16 ve 32 haftada azaldığını immunohistokimyasal olarak göstermiştir. Amiel ve ark. [99] tavşan dizlerinde dokuz hafta immobilizasyon sonrası kapsülde Tip-I kollajenin arttığını fakat Tip-III kollajenin artmadığını bildirmiştir. Diğer taraftan Hildebrand ve ark.[100, 101] tavşan dizlerinde 2, 4 ve 6 hafta immobilizasyon sonrası Tip-I ve Tip-III kollajenin mRNA ve protein seviyelerinin arttığını göstermiştir.

Hagiwara ve ark. [102] sıçanların diz eklemi kapsülünde 1, 2, 4, 8 veya 16 haftalarda Tip-I ve Tip-III kollajenin protein ve mRNA seviyelerinin artmadığını bildirmiştir.

Oki ve ark. [10] farelerde oluşturdukları donmuş omuz modelinde kapsül dokusunda, Vegf (Vasküler endotelyal büyüme faktörü), Tip-I, II, III ve VI kollajenin mRNA seviyelerinin arttığını gen analizi ile göstermiştir. Ayrıca damara spesifik olan anti-PECAM antikoru ile özellikle subakromiyal bursada artmış damarlanma olduğunu immunohistokimyasal olarak göstermiştir. Klinik çalışmalarda da artroskopik tedavi esnasında alınan patolojik incelemelerde artmış vasküler invazyon tespit edilmiştir.[95, 103, 104] Farklı olarak çalışmamızda kapsül dokusunda immobilize grupta kapiller damar sayısının azaldığını saptadık. Bu bulgu immobilizasyon nedeniyle kalınlaşmış kapsül yapısındaki değişikliğin fizyopatolojisini anlamak açısından değerlidir.

### **5.3 Donmuş Omuz Hastalığında Kortikosteroid Tedavisi**

Literatürde donmuş omuz hastalığında oral ve intraartiküler kortikosteroid tedavisinin başarısını kıyaslayan sadece iki tane klinik çalışma mevcuttur. Widiastuti-Sametko ve ark.[5] tarafından 2003 yılında yapılan klinik çalışmaya evre 2 (dış rotasyon 20° - 30°, abduksiyon 60° - 90°) ve evre 3 (dış rotasyon < 20°, abduksiyon < 60°) primer donmuş omuz hastalığı olan 40 yaş üstü 27 hasta dahil edilmiştir. Hastalar randomize olarak oral ve intraartiküler tedavi gruplarına ayrılmıştır. Oral tedavi grubuna 4 mg triamsinolon tablet ilk hafta 3x1, ikinci hafta 2x1, üçüncü hafta 1x1 olarak verilmiştir. İntraartiküler tedavi grubuna ise 40 mg triamsinolon asetonid posteriordan tek enjeksiyon olarak uygulanmıştır. Fizik tedavi 4. gün başlanmış, aktif ve pasif egzersiz olarak 12 seans 20 şer dakika uygulanmıştır. Üç haftalık takipte değerlendirmeler haftalık olarak yapılmıştır. Normal glenohumeral eklem hareket açıklığının %90'ına ulaşan hastalar iyileşmiş olarak kabul edilmiştir. İntraartiküler tedavi grubundaki hastaların %62'si ilk hafta, %92'si ikinci hafta, %100'ü üçüncü hafta olacak şekilde oral tedavi grubuna göre daha hızlı iyileştiği saptanmıştır. Oral tedavi grubunda ise iyileşme ilk hafta %14, ikinci hafta %64 ve üçüncü hafta %91 olmak üzere daha yavaş seyretmiştir. Sonuç olarak intraartiküler kortikosteroid tedavisinin daha erken işe dönüş sağladığı için oral tedaviye göre daha başarılı olduğunu söylemişlerdir.

Benzer bir prospektif çalışma da Lorbach ve ark. [2] tarafından 2010 yılında yapılmıştır. Kırk hasta randomize olarak iki gruba ayrılmıştır. İntraartiküler enjeksiyon grubuna floroskopi kontrolünde 3 kez 40mg triamsinolon yapılmıştır. Diğer gruba ise 40 mg

prednizolon başlanmış ve 5 günde 10mg azaltılarak 25 günde sonlandırılmıştır. Diğer çalışmadan farklı olarak klinik değerlendirme 4, 8, 12, 24 ve 52. haftalarda olmak üzere Constant-Murley (CM) skoru, Simple Shoulder Test (SST) ve vizüel analog skoru (VAS) ile ağrı, fonksiyon ve memnuniyet açısından yapılmıştır. İntraartiküler grupta CM skorları tüm takip zamanlarında anlamlı şekilde yüksek bulunmuştur. Bu değerler 8. ve 12. haftalardaki SST skorunun anlamlı yüksekliği ile korele edilmiştir. Ağrı ve fonksiyon açısından VAS skorları farklı çıkmazken memnuniyet skoru 8. haftadan itibaren intraartiküler grupta anlamlı şekilde yüksek saptanmıştır. İntraartiküler gruptaki klinik skorlardaki başarı üstünlüğü eklem hareket açıklığı verilerinde de saptanmıştır. İntraartiküler grupta fleksiyonda 4, 8 ve 12 haftalarda, abduksiyonda 8, 24 ve 52 haftalarda, dış rotasyonda 4 ve 8 haftalarda, iç rotasyonda ise 4 ve 12 haftalarda saptanan yükseklik oral gruba kıyasla istatistiksel açıdan anlamlı saptanmıştır. Biz de çalışmamızda benzer şekilde intraartiküler kortikosteroid tedavisinin oral tedaviye göre üstün olduğunu saptadık.

Metilprednizolon ve triamsinolonun klinik dozunun, glukokortikoid etkinliğinin, mineralokortikoid etkinliğinin ve plazma yarı ömrünün birbirine yakın olduğu bilinmektedir. Benzer klinik çalışmalardan yola çıkarak biz de deneyimizde oral grupta metilprednizolon, intraartiküler grupta ise triamsinolon asetonid kullanmayı tercih ettik. İntraartiküler enjeksiyon sistemik preeliminasyona uğramadığı için lokal ilaç uygulaması gibi düşünülebilir. Bu nedenle intraartiküler enjeksiyonda hayvan dozu hesaplanırken insan dozu (0.5mg/kg triamsinolon) referans alınabilir. Donmuş omuz hastalığında tek veya çoklu intraartiküler enjeksiyon tedavileri arasında fark olmadığı klinik çalışmalarda[105] gösterildiği için biz de çalışmamızda tek enjeksiyon yapmayı tercih ettik. Ayrıca tekrarlayan enjeksiyonların tendon ve kaslar üzerine dejeneratif etkisi olduğu düşünülmektedir. [106, 107] İntraartiküler uygulamadan farklı olarak oral yolla alınan ilaç hedef dokuya ulaşmadan önce preeliminasyona uğradığı için biyoyararlanımı düşüktür. Sıçanların metabolizması insaninkinden farklı olduğu için oral yolla verilen ilaç dozları insandaki doz üzerinden hesaplanmamaktadır. Kong ve Jusko [108] tarafından sıçanlarda (S. Dawley) metilprednizolonun 10 mg/kg dozda %84 oranında, 50 mg/kg dozda ise %48 oranında karaciğerde ilk geçiş etkisine uğradığı söylenmiştir. Böylece sıçanlarda ilk geçiş etkisinin kademeli olarak doz bağımlı doyurulabilir olduğu gösterilmiştir. Biz de çalışmamızda benzer şekilde 50mg/kg oral metilprednizolon ile başladık ve klinik çalışmalardaki gibi kademeli olarak dozu azaltarak tedaviyi sonlandırdık. Klinik çalışmalarda oral metilprednizolon sıklıkla üç hafta süreyle uygulanmaktadır. Deneysel çalışmalarda tedavi

süreleri ortalama insan ömrü ile sıçanların beklenen yaşam süreleri oranlanarak azaltılmaktadır. Bu sebeple çalışmamızda oral tedaviyi sekiz gün boyunca uyguladık.

İntraartiküler steroid enjeksiyonunun enfeksiyon riski, var olan enfeksiyonun alevlenmesi, yabancı cisim reaksiyonu, kırıldak zedelenmesi (mekanik, biyokimyasal), aseptik kemik nekrozu ve kapsülde gerginlik ağrısı gibi lokal yan etkileri bilinmektedir. Oral kortikosteroidlerin ise mide ülseri, göz içi basıncın artışı, latent ve manifest enfeksiyonların alevlenmesi, steroid diyabeti, cushing sendromu, osteoporoz, sodyum ve su retansiyonu, endojen psikozorların alevlenmesi ve mensturasyon bozuklukları gibi daha ciddi sistemik yan etkileri olabilmektedir. Ayrıca uzun süreli kullanımda sistemik kortikosteroid tedavisi sekonder adrenal yetmezliğe yol açmamak için doz kademeli olarak azaltılarak sonlandırılmalıdır. Çalışmamızda oral tedavi bittikten sonra üç deneğin exitus olarak çalışma dışı kalmasının, kortikosteroid tedavisinin yan etkileri nedeniyle olduğunu düşündük.

Omuz eklemine yapılan enjeksiyonlarda en büyük endişe, ilacın işlem sonucu eklem içine ulaşip ulaşmadığıdır. Eustace ve ark. [109] yapmış olduğu çalışmada, bir radyolojik görüntüleme olmadan omuz içine yapılan enjeksiyonun %68 oranında başarısız olduğunu söylemişlerdir. Benzer şekilde başka çalışmalarda da [110-112] ultrason ve floroskopi kullanımı ile yapılan işlemin körlemesine ilaç uygulamasına göre daha başarılı olduğu bulunmuştur; fakat Cochrane meta-analizlerinde[113, 114] intraartiküler veya periartiküler ilaç uygulamasının benzer sonuçlara sahip olduğu bildirilmiştir. Periartiküler enjeksiyonun sistemik etki göstererek faydalı olmadığı; iyileştirici etkisini kortikosteroidlerin kapsülden eklem içine penetrasyonu sonucu gerçekleştirdiği ya da antinoziseptif etki ile yaptığı düşünülmektedir. Rotator manşet sendromu için Bloom ve ark.nın[113] 2012 de yaptığı meta-analizde, bir ultrason yardımcı subakromiyal enjeksiyon çalışmasında fayda sağlanmadığı, bunun aksine bir adet gluteal intramuskuler enjeksiyon çalışmasında ve dört adet landmark yardımcı enjeksiyon çalışmasında iyi sonuçlar elde edildiği bildirilmiştir.

Tamai ve Yamamoto [45] tarafından donmuş omuz hastalığında dinamik manyetik rezonans görüntüleme ile yapılan çalışmada, hem glenohumeral eklemden hem de subakromiyal alanda artmış sinyal yoğunluğu saptanması inflamasyon olarak yorumlanmıştır. Ochiai ve ark. [9] tarafından sıçanlarda oluşturulan donmuş omuz modelinde ise, hastalıkta ağrının kaynaklandığı yeri tespit etmek amacıyla, glenohumeral ekleme (Fluoro-Gold) ve subakromiyal alana (1,1'-Dioctadecyl-3,3,3',3'-tetramethylindocarbocyanine) nörotransmitter (neurotracer) enjeksiyonu yapılmıştır. Sensöryal sinir aksonu boyunca



retrograd olarak taşınan bu maddeler, sıçanların C1 - T1 arası dorsal kök ganglionları üzerinde, CGRP (Kalsitonin gen ilişkili peptit) antikoru ile boyanarak immunohistokimyasal olarak incelenmiştir. İmmobilizasyon grubunda ağrıya sekonder artmış CGRP boyanması saptanırken, glenohumeral ve subakromiyal alana enjekte edilen nörotransmitterler arasında boyanma şiddeti farklı bulunmamıştır. Bu nedenle intraartiküler uygulamada efektif bir konservatif tedavi yöntemi olarak kabul edilen glukokortikoid enjeksiyonunun subakromiyal alanda da potansiyel olarak etkili bir tedavi olduğunu söylemişlerdir. Biz pilot çalışmamızda intraartiküler metilen mavisi verdikten sonra yaptığımız kapsülotomi ile enjeksiyonun glenohumeral eklem içine başarıyla yapıldığını teyit ettik. Periaritiküler enjeksiyonun da etkili olduğu bilindiğinden dolayı[115]; deney sırasında enjeksiyonun radyolojik görüntüleme eşliğinde yapılmasına ihtiyaç duyulmadı.

## 6. SONUÇ VE ÖNERİLER

Kontrol (hastalık modeli) grubunun tüm yönlerde omuz eklem hareket açıklık dereceleri sham (sağlıklı) grubuna kıyasla anlamlı şekilde düşük saptandı ve böylece donmuş omuz modelinin başarıyla oluşturulduğu doğrulandı. Doğal seyir grubunun hastalık modeliyle karşılaştırıldığında abduksiyon yönünden iyileştiği; fakat rotasyon derecelerinde yeterince iyileşmediği anlaşıldı. Doğal seyir grubunda tüm yönlerde omuz hareketlerinin sağlıklı grupla arasında fark oluşturacak düzeyde olduğu ve tam olarak iyileşmediği saptandı. Böylece tedavi başarısını gözlemlemek için sakrifikasyon zamanının uygun olduğu anlaşıldı.

Sıçanlarda oral kortikosteroid tedavisi ile hastalık modelinden anlamlı fark oluşturacak düzeyde iyileşme sağlanamadığı ve doğal seyire göre üstünlüğü olmadığı gösterildi. İntraartiküler steroid tedavisi ile ise hastalık modeliyle karşılaştırıldığında abduksiyon yönünde anlamlı iyileşme sağlandığı; fakat bu iyileşme düzeyinin sağlıklı değerler kadar iyi olmadığı anlaşıldı. Ayrıca intraartiküler tedavi ile elde edilen abduksiyon yönündeki bu iyileşmenin doğal seyirden ve oral steroid tedavisinden anlamlı düzeyde yüksek olduğu saptandı. Sonuç olarak intraartiküler steroid enjeksiyonu, oral steroid tedavisine göre eklem hareket açıklığını artırmada başarılı bulundu. Bu bulgular klinik çalışmaları doğrulamaktadır.

Sıçanlarda yapılan diğer donmuş omuz modellerinde de çalışmamızdaki gibi sekiz hafta süreyle omuzun immobilizasyonu hedeflenmiştir. Bu nedenle biz de çalışmamızda tedaviye hastalık modeli oluşturduktan sonra başlamamız gerektiğini düşündük. Sekiz haftalık immobilizasyon sonrası sıçan omuzunda saptanan bulgular inflamasyon ve sinovit yerine kapsüller kalınlaşma ve fibrozis olduğu için hastalığın ikinci evresi olan donmuş (frozen) dönemdekine benzemektedir. Diğer taraftan kortikosteroid tedavisinin donmuş hastalığındaki etkinliğinin ilk evre olan donma (freezing) dönemde saptanan inflamatuvar bulgular nedeniyle olduğu düşünülmektedir. Donmuş dönem ile uyumlu histopatolojik bulguların saptandığı bir hayvan modeli üzerinde kortikosteroid tedavisinin başarısına bakmamız çalışmamızın eleştiriye açık yönüdür. Bundan sonraki çalışmalarda inflamatuvar bulguların saptandığı erken dönemlerde başlanan tedavinin etkileri incelenebilir. Erken dönem uygulanan tedavi ile donmuş omuz hastalığı gelişmediği ispatlanırsa; omuz immobilizasyonu gerektiren durumlarda profilaktik olarak intraartiküler kortikosteroid tedavisi klinik çalışmalarda denenebilir. Donmuş dönemde uygulanmasına rağmen

intraartiküler enjeksiyon grubunda saptadığımız daha iyi abduksiyon değerleri kortikosteroidlerin ikinci evre olan donmuş dönemde de etkili bir tedavi olabileceğini düşündürmektedir. Bundan sonraki klinik çalışmalarda sertlik şikayetinin ağrıdan daha fazla olduğu hastalığın ikinci evresinde de intraartiküler steroid tedavisinin başarısına bakılabilir. İntraartiküler enjeksiyonda lokal anestezi uygulamadığımız için bu etki lokal anesteziye bağlı ağrının azalması olarak düşünülemez. Bunun yanında eklem içine uyguladığımız hacim az miktarda olduğu için hidrodilatasyon etkisi ile fayda sağlandığı düşünülemez. Yine de bundan sonraki deneysel çalışmalarda başka bir gruba aynı hacimde salin enjekte edilerek hidrodilatasyon yapılmadığı ispatlanabilir. Ayrıca oral kortikosteroid tedavisinin yapılan klinik çalışmada daha geç etki gösterdiği bilinmektedir.[5] Bu nedenle çalışmamızda oral tedavi sonrası iyileşme düzeyini saptayabilecek kadar uzun süre geçmediği düşünülebilir. Ayrıca seçtiğimiz sakrifikasyon zamanında donmuş omuz hastalığı oluştuktan sonra bozulan histopatolojik değişikliklerin fark oluşturacak kadar düzelmediği görüldü. Sonraki çalışmalarda tedavi sonrası daha uzun dönemlerde sakrifikasyon denenerek değişikliklerin geri dönüşümlü olup olmadığına bakılabilir.

## 7. KAYNAKLAR

1. Buchbinder, R., et al., *Oral steroids for adhesive capsulitis*. Cochrane Database Syst Rev, 2006(4): p. CD006189.
2. Lorbach, O., et al., *Nonoperative management of adhesive capsulitis of the shoulder: oral cortisone application versus intra-articular cortisone injections*. J Shoulder Elbow Surg, 2010. **19**(2): p. 172-9.
3. Kvarstein, G., *Frozen shoulder and corticosteroids--still a need for needles?* Pain, 2015. **156**(9): p. 1587-8.
4. Takase, K., *Oral steroid therapy for frozen shoulder*. West Indian Med J, 2010. **59**(6): p. 674-9.
5. Widiastuti-Samekto, M. and G.P. Sianturi, *Frozen shoulder syndrome: comparison of oral route corticosteroid and intra-articular corticosteroid injection*. Med J Malaysia, 2004. **59**(3): p. 312-6.
6. Liu, Y.L., et al., *Changes of histology and capsular collagen in a rat shoulder immobilization model*. Chin Med J (Engl), 2011. **124**(23): p. 3939-44.
7. Kim, D.H., et al., *Characterization of a frozen shoulder model using immobilization in rats*. J Orthop Surg Res, 2016. **11**(1): p. 160.
8. Kanno, A., H. Sano, and E. Itoi, *Development of a shoulder contracture model in rats*. J Shoulder Elbow Surg, 2010. **19**(5): p. 700-8.
9. Ochiai, N., et al., *Sensory innervation of rat contracture shoulder model*. J Shoulder Elbow Surg, 2013. **22**(2): p. 158-64.
10. Oki, S., et al., *Generation and characterization of a novel shoulder contracture mouse model*. J Orthop Res, 2015. **33**(11): p. 1732-8.
11. Villa-Camacho, J.C., et al., *In vivo kinetic evaluation of an adhesive capsulitis model in rats*. J Shoulder Elbow Surg, 2015. **24**(11): p. 1809-16.
12. Duplay, S., *De la périarthrite scapulo-humérale et des raideurs de l'épaule qui en sont la conséquence*. Arch Gen Med, 1872. **20**: p. 513-514.
13. Codman, E., *The shoulder: rupture of the supraspinatus tendon and other lesions in or about the subacroial bursa*. 1934: Boston, MA: Thomas Todd Co.
14. Neviaser, J., *ADHESIVE CAPSULITIS OF THE SHOULDER: A Study of the Pathological Findings in Periarthritis of the Shoulder*. J Bone Joint Surg Am, 1945. **27**(2): p. 211-222.
15. Reeves, B., *The natural history of the frozen shoulder syndrome*. Scand J Rheumatol, 1975. **4**(4): p. 193-6.
16. Hannafin, J.A. and T.A. Chiaia, *Adhesive capsulitis. A treatment approach*. Clin Orthop Relat Res, 2000(372): p. 95-109.
17. Ogilvie-Harris, D.J. and S. Myerthall, *The diabetic frozen shoulder: arthroscopic release*. Arthroscopy, 1997. **13**(1): p. 1-8.
18. van der Windt, D.A., et al., *Shoulder disorders in general practice: incidence, patient characteristics, and management*. Ann Rheum Dis, 1995. **54**(12): p. 959-64.
19. Brue, S., et al., *Idiopathic adhesive capsulitis of the shoulder: a review*. Knee Surg Sports Traumatol Arthrosc, 2007. **15**(8): p. 1048-54.
20. Hand, C., et al., *Long-term outcome of frozen shoulder*. J Shoulder Elbow Surg, 2008. **17**(2): p. 231-6.
21. Hsu, J.E., et al., *Current review of adhesive capsulitis*. J Shoulder Elbow Surg, 2011. **20**(3): p. 502-14.
22. Bridgman, J.F., *Periarthritis of the shoulder and diabetes mellitus*. Ann Rheum Dis, 1972. **31**(1): p. 69-71.
23. Bunker, T.D. and P.P. Anthony, *The pathology of frozen shoulder. A Dupuytren-like disease*. J Bone Joint Surg Br, 1995. **77**(5): p. 677-83.

24. Tighe, C.B. and W.S. Oakley, Jr., *The prevalence of a diabetic condition and adhesive capsulitis of the shoulder*. South Med J, 2008. **101**(6): p. 591-5.
25. Lundberg, B.J., *The frozen shoulder. Clinical and radiographical observations. The effect of manipulation under general anesthesia. Structure and glycosaminoglycan content of the joint capsule. Local bone metabolism*. Acta Orthop Scand Suppl, 1969. **119**: p. 1-59.
26. Zuckerman, J.D. and A. Rokito, *Frozen shoulder: a consensus definition*. J Shoulder Elbow Surg, 2011. **20**(2): p. 322-5.
27. Beaufils, P., et al., *Arthroscopic release of the glenohumeral joint in shoulder stiffness: a review of 26 cases. French Society for Arthroscopy*. Arthroscopy, 1999. **15**(1): p. 49-55.
28. Hakim, A.J., et al., *Genetic associations between frozen shoulder and tennis elbow: a female twin study*. Rheumatology (Oxford), 2003. **42**(6): p. 739-42.
29. Bulgen, D.Y., B.L. Hazleman, and D. Voak, *HLA-B27 and frozen shoulder*. Lancet, 1976. **1**(7968): p. 1042-4.
30. Hand, G.C., et al., *The pathology of frozen shoulder*. J Bone Joint Surg Br, 2007. **89**(7): p. 928-32.
31. Bunker, T.D., et al., *Expression of growth factors, cytokines and matrix metalloproteinases in frozen shoulder*. J Bone Joint Surg Br, 2000. **82**(5): p. 768-73.
32. Cinar, M., et al., *Comparison of arthroscopic capsular release in diabetic and idiopathic frozen shoulder patients*. Arch Orthop Trauma Surg, 2010. **130**(3): p. 401-6.
33. Quigley, T.B., *Checkrein shoulder; a type of frozen shoulder; diagnosis and treatment by manipulation and ACTH or cortisone*. N Engl J Med, 1954. **250**(5): p. 188-92.
34. Lundberg, J., *The frozen shoulder. Clinical and radiographical observations. The effect of manipulation under general anesthesia. Structure and glycosaminoglycan content of the joint capsule. Local bone metabolism*. Acta Orthop Scand, 1969: p. Suppl 119:1-59.
35. Rodeo, S.A., et al., *Immunolocalization of cytokines and their receptors in adhesive capsulitis of the shoulder*. J Orthop Res, 1997. **15**(3): p. 427-36.
36. Akpınar, S. and M. Cinar, *Omuz ve Dirsek Artroskopisi*. 2012, İstanbul: Ege Basım.
37. Miller, M.D., M.A. Wirth, and C.A. Rockwood, Jr., *Thawing the frozen shoulder: the "patient" patient*. Orthopedics, 1996. **19**(10): p. 849-53.
38. Grey, R.G., *The natural history of "idiopathic" frozen shoulder*. J Bone Joint Surg Am, 1978. **60**(4): p. 564.
39. Shaffer, B., J.E. Tibone, and R.K. Kerlan, *Frozen shoulder. A long-term follow-up*. J Bone Joint Surg Am, 1992. **74**(5): p. 738-46.
40. Rizk, T.E., et al., *Adhesive capsulitis (frozen shoulder): a new approach to its management*. Arch Phys Med Rehabil, 1983. **64**(1): p. 29-33.
41. Pearsall, A.W.t., D.C. Osbahr, and K.P. Speer, *An arthroscopic technique for treating patients with frozen shoulder*. Arthroscopy, 1999. **15**(1): p. 2-11.
42. Okamura, K. and J. Ozaki, *Bone mineral density of the shoulder joint in frozen shoulder*. Arch Orthop Trauma Surg, 1999. **119**(7-8): p. 363-7.
43. Binder, A.I., et al., *Frozen shoulder: an arthrographic and radionuclear scan assessment*. Ann Rheum Dis, 1984. **43**(3): p. 365-9.
44. Jayson, M.I., *Frozen shoulder: adhesive capsulitis*. Br Med J (Clin Res Ed), 1981. **283**(6298): p. 1005-6.
45. Tamai, K. and M. Yamato, *Abnormal synovium in the frozen shoulder: a preliminary report with dynamic magnetic resonance imaging*. J Shoulder Elbow Surg, 1997. **6**(6): p. 534-43.
46. Uppal, H.S., J.P. Evans, and C. Smith, *Frozen shoulder: A systematic review of therapeutic options*. World J Orthop, 2015. **6**(2): p. 263-8.
47. Goldberg, B.A., M.M. Scarlat, and D.T. Harryman, 2nd, *Management of the stiff shoulder*. J Orthop Sci, 1999. **4**(6): p. 462-71.
48. Levine, W.N., et al., *Nonoperative management of idiopathic adhesive capsulitis*. J Shoulder Elbow Surg, 2007. **16**(5): p. 569-73.
49. Anton, H.A., *Frozen shoulder*. Can Fam Physician, 1993. **39**: p. 1773-8.

50. Griggs, S.M., A. Ahn, and A. Green, *Idiopathic adhesive capsulitis. A prospective functional outcome study of nonoperative treatment.* J Bone Joint Surg Am, 2000. **82-A**(10): p. 1398-407.
51. Tasto, J.P. and D.W. Elias, *Adhesive capsulitis.* Sports Med Arthrosc, 2007. **15**(4): p. 216-21.
52. Lee, P.N., et al., *Periarthritis of the shoulder. Trial of treatments investigated by multivariate analysis.* Ann Rheum Dis, 1974. **33**(2): p. 116-9.
53. Buchbinder, R., et al., *Short course prednisolone for adhesive capsulitis (frozen shoulder or stiff painful shoulder): a randomised, double blind, placebo controlled trial.* Ann Rheum Dis, 2004. **63**(11): p. 1460-9.
54. Rizk, T.E., R.S. Pinals, and A.S. Talaiver, *Corticosteroid injections in adhesive capsulitis: investigation of their value and site.* Arch Phys Med Rehabil, 1991. **72**(1): p. 20-2.
55. de Jong, B.A., et al., *Intra-articular triamcinolone acetonide injection in patients with capsulitis of the shoulder: a comparative study of two dose regimens.* Clin Rehabil, 1998. **12**(3): p. 211-5.
56. Weiser, H.I., *Painful primary frozen shoulder mobilization under local anesthesia.* Arch Phys Med Rehabil, 1977. **58**(9): p. 406-8.
57. Diercks, R.L. and M. Stevens, *Gentle thawing of the frozen shoulder: a prospective study of supervised neglect versus intensive physical therapy in seventy-seven patients with frozen shoulder syndrome followed up for two years.* J Shoulder Elbow Surg, 2004. **13**(5): p. 499-502.
58. Wadsworth, C.T., *Frozen shoulder.* Phys Ther, 1986. **66**(12): p. 1878-83.
59. Andren, L. and B.J. Lundberg, *Treatment of Rigid Shoulders by Joint Distension during Arthrography.* Acta Orthop Scand, 1965. **36**: p. 45-53.
60. Fouquet, B., et al., *[Adhesive capsulitis: evaluation of a treatment coupling capsular distension and intensive rehabilitation].* Ann Readapt Med Phys, 2006. **49**(2): p. 68-74.
61. Quraishi, N.A., et al., *Thawing the frozen shoulder. A randomised trial comparing manipulation under anaesthesia with hydrodilatation.* J Bone Joint Surg Br, 2007. **89**(9): p. 1197-200.
62. Thomas, D., R.A. Williams, and D.S. Smith, *The frozen shoulder: a review of manipulative treatment.* Rheumatol Rehabil, 1980. **19**(3): p. 173-9.
63. Conti, V., *Arthroscopy in rehabilitation.* Orthop Clin North Am, 1979. **10**(3): p. 709-11.
64. Jerosch, J., *360 degrees arthroscopic capsular release in patients with adhesive capsulitis of the glenohumeral joint--indication, surgical technique, results.* Knee Surg Sports Traumatol Arthrosc, 2001. **9**(3): p. 178-86.
65. Pollock, R.G., et al., *The use of arthroscopy in the treatment of resistant frozen shoulder.* Clin Orthop Relat Res, 1994(304): p. 30-6.
66. Zanotti, R.M. and J.E. Kuhn, *Arthroscopic capsular release for the stiff shoulder. Description of technique and anatomic considerations.* Am J Sports Med, 1997. **25**(3): p. 294-8.
67. Nicholson, G.P., *Arthroscopic capsular release for stiff shoulders: effect of etiology on outcomes.* Arthroscopy, 2003. **19**(1): p. 40-9.
68. KENDALL, E.C. *The development of cortisone as a therapeutic agent.* 1950; Available from: [http://www.nobelprize.org/nobel\\_prizes/medicine/laureates/1950/kendall-lecture.pdf](http://www.nobelprize.org/nobel_prizes/medicine/laureates/1950/kendall-lecture.pdf).
69. Hollander, J.L., *The local effects of compound F (hydrocortisone) injected into joints.* Bull Rheum Dis, 1951. **2**(2): p. 3-4.
70. Hollander, J.L., *Intrasynovial corticosteroid therapy in arthritis.* Md State Med J, 1970. **19**(3): p. 62-6.
71. Noyes, F.R., et al., *Effect of intra-articular corticosteroids on ligament properties: a biomechanical and histological study in rhesus knees.* Clin Orthop Relat Res, 1977(123): p. 197-209.

72. MacLaren, R. and R. Jung, *Stress-dose corticosteroid therapy for sepsis and acute lung injury or acute respiratory distress syndrome in critically ill adults*. *Pharmacotherapy*, 2002. **22**(9): p. 1140-56.
73. *Histology of adrenal gland*. Available from: <http://science-forums.com/index.php?action=gallery;sa=view;id=541>.
74. van der Meer, J.W., *Immunomodulation by antimicrobial drugs*. *Neth J Med*, 2003. **61**(7): p. 233-4.
75. McGowan, J.E., Jr., et al., *Guidelines for the use of systemic glucocorticosteroids in the management of selected infections*. Working Group on Steroid Use, Antimicrobial Agents Committee, Infectious Diseases Society of America. *J Infect Dis*, 1992. **165**(1): p. 1-13.
76. Sorrells, S.F. and R.M. Sapolsky, *An inflammatory review of glucocorticoid actions in the CNS*. *Brain Behav Immun*, 2007. **21**(3): p. 259-72.
77. Masferrer, J.L., et al., *In vivo glucocorticoids regulate cyclooxygenase-2 but not cyclooxygenase-1 in peritoneal macrophages*. *J Pharmacol Exp Ther*, 1994. **270**(3): p. 1340-4.
78. Newton, R., et al., *Cytokine induction of cytosolic phospholipase A2 and cyclooxygenase-2 mRNA is suppressed by glucocorticoids in human epithelial cells*. *Life Sci*, 1997. **60**(1): p. 67-78.
79. Jantz, M.A. and S.A. Sahn, *Corticosteroids in acute respiratory failure*. *Am J Respir Crit Care Med*, 1999. **160**(4): p. 1079-100.
80. Kim, Y.S., et al., *Stromal cell-derived factor 1 (SDF-1, CXCL12) is increased in subacromial bursitis and downregulated by steroid and nonsteroidal anti-inflammatory agents*. *J Orthop Res*, 2006. **24**(8): p. 1756-64.
81. Keh, D. and C.L. Sprung, *Use of corticosteroid therapy in patients with sepsis and septic shock: an evidence-based review*. *Crit Care Med*, 2004. **32**(11 Suppl): p. S527-33.
82. Urrutia, J., M. Carmona, and J. Briceno, *Do corticosteroids affect lumbar spinal fusion? A rabbit model using high-dose methylprednisolone*. *J Orthop Sci*, 2011. **16**(4): p. 439-42.
83. Lamberts, S.W., H.A. Bruining, and F.H. de Jong, *Corticosteroid therapy in severe illness*. *N Engl J Med*, 1997. **337**(18): p. 1285-92.
84. Norlin, R., et al., *Shoulder region of the rat: anatomy and fiber composition of some suprascapular nerve branches*. *Anat Rec*, 1994. **239**(3): p. 332-42.
85. Edelstein, L., S.J. Thomas, and L.J. Soslowsky, *Rotator cuff tears: what have we learned from animal models?* *J Musculoskelet Neuronal Interact*, 2011. **11**(2): p. 150-62.
86. Soslowsky, L.J., et al., *Development and use of an animal model for investigations on rotator cuff disease*. *J Shoulder Elbow Surg*, 1996. **5**(5): p. 383-92.
87. *Rat Frontpaw and Shoulder Anatomy*. Available from: [http://miekeroth.com/animals/frontpaw\\_rat/](http://miekeroth.com/animals/frontpaw_rat/).
88. *Rat forelimb muscular system*. Available from: <http://biology.kenyon.edu/courses/biol10/110pdfs/9muscle.pdf>.
89. Schollmeier, G., et al., *Effects of immobilization on the capsule of the canine glenohumeral joint. A structural functional study*. *Clin Orthop Relat Res*, 1994(304): p. 37-42.
90. Schollmeier, G., et al., *Structural and functional changes in the canine shoulder after cessation of immobilization*. *Clin Orthop Relat Res*, 1996(323): p. 310-5.
91. Thomopoulos, S., G.R. Williams, and L.J. Soslowsky, *Tendon to bone healing: differences in biomechanical, structural, and compositional properties due to a range of activity levels*. *J Biomech Eng*, 2003. **125**(1): p. 106-13.
92. Gimbel, J.A., et al., *Long durations of immobilization in the rat result in enhanced mechanical properties of the healing supraspinatus tendon insertion site*. *J Biomech Eng*, 2007. **129**(3): p. 400-4.
93. Sarver, J.J., et al., *After rotator cuff repair, stiffness--but not the loss in range of motion--increased transiently for immobilized shoulders in a rat model*. *J Shoulder Elbow Surg*, 2008. **17**(1 Suppl): p. 108S-113S.

94. Ozaki, J., et al., *Recalcitrant chronic adhesive capsulitis of the shoulder. Role of contracture of the coracohumeral ligament and rotator interval in pathogenesis and treatment.* J Bone Joint Surg Am, 1989. **71**(10): p. 1511-5.
95. Wiley, A.M., *Arthroscopic appearance of frozen shoulder.* Arthroscopy, 1991. **7**(2): p. 138-43.
96. Uitvlugt, G., et al., *Arthroscopic observations before and after manipulation of frozen shoulder.* Arthroscopy, 1993. **9**(2): p. 181-5.
97. Uhthoff, H.K. and P. Boileau, *Primary frozen shoulder: global capsular stiffness versus localized contracture.* Clin Orthop Relat Res, 2007. **456**: p. 79-84.
98. Matsumoto, F., G. Trudel, and H.K. Uhthoff, *High collagen type I and low collagen type III levels in knee joint contracture: an immunohistochemical study with histological correlate.* Acta Orthop Scand, 2002. **73**(3): p. 335-43.
99. Amiel, D., et al., *The effect of immobilization on the types of collagen synthesized in periarticular connective tissue.* Connect Tissue Res, 1980. **8**(1): p. 27-32.
100. Hildebrand, K.A., M. Zhang, and D.A. Hart, *Joint capsule matrix turnover in a rabbit model of chronic joint contractures: Correlation with human contractures.* J Orthop Res, 2006. **24**(5): p. 1036-43.
101. Hildebrand, K.A., et al., *Cellular, matrix, and growth factor components of the joint capsule are modified early in the process of posttraumatic contracture formation in a rabbit model.* Acta Orthop, 2008. **79**(1): p. 116-25.
102. Hagiwara, Y., et al., *Expression patterns of collagen types I and III in the capsule of a rat knee contracture model.* J Orthop Res, 2010. **28**(3): p. 315-21.
103. Yamaguchi, K., N. Sethi, and G.S. Bauer, *Postoperative pain control following arthroscopic release of adhesive capsulitis: a short-term retrospective review study of the use of an intra-articular pain catheter.* Arthroscopy, 2002. **18**(4): p. 359-65.
104. Okuno, Y., et al., *Short-term results of transcatheter arterial embolization for abnormal neovessels in patients with adhesive capsulitis: a pilot study.* J Shoulder Elbow Surg, 2014. **23**(9): p. e199-206.
105. Song, A., et al., *Glenohumeral corticosteroid injections in adhesive capsulitis: a systematic search and review.* PM R, 2014. **6**(12): p. 1143-56.
106. Maman, E., et al., *Detrimental Effect of Repeated and Single Subacromial Corticosteroid Injections on the Intact and Injured Rotator Cuff: A Biomechanical and Imaging Study in Rats.* Am J Sports Med, 2016. **44**(1): p. 177-82.
107. Akpinar, S., et al., *Effects of methylprednisolone and betamethasone injections on the rotator cuff: an experimental study in rats.* Adv Ther, 2002. **19**(4): p. 194-201.
108. Kong, A.N. and W.J. Jusko, *Disposition of methylprednisolone and its sodium succinate prodrug in vivo and in perfused liver of rats: nonlinear and sequential first-pass elimination.* J Pharm Sci, 1991. **80**(5): p. 409-15.
109. Eustace, J.A., et al., *Comparison of the accuracy of steroid placement with clinical outcome in patients with shoulder symptoms.* Ann Rheum Dis, 1997. **56**(1): p. 59-63.
110. Sibbitt, W.L., Jr., et al., *Does sonographic needle guidance affect the clinical outcome of intraarticular injections?* J Rheumatol, 2009. **36**(9): p. 1892-902.
111. Naredo, E., et al., *A randomized comparative study of short term response to blind injection versus sonographic-guided injection of local corticosteroids in patients with painful shoulder.* J Rheumatol, 2004. **31**(2): p. 308-14.
112. Soh, E., et al., *Image-guided versus blind corticosteroid injections in adults with shoulder pain: a systematic review.* BMC Musculoskelet Disord, 2011. **12**: p. 137.
113. Bloom, J.E., et al., *Image-guided versus blind glucocorticoid injection for shoulder pain.* Cochrane Database Syst Rev, 2012(8): p. CD009147.
114. Buchbinder, R., S. Green, and J.M. Youd, *Corticosteroid injections for shoulder pain.* Cochrane Database Syst Rev, 2003(1): p. CD004016.



115. Cho, C.H., et al., *Proper site of corticosteroid injection for the treatment of idiopathic frozen shoulder: Results from a randomized trial*. Joint Bone Spine, 2016. **83**(3): p. 324-9.