



T.C.

BAŞKENT ÜNİVERSİTESİ

TIP FAKÜLTESİ

İÇ HASTALIKLARI ANABİLİM DALI

**KOLOREKTAL DİMİNUTİF POLİPLERDEN SOĞUK BİYOPSİ
FORSEPS YÖNTEMİYLE ALINAN ÖRNEĞİN BOYUT VE
SAYISININ PATOLOJİ SONUÇLARI İLE İLİŞKİSİ**

UZMANLIK TEZİ

DR. CANSU ATBAŞ

ANKARA – 2017



T.C.
BAŞKENT ÜNİVERSİTESİ
TIP FAKÜLTESİ
İÇ HASTALIKLARI ANABİLİM DALI

KOLOREKTAL DİMİNUTİF POLİPLERDEN SOĞUK BİYOPSİ
FORSEPS YÖNTEMİYLE ALINAN ÖRNEĞİN BOYUT VE
SAYISININ PATOLOJİ SONUÇLARI İLE İLİŞKİSİ

(Proje No: KA17/157)

UZMANLIK TEZİ

DR. CANSU ATBAŞ

TEZ DANIŞMANI

DOÇ. DR. SERKAN ÖCAL

ANKARA – 2017

TEŞEKKÜR

Hekimlik mesleğimin en önemli aşamalarından biri olan asistanlık eğitimimin sonuna gelmiş bulunuyorum. Önümde tecrübe etmem gereken çok uzun bir yol olduğunun ve bu sürecin zorluğunun farkında olarak;

Asistanlık eğitimim süresince bilgi, deneyim ve etik yönüyle kendime örnek aldığım değerli hocalarım İç Hastalıkları Ana Bilim Dalı Başkanı Prof.Dr.A. Eftal Yücel'e, Gastroenteroloji Bilim Dalı Başkanı Prof.Dr.A. Sedat Boyacıoğlu'na, Prof.Dr.Haldun Selçuk'a, birlikte çalışmaktan mutluluk duyduğum Uzm.Dr.Diğdem Özer Etik'e,

Çalışmamın her aşamasında bilgisini, tecrübesini ve değerli zamanını esirgemeyerek bana her fırsatta yardımcı olan değerli hocam Doç.Dr.Serkan Öcal'a,

Asistanlık eğitimim süresince bilgi ve deneyimlerinden her zaman yararlandığım, eğitim hayatıma rehber olan kıymetli hocam Prof.Dr.Turan Çolak'a,

Asistanlık eğitimim süresince birlikte çalışmaktan mutluluk duyduğum ve birlikte güzel anılar biriktirdiğim asistan doktor, pratisyen doktor ve tıp teknisyeni arkadaşlarıma,

Aile; kralların bile giremediği bir kaledir, fikir ve deneyimleri ile yolumu aydınlatan, yeğeni olmaktan onur duyduğum, kıymetli dayım Kazım Budak'a, sevgi kaynağım, kıymetli teyzem İpek Demiray'a, tek çocuk olmama rağmen her zaman kardeş sevgisini bana veren, her zaman yanımda olancanımdan öte kuzenlerime, bana saf sevgiyi öğreten, doğrudan ve dolaylı olarak bugünlere gelmemde büyük katkısı olan kıymetli babam Bayram Atbaş'a ve hayatımda en büyük teşekkürü hak eden,en iyi arkadaşım, bir çocuğun başına gelebilecek en güzel şey olan annem Şengül Atbaş'a en içten teşekkürlerimi ve minnetlerimi sunarım.

ÖZET

**Kolorektal Diminutif Poliplerden Soğuk Biyopsi Forseps Yöntemiyle Alınan
Örneğin Boyut ve Sayısının Patoloji Sonuçları ile İlişkisi
Başkent Üniversitesi Tıp Fakültesi İç Hastalıkları Anabilim Dalı
Uzmanlık Tezi, 2017**

Kolorektal kanserler tüm dünyada en sık görülen kanserler arasında yer almaktadır. Bu kanserler genellikle polip zemininde gelişmektedir. Kolonoskopide saptanan poliplerin büyük kısmını diminutif polipler oluşturmaktadır. Bu diminutif poliplerin biyopsi forseps yöntemi ile çıkarılmasıyla histopatolojik tanıları arasındaki ilişki ile ilgili yetersiz düzeyde olan bilimsel çalışmalara yenilerinin eklenmesi gerekmektedir. Bu çalışmada, kolonoskopide saptanan diminutif poliplerden soğuk biyopsi forseps yöntemiyle alınan örneklerin boyut ve sayısı ile patoloji sonuçları arasındaki ilişkinin saptanması amaçlanmıştır.

Tanımlayıcı tipteki bu çalışmaya 18 yaş ve üstü diminutif polip saptanan, soğuk biyopsi forseps yöntemiyle polipektomi yapılan, 1554 hasta dahil edilmiş ve bu hastalara ait 4001 diminutif polip incelenmiştir. Her bir polipin histolojisi, yeri ve büyüklüğü analiz edilmiştir. Polipler neoplastik veya neoplastik olmayan şekilde gruplanmıştır. İstatistiksel analiz aşamasında Pearson Ki-Kare Testi ve Kruskal Wallis Testi kullanılmıştır.

İncelenen hastaların %51,8'i kadın olup yaş ortalaması $59,8 \pm 12,3$ yıldır (min-maks: 21-95). Hastaların %17,5'inin ailesinde kolon kanseri ya da polip, %16,0'ında ek hastalık olarak diyabetes mellitus mevcutken, %29,2'si sigara, %21,1'i ise steroid olmayan antienflamatuvar ilaç kullanmaktadır. Başvuru semptomlarına bakılacak olursa; %25,6 ile ilk sırada ağrı yer alırken bunu %20,0 ile şişkinlik ve %18,0 ile kabızlık izlemektedir. Çalışma kapsamında incelenen tüm poliplerin %24,2'sinin kolonoskopideki yerinin inen kolon ve splenik flexura, polip sayı ortalamasının $5,7 \pm 6,7$ (min-maks: 1-43), %59,8'inin örnek boyutunun 0-3 mm arasında ve alınan örnek sayı ortalamasının $1,5 \pm 0,8$ (min-maks: 1-5) olduğu ayrıca %55,8'inin hiperplastik, %38'inin ise tübüler olduğu saptanmıştır. Polip sayısı arttıkça serrated

tanılı polip sıklığının anlamlı olarak arttığı saptanmıştır ($p<0,001$). Buna ek olarak; tübülovillöz poliplerin sayısı diğer polip türlerinden anlamlı olarak düşüktür ($p<0,001$). Alınan toplam örnek boyutu arttıkça tübüler, tübülovillöz ve serrated tanılı poliplerin sıklığının anlamlı olarak arttığı saptanmıştır ($p<0,001$).

Büyük poliplere kıyasla diminutif poliplerin maligniteye dönüşme riski daha düşük olmakla birlikte tamamıyla yok denilemez. Tüm kolorektal polipler etrafında normal dokuyu da içerecek şekilde tek parça halinde çıkarılmalıdır. Bu doğru tanının konulması için önemlidir. Bu çalışma sonucunda, soğuk biyopsi forsepsi ile polipektomi yapıldığında normal dokuyu içerecek şekilde, daha büyük boyut ve daha çok sayıda örnek almanın tanı koymakta önemli bir faktör olduğu sonucuna varılmıştır.

Anahtar Kelimeler: Diminutif polip, soğuk biyopsi forsepsi

ABSTRACT

Determine The Relationship Between The Size and The Number Of Specimens Taken With The Cold Biopsy Forceps Method From Diminutive Polyps and Pathological Results
Baskent University Faculty of Medicine, Department of Internal Medicine
Thesis, Ankara, 2017

Colorectal cancers are among the most common malignancy. These cancers usually develop on polyps. Most of the polyps detected by colonoscopy are diminutive ones. The scientific studies concerning the relationship between the removal of these diminutive polyps by cold biopsy forceps and histopathologic diagnoses. The aim of this study is to determine the relationship between the size and the number of specimens taken with the cold biopsy forceps method from diminutive polyps detected by colonoscopy and pathological results.

In this descriptive study, 1554 patients who underwent diminutive polypectomy by means of the cold biopsy forceps method were included. Patients 18 years of age or older were included and a total of 4001 diminutive polyps were examined. The histology, location and size of each polyp was analyzed. The polyps were grouped as neoplastic or non-neoplastic. Pearson Chi-square and Kruskal Wallis tests were used in the statistical analysis.

51.8% of the patients were female and mean age was 59.8 ± 12.3 years (min-max: 21-95y) . While 17.5% of the patients had a family history of colon cancer or polyp, 16.0% of them had diabetes mellitus as a comorbid disease. 29.2% of the patients had a smoking history and 21.1% of them had used non-steroidal anti inflammatory drugs. 25.6%, patients complained of pain, 20.0% of abdominal swelling and 18.0% constipation at initialy evolution. In the study, 24.2% of all polyps examined were found to be in the descending colon and splenic flexura and the average polyp number was 5.7 ± 6.7 (min-max:1-43), 59.8% of the samples were between 0-3 mm in size and the average sample number was 1.5 ± 0.8 (min-max:1-5), also 55.8% of polyps were hyperplastic and 38% were tubular in nature. As the

number of polyps increased, the frequency of serrated polyp diagnosis increased significantly ($p < 0.001$). In addition; the number of tubulovillous polyps was significantly lower than other polyps types ($p < 0.001$). Increase of total sample size increased, the frequency of tubular, tubulovillous and serrated polyps was increased significantly ($p < 0.001$).

Compared to larger polyps, the diminutive polyps have a lower risk of malignancy, yet not risk free. As a result of this study, it is recommended to get larger tissue samples of polyps with the normal surrounding tissue in order to make a more accurate diagnosis.

Key Words: Diminutive polyps, cold biopsy forceps

İÇİNDEKİLER

	Sayfa
TEŞEKKÜR.....	iii
ÖZET.....	iv
ABSTRACT.....	vi
KISALTMALAR DİZİNİ.....	ix
TABLolar DİZİNİ.....	x
ŞEKİLLER DİZİNİ.....	xi
1. GİRİŞ.....	1
2. GENEL BİLGİLER.....	4
2.1. Polip Tanımı.....	4
2.2. Polip Önemi.....	4
2.3. Polip Çeşitleri Histoloji.....	5
2.3.1. Neoplastik polipler.....	5
2.3.2. Non-Neoplastik polipler.....	7
2.4. Poliplerin Boyutlarına Göre Sınıflandırılması.....	11
2.4.1. Diminutif polipler.....	11
2.5. Poliplerin Saplarına Göre Değerlendirilmesi.....	12
2.6. Polipleri Değerlendirme Teknikleri.....	12
2.7. Polipektomi Yöntemleri.....	15
2.7.1. Soğuk forseps polipektomi (CFP).....	16
2.7.2. Sıcak forseps polipektomi (HFP).....	16
2.7.3. Soğuk snare polipektomi (CSP).....	17
2.7.4. Sıcak snare polipektomi (HSP).....	17
2.7.5. Endoskopik mukozal rezeksiyon (EMR).....	17
2.7.6. Elektrokoter.....	18
2.8. Kolonoskopi Komplikasyonları.....	18
2.9. Polipektomi Komplikasyonları.....	18
2.10. ‘‘Advance’’ Adenom.....	18
3. GEREÇ ve YÖNTEM.....	20
4. BULGULAR.....	23
5. TARTIŞMA.....	34
6. SONUÇ ve ÖNERİLER.....	41
7. KAYNAKLAR.....	43

KISALTMALAR DİZİNİ

CFP: Soğuk forseps polipektomi

CSP: Soğuksnare polipektomi

EMR: Endoskopik mukozal rezeksiyon

FICE: Fujinon akıllı renk geliştirme

GİS: Gastrointestinal sistem

HFP: Sıcak forseps polipektomi

HSP: Sıcak snare polipektomi

IPR: İnkomplet polip rezeksiyonu

SSA/P: Sessile serrated adenom/polip

TABLÖLAR DİZİNİ

- Tablo 1.** Hastaların sosyoekonomik özellikleri
- Tablo 2.** Hastalardaki poliplerin özellikleri
- Tablo 3.** Tüm poliplerin özellikleri
- Tablo 4.** Poliplerin türleri arasında yaşın, cinsiyetin, sigara ve SOAİİ kullanımının dağılımı
- Tablo 5.** Poliplerin kolonoskopideki yerine, sayısına, örnek boyutuna ve örneksayısına göre polip türlerinin dağılımı

ŞEKİLLER DİZİNİ

- Şekil 1.** Hastalarda mevcut olan semptomlar
- Şekil 2.** Hastalardaki poliplerin histopatolojik özellikleri
- Şekil 3.** Poliplerin kolonoskopideki yerleşim yeri
- Şekil 4.** Tüm poliplerin histopatolojik özellikleri

1. GİRİŞ

Kolorektal kanser dünyadaki en yaygın malign tümörlerden biridir (1,2). Dünya genelinde kolorektal kanserler erkeklerde dördüncü,kadınlarda ise üçüncü en yaygın kanserdir (3). Ülkemizde ise hem erkeklerde hem kadınlarda en yaygın üçüncü kanserdir (4). İlerlemiş tümörler, hala hayal kırıklığı yaratan bir 5 yıllık sağkalım oranına sahiptir (1,2).

Kolorektal polip bağırsak duvarından kaynaklanan ve kolon veya rektumun lümenine çıkıntı yapan herhangi bir doku kütlesi olarak tanımlanır. Polipler çoğunlukla benignedir, ancak bazı poliplerin maligniteye dönüşümü önemli bir sorundur. Kolorektal kanserin çoğunlukla(%95)benign bir adenomatöz polipten geliştiği düşünülmektedir. Poliplerin endoskopik polipektomi ile çıkarılması işlemi adenomdan karsinoma dönüşüm sürecini kesintiye uğratar ve kolorektal kanseri önlemeye yönelik etkili bir tedavi yöntemidir (5-7).

Diminatif kolon polipleri, 5 mm ve daha küçük çapta olanlardır. Diminatif polipler yaygındır ve kolonoskopi sırasında bulunan poliplerin %54-80'ini oluşturur (12-14). Diminatif kolonik polipler, "çıkar at" stratejisini haklı kılan çok düşük bir kanser riskine (%0-0,6) sahiptir. Rektosigmoid bölgede bulunan hiperplastik polipler için ise "teşhis koyun ve geride bırakın" stratejisi de son zamanlarda önerilmektedir. Çünkü bunların kanser riski daha da düşüktür (15). On sekiz bin beş yüz kırk dokuz (18549) kişide yapılan taramanın kümülatif analizinde, diminatif poliplerin %51'inde adenomatöz histoloji gösterilmiştir ve araştırmalarda %49-61 arasında değişen sıklık saptanmıştır(14,16-19).

Poliplerin %90'dan fazlası 10 mm'den küçük boyuttadır (20,21). Büyük çoğunluğunun hiçbir zaman kansere ilerlemeyecek olmasına rağmen, ilerlemiş histolojinin yaygınlık oranları 5 mm'den küçük poliplerde %0,9-2,8 ve 6-9 mm arasındaki poliplerde %5,3-15,5 olarak bildirilmiştir (19,22,23). Polipektomi, kolorektal kanser ölümlerinde %65 göreceli azalma ile ilişkilidir, ancak interval kanserin ana nedeni inkomplet polipektomidir (24-26). Adenomların tam rezeksiyonu, herhangi bir kolonoskopi tabanlı kolorektal kanser azaltma programının faydalarını en üst düzeye çıkarmanın hayati bir yönüdür. İnkomplet polip

rezeksiyonunun, kolorektal kanserlerinin %25-30'unu oluşturduğu hesap edilmektedir (25-27). Polipektomilerin çoğu, tüm poliplerin %90'undan fazlasını temsil eden diminutif (≤ 5 mm) veya küçük (6-9 mm) lezyonlar için yapılır (19,28).

Polipektomi sonrasında nüks görülmektedir ve nüks oranları farklı çalışmalarda %28-93 arasında değişmektedir (5-7). Poliplerin nüksü için en önemli risk faktörleri, "advance" adenomlar, çoklu adenomlar (≥ 3), adenom boyutu (≥ 10 mm) veya yaş (≥ 60)'tır (8-10). Adenom nüks riskinin artmasına ilişkin diğer faktörler ise;ırk, cinsiyet, yaşam tarzı, yeme alışkanlıkları ve hastalık öyküsü gibi özelliklerdir. Bununla birlikte, kolorektal poliplerin nüksü tartışmalıdır (11).

Kolon polipleri endoskopi veya baryum grafisi ile teşhis edilebilir. Çoğu polip asemptomatik olduğu için, tesadüfen veya taramanın sonucu olarak bulunur. Kolonoskopi, kolorektal poliplerin teşhisi için tercih edilen prosedürdür. Her boyuttaki poliplerin tespit edilmesi için en doğru yöntemdir. Lezyonların biyopsisine ve poliplerin çoğunun rezeksiyonuna izin verir (29,30). Diminutif poliplerin tedavisinde kullanılan endoskopik teknikler arasında, elektrokoterli ya da elektrokoterli olmayan snare ve forseps polipektomi bulunur. Her bir teknikle polip rezeksiyonunun tamlığı iyi çalışılmamıştır, bu nedenle günümüzde diminutif poliplerin çıkarılması için en uygun teknik bilinmemektedir. Soğuk biyopsi forseps polipektomi (CFP), diminutif poliplerin tedavisinde yaygın olarak kullanılır (31).

Polipektomi için seçilen yöntem sıklıkla polipin görünümü ve boyutu ile ilgilidir (32). Polipektominin nasıl uygulanacağı ile ilgili karar verme, çoğunlukla bir polip tespit edildiğinde kolonoskopi sırasında yapılır. Genel kural, potansiyel adenomların hepsinin çıkarılmasıdır. Bir polipin endoskopik görünümü, genellikle histolojik yapısının iyi bir göstergesi değildir. Diminutif poliplerin %51 kadarı adenom olabilirken, malignite içeren herhangi bir polip riski polip boyutu ile artar (33-36).Endoskopik polipektomi, sindirim sistemi endoskopi ünitelerinde yapılan en yaygın tedavi yöntemidir ve kolon kanseri insidansını ve mortalitesini azaltmada oldukça etkilidir (37,38). Tek başına kolonoskopik rezeksiyon işlemi, eksik rezeksiyon veya lenf nodu metastazı bulgusu bulunmadıkça erken kolorektal kanserlerin tedavisi için yeterli olabilir (39,40).

Kolorektal kanserlerin en yaygın kanserler arasında yer alması bu yönde çalışma ihtiyacının artmasına neden olmuştur. Kolorektal kanser gelişiminde poliplerin etkili olması ve kolonoskopide saptanan poliplerin büyük kısmının diminutif polip olması dolayısıyla çalışmaların yönü bu polip tarafını kaymıştır.

Bu çalışmada, kolonoskopide saptanan diminutif poliplerden soğuk forseps biyopsi yöntemi ile alınan örneklerin boyut ve sayısı ile patoloji sonuçları arasındaki ilişkinin saptanması amaçlanmıştır.

2. GENEL BİLGİLER

2.1. Polip Tanımı

Bir kolorektal polip, çevresindeki normal geniş bağırsak mukozasının yüzeyinde görülebilen bir çıkıntı olarak tanımlanır (41).Kolorektal polipler histolojik olarak neoplastik veya non-neoplastik olarak sınıflandırılır. Poliplerin çoğunluğu küçük, non-neoplastik lezyonlardır (42).

2.2. Poliplerin Önemi

Kolorektal kanser dünyadaki en yaygın malign tümörlerden biridir; ilerlemiş tümörler hala hayal kırıklığı yaratan bir 5 yıllık sağkalım oranına sahiptir (1,2).

Polipler çoğunlukla benign büyüme olarak düşünülürancak bazı poliplerin maligniteye dönüşümü önemli bir sorundur.Çoğu kolorektal kanserin, benign bir adenomatöz polipten geliştiği düşünülmektedir. Poliplerin endoskopik polipektomi ile çıkarılması işlemi adenomdan karsinoma dönüşüm sürecini kesintiye uğratabilir ve bu şekilde kolorektal kanseri önlemeye yönelik etkili bir tedavidir. Literatürlere göre, polip nüks oranları farklı çalışmalarda%28-93 arasında değişmektedir (5-7).Poliplerin nüksü için en önemli risk faktörleri;“advance” adenomlar, çoklu adenomlar (≥ 3), adenom boyutu (≥ 10 mm)ve yaştır (≥ 60) (8-10).Adenom nüks riskinin artmasına ilişkin diğer faktörler;ırk, cinsiyet, yaşam tarzı, yeme alışkanlıkları ve hastalık öyküsü gibiözelliklerdir. Bununla birlikte, kolorektal poliplerin nüksü tartışmalıdır (11).

Tüm adenomların düşükten yükseğe değişen displazi dereceleri vardır. Klasik olarak adenomların malignite potansiyelinin;polip tipi, boyutu ve displazi derecesiyle ilişkili olduğu düşünülmektedir. Displazinin daha yüksek dereceleri, polip içinde villöz doku yüzdesinin artışı ve 1 cm'den büyük çapta olması malignite riski artışı ile ilişkilidir. Bir polip; neoplazm içerisindeki kanser hücrelerinin muskularis mukoza katmanı içerisinde ilerlemesiyle submukozaya kadar genişlediğinde, malign olarak kabul edilir (42).

Kolorektal adenomlar genel popülasyonda sık görülür. Dünyanın çeşitli bölgelerinde yapılan otopsi çalışmaları, kolorektal adenom prevalansının %22 ile%61 arasında değişmekte olduğunu bildirmiştir (43-48).Dünya genelinde, adenomatöz poliplerin prevalansı coğrafik varyasyon ve kolorektal kanserin bölgesel insidansı ile ilişki gösterir (49,50).Adenomatöz polipler erkeklerde kadınlardan daha sık görülür (43,47). Yaşlı hastalarda adenom riski artar (47).

Kolorektal kanserler dünyada en yaygın görülen dördüncü kanser türü olup, kansere bağlı ölüm nedenleri arasında erkeklerde ikinci, kadınlarda üçüncü sırada bulunmaktadır. Kolorektal kanserlere bağlı ölüm, bütün kanserlere bağlı ölümlerin yaklaşık %10'unu oluşturmaktadır. Sporadik kolorektal kanser gelişiminde yaş major bir risk faktörüdür. İnsidans 40 yaşından sonra artmaya başlamakla birlikte, vakaların %90'ından fazlası 50 yaşından sonra görülmektedir (51).Dünyada her yıl yaklaşık bir milyon yeni kolorektal kanser vakası bildirilmektedir (52).

Türkiye'de 2014 yılında kolorektal kanser sıklığı erkeklerde yüzbinde 22,8 ile üçüncü en sık, kadınlarda ise yüzbinde 13,8 ile yine üçüncü en sık görülen kanser türüdür (4).

2.3. Polip Çeşitleri Histoloji

Kolorektal polipler histolojik olarak neoplastik venon-neoplastik olarak sınıflandırılır(42).

2.3.1. Neoplastik polipler

Adenomatöz polipler

Epitelden köken alan benign karakterli neoplazik yapılardır. Konvansiyonel kolonoskopi yapılan asemptomatik yetişkinlerin %25'inde adenomatöz polip izlenmektedir. Popülasyonda 6. dekatta adenom prevalansı %30, 7. dekatta %40, 8. dekatta %50 ve 9. dekatta %55 olarak bildirilmiştir(53). Ailevi polipozis sendromları hariç kolorektal adenomlar 40 yaş altında ender görülürler (54). Histolojik yapısına göre tübüler, villöz ve tübülovillöz olarak ayrılırlar. Adenomatöz poliplerde malignite riski polipin histolojik tipi ve büyüklüğüne bağlıdır. Malignite riski; tübüler adenomda %5, tübülovillöz adenomda %22 ve villöz adenomda %40'dır.

1 cm'nin altındaki poliplerde kanserinsidansı %1, 1-2 cm boyutundaki adenomlarda %10 ve 2 cm'nin üzerindeki adenomlarda %45'lere ulaşabilmektedir. Sapsız lezyonlarda, saplı lezyonlara oranlamaligniteye dönüşme eğilimi daha fazladır (53).

Tübüler adenomlar

Tübüler adenomların %60'ı sol kolon ve rektumda lokalizedirler. Sapsız ya da saplı, tek ya da çok sayıda olabilirler. Ortalama 1 cm'den büyük çapa ulaştıklarında semptomverirler. Malignite potansiyeli için düşük-orta derece olarak tanımlanabilirler (55).

Tübülovillöz adenomlar

Tübülovillöz adenomlar, tübüler adenomlarda villöz proliferasyon oranı %40-50 civarında olduğunda bu ismi alırlar. Genellikle orta boy saplı, 1-1,5 cm çapında oluşumlardır. Kolonun familial polipozis vakalarında, Gardner ve Turcot sendromlarındakolon mukozası tübüler ya da tübülovillöz adenomlarla örtülüdür (56).

Villöz adenomlar

Villöz adenomlar, daha çok ileri yaşlarda tek bir kitle şeklinde rektum veya sigmoidde görülürler. Genellikle sapsız veya kısa saplı, sayısız villöz çıkıntılardan oluşur ve bu adenomlar zamanla büyüyerek tüm bağırsağı çepeçevre sarabilirler. Histolojik olarak müsinden zengin,yüksek silindirik hücrelerden oluşan villöz yapılardan meydana gelirler. Malignite potansiyeli %24-70 arasında değişir (56).

Serrated polipler

"Serrated polipler" terimi ilk olarak Longacre ve Fenoglio-Preiser tarafından 1990'da kullanılmıştır (57). Kolorektumun serrated lezyonları kript epitelinin tırtıklı görüntüsü ile karakterizedir (58).

Sessileserrated adenomlar sıklıkla proksimal kolonda yer almaktadır (59). Yapıları hiperplastik polipe benzer özelliktedir (60,61).Serrated adenom ve poliplerden kolorektal kanser gelişimi,geleneksel adenomatöz poliplerden farklıdır. Bununla birlikte gelişen kanser oranı hakkında çok az şey bilinmektedir (62).

Sessile serrated adenom/polipler (SSA/P), serrated polipler içinde kolorektal kanser gelişimi açısından en çok suçlanan lezyonlardır. Şöyle ki; tüm sporadik kolorektal kanser olgularının %20-30'undan suçlanır (63).Yapılan bazı çalışmalarda;SSA/P için kolonoskopi ile prevalans oranları %0,6'dan%13,8'e kadar geniş bir aralıkta saptanmıştır (64). Hiperplastik polipe benzer özellik göstermesine rağmen uzun aksın yüzeyine paralel dallanma göstermesi ve kript tabanı ile birbirinden ayırt edilir. Bunun yanında; kript yüzeyinde proliferasyon artışı, kript yüzeyine uzanan tırtıklanma ve kript tabanının ters yönüne doğru uzanan displastik hücreler ve goblet hücreleri bulunur (60).

Geleneksel serrated adenomların sınıflandırma sistemleri ise hala gelişme aşamasındadır ve histolojik yorumu, patologlar arasında farklılık göstermektedir. Bu nedenle toplumda görülme sıklığı değişkenlik gösterir. Genel olarak diffüz ama hafif derecede sitolojik displaziye sahiptirler. SSA/P'lerde klasik displazi görülmez. Karsinogenezise doğru önemli bir adım olduğundan SSA/P'lerdeki sitolojik displazi odakları, patolog tarafından sitolojik displazi ile bir SSA/P olarak kaydedilmelidir (62).Mikrosatellit instabilitesi ile sonuçlanan MLH1 uyuşmazlığı onarma geninin epigenetik inaktivasyonu ile CpG ada metilasyonu ve BRAF mutasyonu gibi bir dizi moleküler değişiklik sonucunda kolorektal kanser gelişmektedir (65).

2.3.2. Non-Neoplastik polipler

Hiperplastik polipler

Hiperplastik polipler,neoplastik olmayan kolorektal poliplerin çoğunluğunu oluşturmaktadır. Bunlar tamamen benignidir ve malignite potansiyelleri yoktur. Otopsi ve kolonoskopi taraması çalışmalarında prevalansı %20 ile %34 arasında rapor edilmiştir (44,46,66,67). Distal kolon ve rektumda ağırlıklı olarak bulunan hiperplastik polipler sigmoidoskopide yaygın olarak saptanır (68).

Hiperplastik polipler,genelde küçük (0,5 cm veya daha az) görünümlü, sesil, düz veya konveks lezyonlar olup;nispeten soluktur veya çevredeki normal kolorektal mukoza ile aynı renktedir. Hiperplastik poliplerin çoğu küçük olsa da, her küçük polip hiperplastik değildir (69).

Mukozal polipler

Mukozal polipler, kalın bağırsak mukozasından küçük (0,5 cm veya daha düşük) doku çıkıntıları olarak görünür. Neoplastik olmayan lezyonlardır ve kolonun veya rektumun herhangi bir yerinde bulunabilirler. Bu polipler endoskopide rezeke edilen küçük poliplerin %18'inden sorumlu olabilir (69). Mukozal poliplerin klinik önemi yoktur ve takip izlemine ihtiyaç duyulmamaktadır (41).

Enflamatuvar polipler

Enflamatuvar kolorektal polipler, kalın bağırsağın şiddetli enflamatuvar koşullarıyla ilişkilidir. Bu non-neoplastik polipler, şiddetli ülserasyon ve epitelin rejeneratif onarımı sonucu gelişir ve kolon ile rektumun herhangi bir segmentinde ortaya çıkabilir (41).

Enflamatuvar polipler; mukozal ülserasyon ve rejenerasyonuyla oluşan düzensiz şekilli, bozulmamış kolon mukozası alanlarıdır. Karakteristik histolojik özelliği; granülasyon dokusu ile ülserleşmiş alanlardan kaynaklanan polipoid, ödematöz, rejeneratif mukozal bezlerin görünümüdür (70). Ortalama görülme yaşı 60'tır fakat çocukluk çağında da görülmektedir (71). Displastik ve kolon kanseri için bir risk faktörü değildirler (72). Enflamatuvar polipler sıklıkla ülseratif kolit, crohn gibi enflamatuvar bağırsak hastalıkları ile birlikte görülür ve hatta enflamatuvar bağırsak hastalığında bulunan en yaygın komplikasyondur. Sıklıkla kronik inflamasyona yanıt olarak gelişir (73). Enfeksiyöz ve iskemik kolitlerle de ilişkili olduğunu gösteren çalışmalar vardır (74). Kolit alanlarında sıklıkla bulunurlar (72). Fakat psödo poliplerin gelişimiyle ilgili çok az şey bilinmektedir (75).

Hamartomatöz polipler

Hamartomatöz polipler bulunduğu anatomik lokalizasyona göre hücre veya dokunun aşırı büyümesi olarak tarif edilebilir. Gastrointestinal sistemde (GİS) özellikle stromal ve epitelyal komponentler içerir. Genellikle soliterdir fakat polipozis sendromlarıyla birlikte görülebilir (76).

Hamartomatöz polipozis sendromların geçişi otozomal dominanttır. Kalıtsal kolorektal kanserlerinin %1'inden azını temsil etmektedirler (77,78). Hamartomatöz

polipler çoğunlukla non-neoplastik olarak bilinmelerine rağmen bazılarında displazi gelişir ve kolorektal kansere ilerleyebilir (79). Aşağıdaki başlıklar altında incelenebilir:

a. Juvenil polipler

Juvenil polipler en sık 20 yaş öncesi çocuklarda ve bazen genç yetişkinlerde soliter rektal polip olarak bulunur (80). Juvenil poliplerin çoğu, kırılğan ve kanayan pürüzsüz yüzeyle, saplı, kırmızı poliplerdir (81). Histolojik olarak, juvenil polip yüzeyi, tek katlı kolon epitel hücreleri ile kaplıdır (41).

Lamina propria ve dilate kistik bezlerin artışı ile karakterizedir ve bu nedenle hamartom olarak sınıflandırılırlar (79). Sıklıkla intraluminal enflamatuvar hücreler görülür ve lamina propriyada iltihabi reaksiyon cevabı vardır (82). Her yaşta teşhis edilebilirler. Özellikle sporadik veya izole juvenil polipler pediatrik popülasyonda ilk dekatta daha sık görülürler. Kolon da en sık rastlanan polipler olup %2 oranında görülür (79).

Çocuklarda ve erişkinlerde ortak semptom rektal kanama olup, çocuklardaki kanama ağrısızdır ve prolapsus da görülebilir (83). Soliter juvenil polipli hastalarda kolorektal kanser riskinin düşük olmasından dolayı teşhis sonrasında takip etmeye gerek yoktur (84).

Juvenil polipozis sendromu ilk kez 1975 yılında tanımlanmıştır (85). Kolon ve rektumda 5'ten fazla juvenil polip olması, gastrointestinal yol boyunca juvenil polip görülmesi, aile öyküsünde herhangi bir sayıda juvenil polip bulunması tanı kriterleridir. Bu sendromda gastrointestinal ve pankreatobiliyer bölgelerde neoplazi riski yüksektir (86,87).

b. Peutz-Jeghers polipleri

Peutz-Jeghers polipleri, GİS'in herhangi bir yerinde, mideden rektuma kadar gelişebilen, non-neoplastik hamartomatöz poliplerdir. Her ne kadar bu polipler kalıtsal bir polipozis sendromuyla ilişkili olsalar da, mide, ince bağırsak ve kolondan yalnız Peutz-Jeghers tipi poliplerin sporadik vakaları bildirilmiştir (88). Peutz-Jeghers

polipleri saplı veya sesil olabilir ve genellikle 3 cm'ye kadar ölçülebilir ancak 5 cm'ye kadar genişleyebilir (41).

Peutz-Jeghers polipleri düz kasın ortasında ağaç dalları gibi dışarıya doğru uzanım gösterir ve kolon mukozasını içerirler (89). Peutz-Jeghers polipleri tek başına görülebilirler ya da Peutz-Jeghers sendromunun bir parçası olabilirler. Peutz-Jeghers sendromunun klinik önemi kalıtsal olması ve kansere yatkınlık oluşturmasıdır (90). Otozomal dominant kalıtılır (89). Çoğunlukla 19p13.3 kromozomuna eşlenen bir serin treonin kinazı kodlayan STK11 (LKB1) geninde germline mutasyonlarına bağlı geçiş gösterir (91). Peutz-Jeghers sendromunda 10 ile 18 kat oranında değişen gastrointestinal ve gastrointestinal dışı kanser riskinde artış vardır (92). Tahmini prevalansı 1:8.000 ile 1:200.000 arasında değişir. Kadın ve erkeklerde aynı oranda görülürler (93). Gastrointestinal polipler (özofagus dışındaki bütün gastrointestinal kanalda) ve mukokutanöz pigmentasyonlarla (oral mukoza, genital sistem, parmaklar) karakterizedir(94). Mukokutanöz pigmentasyon Peutz-Jeghers sendromlu hastalarda %95'ten daha fazla görülür, en sık dudak ve perioral bölgede (%94), ellerin avuç içlerinde (%74), bukkal mukozada (%66) ve ayak tabanlarında (%62) görülmektedir (95). Sevindirici nokta ise; bukadarsık görülmelerine rağmen mukokutanöz pigmentasyonların neoplazi riski çok azdır (89). Utsunomiya J ve arkadaşlarının 1975'te yaptığı bir çalışmada Peutz-Jeghers sendromlu hastalarda gastrointestinal hamartomatöz polipler en sık ince bağırsakta (%60-90), sonra kolonda (%50-64) ve midede (%15-30) saptanmıştır (95). Hastalara tanı konulduğunda yaklaşık %50'si asemptomatiktir. Semptomları intusepsiyon veya gastrointestinal lümenin polip tarafından tıkanmasına bağlı bağırsak enfarktüsü sonucunda oluşan ağrı, ülserasyon ve ülserasyona bağlı akut ya da kronik kanama olarak görülebilir (89).

Submukozal polipler

Submukozal kolorektal lezyonlar bağırsak lümenine çıkıntı yapabilir ve bir polipoid görünüm oluşturabilir. Bu lezyonların kolonoskopik biyopsileri genellikle tanı koydurucu değildir (41).

2.4. Poliplerin Boyutlarına Göre Sınıflandırılması

Polipler boyutlarına göre diminutif (≤ 5 mm), küçük (6-9 mm) ve büyük (≥ 10 mm) olarak sınıflandırılabilir (96).

Bir polipin endoskopik görünümü, genellikle histolojik yapısının iyi bir göstergesi değildir. Diminutif poliplerin %51 kadarı adenom olabilirken, malignite içeren herhangi bir polip riski polip boyutu ile artar (33-36). Büyüklüğü 2 cm veya daha büyük olan poliplerin malign olma riski %10 daha fazladır (32).

Poliplerin %90'dan fazlası 10 mm'den küçük boyuttadır (20,21). Büyük çoğunluğunun kansere ilerleme riski düşüktür. İlerlemiş histolojinin yaygınlık oranları 5 mm'den küçük poliplerde %0,9-2,8 ve 6-9 mm arasında poliplerde %5,3-15,5 olarak bildirilmiştir (22,23).

2.4.1. Diminutif polipler

Diminutif kolon polipleri, ≤ 5 mm çapında olanlardır. Diminutif polipler yaygındır ve kolonoskopi sırasında bulunan poliplerin %54-80'ini oluşturur (12-14).

Distal diminutif polipler sıklıkla günlük klinik rutinde görülür ve tarama popülasyonunun %50'sinden fazlasında bulunur (97,98). Bununla birlikte, diminutif poliplerin ileri histolojik özelliklerinin prevalansı çok düşüktür (17,99). Kanser prevalansı %0 ile %0,08 arasında değişir (19,100). Bu nedenle, diminutif poliplerin histolojisi polipektomi sonrası sürveyansını yönlendirmek için çoğunlukla kullanılmaktadır. Konvansiyonel beyaz ışıklı endoskopi, kolorektal poliplerin histolojik özelliklerini güvenilir şekilde ayırt edemediğinden, histopatolojik değerlendirme için tüm poliplerin çıkarılması standart bir uygulamadır (101).

Yüksek çözünürlüklü veya büyütücü kolonoskopi ile birlikte yapılan kromoendoskopi, kolondaki diminutif lezyonların morfolojik sınıflandırmasını standart endoskopi ile karşılaştırıldığında iyileştirmiş gibi görünmektedir. Ayrıca, normal kolon mukozasından düz ve yassı lezyonların sınırlandırılmasına olanak tanır (102,103).

On sekiz bin beş yüz kırk dokuz (18549) kişide yapılan taramanın kümülatif analizinde, diminutif poliplerin%51'i adenomatöz histoloji ile karakterize edilmiştir (16) ve araştırmalar arasında %49 ile %61 arasında değişen bir aralık vardır(14,17,19,104).

Tarama kolonoskopilerinde saptanan poliplerin çoğu küçük veya diminutif lezyonlardır. Tarama kolonoskopisi sırasında bulunan tüm poliplerin histopatolojik değerlendirilmesinde rezeksiyon; zaman alıcı ve kaynak kullanımı açısından yoğun bir yöntemdir. Ek olarak; bu yaklaşım, hastalarda polipektomi için ciddi risk oluşturmaktadır.Bazı çalışmalar, bazı diminutif veya küçük kolorektal poliplerin resmi histopatolojisi olmadan, özellikle de "in vivo" optik tanımlarla çıkarılarak atılabileceğini önermektedir (104,105).

Diminutif poliplerin çıkarılması için endoskopik teknikler arasında, elektrokoterli ya da elektrokoterli olmayan (sırasıyla; sıcak biyopsi ve soğuk biyopsi) forsepsler ve snareler bulunmaktadır (106).

2.5. Poliplerin Saplarına Göre Değerlendirilmesi

Polipler yine saplı ve sapsız olmak üzere ikiye ayrılır. Saplı kolorektal poliplerin rezeksiyonu için yaygın kabul gören teknik sıcak snare polipektomidir. Bununla da çoğunlukla başarı sağlanır. Saplı poliplerde dikkat edilmesi gereken nokta, polipektomi sonrasında olan kanamalardır. Bunun nedeni büyük saplı poliplerin içerisinde bulunan kandamarlarıdır(107).

2.6. Polipleri Değerlendirme Teknikleri

Kolon polipleri endoskopi veya baryum grafisi ile teşhis edilebilir. Çoğu polip asemptomatik olduğu için, tesadüfen veya taramanın sonucu olarak bulunurlar. Kolonoskopi,kolorektal poliplerin teşhisi için yaygın tercih edilir. Her boyuttaki polipin tespit edilmesi için en doğru yöntemdir ve lezyonların biyopsisine ve poliplerin çoğunun rezeksiyonuna izin verir (29,30).

Kolonoskopi, incebağırsağın distal kısmını ve kalın bağırsağı endoskop olarak bilinen esnek bir cihazla inceler. Görsel bir tanı sağlayabilir ve endoskopistin

kuşkululu lezyonlardan biyopsi almasına ve/veya olası kanser öncesi lezyonları ortadan kaldırmasına olanak tanır (108).

Beyaz ışığa dayalı standart kolonoskopi %1 ile %26 arasında herhangi bir yerde polip hata oranına sahip olabilir (109). Ayrıca gerçekten neoplastik lezyonları normal veya benign dokudan endoskopik olarak ayırmak zor olabilir. Potansiyel olarak gereksiz biyopsi patolojik değerlendirme gerektirir, bu da maliyetlerin artmasına neden olur, bu nedenle gelişmiş algılama tekniklerinin bir avantajı bu artan maliyetten kaçınmayı içerir (110). Son yıllarda gelişmiş polip saptama ve sınıflandırmanın bazı yeni metodları geliştirilmiştir. Yüksek çözünürlüklü kolonoskopi, kromoendoskopi ve dar bantlı görüntüleme (NBI) polip saptamayı geliştirmek için yararlıdır (111).

Kolonoskopi kullanarak kolorektal poliplerin saptanması ve çıkarılması kolorektal kanserin ve kolorektal kanser ile ilişkili ölümlerin önlenmesinde en etkili yöntemdir (38,112-115).

Standart tanımlı kolonoskop ile karşılaştırıldığında daha yüksek kalitede görüntüler sağlayan yüksek tanımlı kolonoskop, ince mukozal değişiklikleri tespit edebilir. Bununla birlikte, adenom ve polip saptamada yüksek tanımlı kolonoskopun etkinliği tartışmalıdır (116).

Yüksek çözünürlüklü veya büyütücü kolonoskopi ile birlikte yapılan kromoendoskopi, kolondaki diminutif lezyonların morfolojik sınıflandırmasını standart endoskopi ile karşılaştırıldığında iyileştirmiş gibi görünmektedir. Ayrıca, normal kolon mukozasından düz ve yassı lezyonların sınırlandırılmasına olanak tanır. Çukur motiflerinin endoskopik gözlemleri 1970'li yıllarda başlamıştır ancak 1990'lı yıllarda klinik uygulamaya geçilmiştir (102,103).

Kromoendoskopi, diminutif poliplerin histopatolojik tanısına alternatif olabilir. Kromoendoskopi, hücre tiplerini (emici veya yaşamsal lekeleri), hücresel ürünleri (reaktif lekeleri) ve doku topoğrafyasını (kontrast lekelerini) tanımlamak için dokuların çeşitli boya ile boyanmasını içerir (117,118).

Yaklaşık on yıl önce, NBI adı verilen yeni bir teknoloji geliştirildi (119). Bu, doku vaskülatürü ve çevredeki doku arasındaki kontrastı vurgulayan, filtre tabanlı bir teknolojidir. Çalışma prensibi, hemoglobin büyük doku kromoforu ve oksihemoglobin tepe absorpsiyonununun 415 nm (mavi ışık) olduğu gerçeğine dayanmaktadır. Ayrıca 540 nm'de (yeşil ışık) ikincil bir absorpsiyon zirvesi vardır. Işık kaynağına 415 nm civarında merkezlenmiş dalga boylu dar bir mavi ışık bandına ve 540 nm civarında ortalanmış dalga boylu çok dar bir yeşil ışık bandına izin veren özel bir filtrenin yerleştirildiği bu optik özellikler kullanılmaktadır. Sonuç olarak, mukozanın vaskülatürü mavimsi yeşil renkte görünür ve yüzey vasküler dokusu ile doku morfolojisi artar. Endoskopun kolundaki bir düğmeye basarak NBI etkinleştirilir ve bu nedenle kullanımı kolay, pratik ve sorunsuz bir teknolojidir. Bunun yanında; NBI elektronik veya dijital kromoendoskopi olarak da adlandırılır (120).

NBI teknolojisi neoplastik dokunun artmış vaskülatürünü vurgular ve neoplastik polipleri çevreleyen mukozadan daha koyu yapar. Bu, poliplerin beyaz ışığı kullanarak karşılaştırıldığında daha iyi ayırma olanak tanır (116). Bu nedenle, hiperplastik polipler gibi non-neoplazmları ayırmak için uluslararası bir sınıflandırma NBI kullanımı ile geliştirilmiştir ve doğrulanmıştır (121). Gerçek zamanlı farklılaşma “çıkar at” stratejisinin bir parçası olarak önerilmiştir. Diminatif neoplastik polipler patolojik değerlendirme yapılmaksızın rezeke edilir ve diminatif rektosigmoid non-neoplastik polipler bırakılır (122).

NBI, Fujinon görüntüleme renk geliştirme (FICE) ve i-SCAN dahil olmak üzere sanal kromoendoskopi, gastrointestinal sistemdeki ince epitelyal lezyonları karakterize ve tespit etmek için kullanılır (123).

Fujinon akıllı renk geliştirme (FICE) sistemi, NBI ile sanal kromoendoskopik tekniklerin uygulanması kolaydır. Mukozal ve vasküler ayrıntıların boya içermeyen kontrast geliştirilmesiyle hızlı sonuçlar verir. Sisteminden bahsedilecek olursa; NBI, ışık kaynağı içindeki optik filtreler bağlıyken, FICE aritmetik olarak farklı dalga boylarında çeşitli sanal görüntüleri yeniden oluşturmak için yansıyan fotonları işleyen bir bilgisayarlı spektral kesim teknolojisine dayanmaktadır (124). Birçok çalışma, hem NBI hem de FICE sistemlerinin kolon polip histolojisini tahmin etmede

yararlı olduğunu bildirmiştir (125-129) ve neoplastik ve non-neoplastik lezyonları ayırt ederken klasik kromoendoskopi ile etkili bir şekilde yer değiştirebilir (124,130).

Optik polip histolojisini tahmin etmede yüksek doğruluğa sahip olan çalışmaların çoğu, akademik merkezlerde, NBI veya FICE uzmanları olan ileri eğitimli endoskopistler tarafından gerçekleştirilmiştir (22,110,128,129).

2.7. Polipektomi Yöntemleri

Kolonoskopik polipektomi Wolf ve Shinya tarafından 1970'lerin başında tanıtılmıştır ve endoskopik ünitelerde yapılan en yaygın tanı ve tedavi edici yöntem haline gelmiştir (131).

Polipektomi, kolonoskopi yapan tüm endoskopistlerin kullandığı temel bir beceridir. Polipektominin uzmanlığı zordur ve hem önemli deneyim hem de çalışma gerektirir. Polipektominin, adenomun karsinoma ilerlemesine müdahale ederek kolon kanseri gelişim riskini azaltmada etkili olduğu açıktır (38,132).

Polipektominin nasıl uygulanacağı ile ilgili karar verme, çoğunlukla bir polip tespit edildiğinde kolonoskopi sırasında yapılır. Genel kural, potansiyel adenomların hepsinin çıkarılmasıdır(33-36).Polipektomi için seçilen yöntem sıklıkla polipin görünümü ve boyutu ile ilgilidir (32).

Endoskopik polipektomi, sindirim sistemi endoskopi ünitelerinde yapılan en yaygın tedavi yöntemidir ve kolon kanseri insidansını ve mortalitesini azaltmada oldukça etkilidir (37,38).Polipektomilerin çoğu, tüm poliplerin %90'ından fazlasını temsil eden diminutif (≤ 5 mm) veya küçük (6-9 mm) lezyonlar için yapılır (19,28).

2.7.1. Soğuk forseps polipektomi (CFP)

Bir biyopsi forsepsi endoskopun çalışma kanalından geçirilir. Forsepslerin ağızları polip dokusunun üzerine yerleştirilir,polip yakalanır ve mekanik basınç ile çıkarılır. Uygulanmasının kolay olması, kolay doku alınması ve kısa prosedür süresi gibi avantajlara sahiptir. Nispeten düşük maliyet sağlar. Kanama, perforasyon komplikasyonları düşükorandadır.Maalesef bu prosedür, inkomplet polip rezeksiyonu ile ilişkilidir (133). Endoskopist, rezeksiyon alanını titizlikle kontrol

etmeli ve rezeksiyonun tamamlandığından emin olmak için geriye kalan dokuları çıkartmalıdır. Özellikle önceki çalışmalarda, bir polipin tamamen çıkarılması düşünüldüğünde belirgin bir eksik rezeksiyon oranı ortaya çıkmıştır (%29 ile %38) (134-136). Bu oldukça yüksek inkomplet rezeksiyon oranının nedeni, ilk ısırık sonrasında az miktarda meydana gelen kanamanın, polipektomi alanına ait görme alanını tıkaması olabilir. Tam rezeksiyon oranını arttırmak için 1-3 mm çaplı poliplerde, geleneksel CFP'ye önerilen alternatifler arasında, CFP'yi takiben kalan dokunun dar bant görüntüleme ile değerlendirilmesi veya jumbo biyopsi forsepsi kullanılması yer alabilir (137,138).

Polipektomi için en basit yöntem soğuk forseps çıkarma yöntemidir. Gastroenterologlar arasındaki ortak uygulamalar üzerine yapılan bir araştırmada, küçük polipler için teknik seçiminde (özellikle 1-3 mm boyutunda) soğuk forseps polipektomi uygulandığı saptanmıştır (31). Yakın tarihli bir araştırmada, diminutif polipler için tam rezeksiyon oranı %90,7 saptanmıştır (139).

2.7.2. Sıcak forseps polipektomi (HFP)

CFP'ye benzer şekilde, forsepslere bir elektrik akımı uygulamayı gerektirir. Biyopsi forsepsi endoskopun çalışma kanalından geçirilir. Perforasyonu önlemek için polipin ucu alınmalı ve çadır kolon duvarından uzakta bulunmalıdır. Kolonik lümen hafifçe sönmeli ve daha sonra elektrokoter uygulanmalıdır. Bir koagülasyon dalgası ile elektrik akımı uygulanması, çevresindeki dokuları yakar ve polipi çıkarır. Bu metodun dezavantajı rezidüel polip risklerinin %17-34 arasında olmasıdır. Ayrıca koagülasyon, perforasyon ve gecikmiş kanama riski artar ve biyopsi örneğinin histolojik değerlendirmesi bozulur (139-141). Sağ kolon transmural yaralanmaya karşı özellikle savunmasızdır. Sağ kolondaki HFP'yi uygularken çok fazla dikkat gösterilmelidir. Bu sebeplerden dolayı, kolonoskopik polipektomi için bağız kaynaklar, diminutif ve küçük poliplerin çıkarılması için HFP'yi rutin olarak tavsiye etmemektedir (142).

2.7.3. Soğuk snare polipektomi (CSP)

Diminutif ve küçük poliplerin rezeksiyonu için ideal bir metod olarak kabul edilmiştir. CSP tekniği şu şekilde gerçekleştirilir: İlk olarak, lezyon saat 05:00

pozisyonunda yerleştirilmelidir. Snare açılır ve hava aspirasyonu olmadan polipi çevreler. Sonra snare çevresindeki normal dokudan en az 1-2 mm ile polipi yavaşça yakalar. Polip giyotinlidir ve tamamen kapatılıncaya kadar kaldırılmamalı veya çadırda tutulmamalıdır. Daha sonra polip, çalışma kanalı yoluyla tuzağa emilir (143). CSP'nin avantajları; kısa bir işlem zamanı, yüksek tam rezeksiyon oranı ve düşük komplikasyon hızıdır (144).

2.7.4. Sıcak snare polipektomi (HSP)

Bir polipin bir snare tarafından tutulduğu ve daha sonra elektrokoter ile uzaklaştırıldığı bir polip çıkarma yöntemidir. Elektrokoter uygulaması, uygun kas tabakasına zarar verebilir ve sonra pıhtılaşma sendromuna veya perforasyona neden olabilir. Bu nedenle; HSP, CSP ile karşılaştırıldığında biraz dikkatli kullanılmalıdır. Birincisi, normal dokuya aşırı tutmaktan kaçınmak için, en az normal doku bulunan bir polip snare tarafından yakalanmalıdır. İkincisi, snare tarafından yakalanan polip bağırsak duvarı dışına çıkartılmalı ve transmural yaralanma riskini en aza indirmek için elektrokoter uygulaması yapılmadan önce lümenin gazı boşaltılmalıdır. HSP'de kullanılan üç tür elektrik akımı bulunmaktadır: saf kesim, koagülasyon ve karışık. Şu anda kullanılacak en uygun akım türü ile ilgili bir görüş birliği bulunmamaktadır (144).

2.7.5. Endoskopik mukozal rezeksiyon (EMR)

Genellikle 20 mm'ye kadar büyük polipli hastalarda kabul gören bir tedavi yöntemidir. EMR tekniği mukozanın, muskularis mukozanın ve submukozanın bir kısmının veya tümünün rezeksiyonuna izin verir. EMR uygulanırken ilk olarak, polip submukozal enjeksiyonla yükseltilmelidir. Yükseltilmiş polip snare ile tutulur ve elektrik akımı ile çıkarılır. Submukozal yastık perforasyon riskini azaltır ve komplet rezeksiyon şansını arttırır. Bu nedenle, işlem boyunca lezyonun yeterli derecede yükseltilmesini sağlamak hayati önem taşımaktadır (145). Epinefrin içermeyen normal salin, enjeksiyon için kullanılan en yaygın solüsyondür. Normal salin hızla emilir ve tekrarlanan bir enjeksiyon gerekli olabilir. Dekstroz, hiyalüronik asit, gliserol veya diğer solüsyonlar daha uzun süreli etkiye sahip olduklarından dolayı submukozal diseksiyon için tercih edilirler (144).

2.7.6. Elektrokoter

Polipektomide elektrokoter uygulamasının amacı, dokuları kesmede ekstra güç sağlamak ya da doku koagülasyonu ile kanamayı önlemektir. Elektrokoter ile ilgili temel ilke, yeterli miktarda elektrik akımı gönderilirse hücrenin patlamasıyla doku kesimine neden olan ısı üretilmesidir. Eğer biraz daha az ısı üretilirse doku pıhtılaşmasına yol açan hücre büzülmesi meydana gelir(146). Elektrokoter uygulamasında farklı akımlar kullanılır. Pıhtılaşma akımı kullanımı, polipektomi sonrası gecikmiş kanamaya neden olurken, kesme ve harmanlanmış akım kullanımı daha acil kanamayla ilişkilendirilmiştir (147).

2.8. Kolonoskopi Komplikasyonları

Kolonoskopi nispeten güvenli bir uygulama olarak kabul edilir. Bununla birlikte, perforasyon ve kanama gibi riskler taşımaktadır (108). Kolonoskopinin en büyük dezavantajı, işlem öncesi bağırsak hazırlığının yapılmasıdır (148).

2.9. Polipektomi Komplikasyonları

Kolonoskopik polipektomi, kolorektal kanseri önlemede son derecede etkili olmasına rağmen polipektomi sonrası hala kanser riski mevcuttur. Bunun ana nedenlerinden biri;inkomplet polip rezeksiyonudur (IPR) (149,150). Kolonoskopik polipektomiden sonra IPR'ye neden olan risk faktörleri hakkında çok az şey bilinmektedir. Yeni yapılan bir çalışmada, IPR oranının polip boyutu, sessile serrated histoloji ve endoskopistin işçiliğinden etkilendiğini göstermektedir (151).

Kolonoskopik polipektomi komplikasyonları;perforasyon, enfeksiyon ve kanamayı içermektedir. Erken ve geç kanamalara bölünebilen kanama, polipektomi sonrası sık görülen komplikasyondur ve insidansı %0,3 ile %6,1 arasında değişmektedir (152-154). Bununla birlikte, komplikasyon oranları kabul edilebilir düzeydedir ve ciddi komplikasyonlar nadiren gelişir (155,156).

2.10. ‘‘Advance’’ adenom

‘‘Advance’’ adenomlar endoskopik rezeksiyon için özellikle önemli hedefler olarak görülmektedir. ‘‘Advance’’ adenomlar, çapı ≥ 1 cm, $>25\%$ i villöz yapıda, yüksek dereceli displazi veya intramukozal adenokarsinom özelliklerinden en az birine sahip lezyonlar olarak tanımlanır (157,158). ‘‘Advance’’ adenomun karsinoma geçiş oranının yüksek olması nedeniyle rezeksiyon ihtiyacı konusunda herhangi bir soru yoktur. Bununla birlikte, küçük (6-9 mm) ve diminutif poliplerin (≤ 5 mm) tedavi stratejisi hala tartışmalıdır. Taramada saptanan kolorektal poliplerin çoğu diminutiftir ve benign bir seyir izlemesi genellikle kabul edilir (159-171).

3. GEREÇ ve YÖNTEM

3.1. Araştırmanın Amacı

Kolorektal kanserler en sık görülen kanserler arasında yer almaktadır. Bu kanserler genellikle polip zemininde gelişmektedir. Kolonoskopide saptanan poliplerin büyük kısmını diminutif polipler oluşturmaktadır. Bu diminutif poliplerin biyopsi forseps yöntemi ile çıkarılmasıyla histopatolojik tanıları arasındaki ilişki ile ilgili yetersiz düzeyde olan bilimsel çalışmalara yenilerinin eklenmesi gerekmektedir. Bu çalışmada, kolonoskopide saptanan diminutif poliplerden soğuk biyopsi yöntemi ile alınan örneklerin boyut ve sayısı ile patoloji sonuçları arasındaki ilişkinin saptanması amaçlanmıştır.

3.2. Araştırma Projesi

Bu araştırma projesi Başkent Üniversitesi Tıp Fakültesi Araştırma ve Etik Kurulu tarafından bilimsel ve etik açıdan uygun görülüp 30/5/2017 tarihinde onaylanmıştır. Çalışmanın proje numarası KA17/157 olarak belirlenmiştir.

3.3. Araştırmanın Kapsamı

Başkent Üniversitesi Tıp Fakültesi Gastroenteroloji Bilim Dalı Endoskopi Ünitesi'nde 20.12.2014-30.03.2017 tarihleri arasında farklı endikasyonlarla kolonoskopi yapılmış hastalara ait kolonoskopi ve patoloji raporları retrospektif olarak taranmıştır. Hastaların yaşı, cinsiyeti, kolonoskopi yeri, görülen polip sayısı, polip özellikleri, örnek boyutu, alınan örnek sayısı, patoloji sonuçları, sigara öyküsü, SOAİİ kullanımı, antikoagülan kullanımı, aile öyküsü, semptomları, ek hastalık varlığı değerlendirilmiştir. Her bir polipin histolojisi, yeri ve büyüklüğü analiz edilmiştir. Diminutif polip saptanan ve soğuk biyopsi forseps yöntemi ile polipektomi yapılan hastalar çalışmaya dahil edilmiştir. Polipler neoplastik (adenom) veya neoplastik olmayan (hiperplastik, normal mukoza, non-adenom veya diğer benign histoloji) şeklinde gruplanmıştır. Serrated adenomlar neoplastik kategoriye dahil edilmiştir.

3.4. Arařtırmaya Kabul Kriterleri

Çalıřmaya 18 yař ve üstü diminutif polip saptanan sođuk biyopsi forseps yöntemiyle polipektomi yapılan 1554 hasta dahil edilmiř ve bu hastalara ait 4001 polip incelenmiřtir.

3.5. Arařtırmadan Dıřlama Kriterleri

Yařı 18'den küçük olan hastalar ile sođuk biyopsi forseps yöntemi dıřındaki yöntemlerle polipektomi yapılan hastalar ve boyutu endoskopik görünümde 5 mm'den büyük olan polipler çalıřma dıřında bırakılmıřtır.

3.6. Arařtırmanın Tipi

Bu arařtırmanın tanımlayıcı tipte bir arařtırmadır.

3.7. Arařtırma Verisinin Toplanması

Veriler “nucleus sistemi”nden elde edilmiřtir. Polipler neoplastik (adenom) veya neoplastik olmayan (hiperplastik, normal mukoza, non-adenom veya diđer benign histoloji) řeklinde gruplanmıřtır. Serrated adenomlar neoplastik kategoriye dahil edilmiřtir.

3.8. İstatistiksel İncelemeler

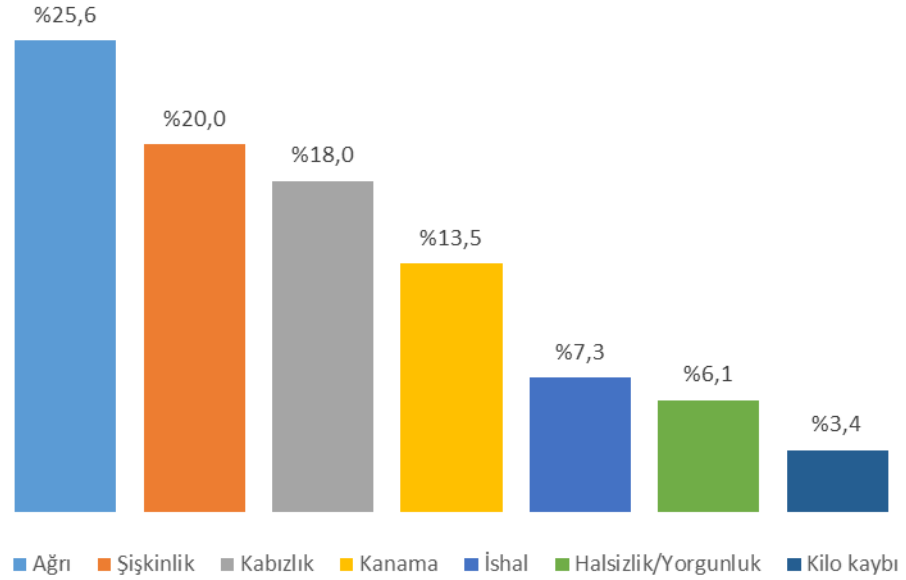
Arařtırma verisi “SPSS (Statistical Package for Social Sciences) for Windows 22.0 (SPSS Inc, Chicago, IL)” aracılıđıyla bilgisayar ortamına yüklenmiř ve deđerlendirilmiřtir. Tanımlayıcı istatistikler ortalama±standart sapma (min-maks), frekans dađılımı ve yüzde olarak sunulmuřtur. Kategorik deđiřkenlerin deđerlendirmesinde Pearson Ki-Kare Testi uygulanmıřtır. Deđiřkenlerin normal dađılıma uygunluđu görsel (histogram ve olasılık grafikleri) ve analitik yöntemler (Kolmogorov-Smirnov Testi) kullanılarak incelenmiřtir. Normal dađılıma uymadıđı saptanan deđiřkenler için dört bađımsız grup arasındaki istatistiksel anlamlılıklarda, Kruskal Wallis Testi istatistiksel yöntem olarak kullanılmıřtır. Anlamlı fark saptandıđında, farkın kaynađını saptamaya yönelik post-hoc, ikili karřılařtırmalarda

bonferroni düzeltmeli Mann-Whitney U Testi uygulanmıştır. İstatistiksel anlamlılık düzeyi $p < 0,05$ olarak kabul edilmiştir.

4. BULGULAR

Bu çalışma kapsamında 1554 hasta ve 4001 polip incelenmiştir.

Çalışmada incelenen hastaların %51,8'i (n=805) kadın, %48,2'si (n=749) erkek olup yaş ortalaması $59,8 \pm 12,3$ (21-95) yıldır. Aile öyküsüne bakılacak olursa; hastaların %17,5'inin (n=272) ailesinde kolon kanseri ya da polip, %16,1'inde (n=251) gastrointestinal sistem (GİS) dışı kanser ve %9,9'unda (n=154) kolon dışı GİS kanseri mevcuttur. Hastaların %16,0'ı (n=250) diyabetes mellitus, %9,9'u (n=155) koroner arter hastalığı ve %9,6'sı (n=150) demir eksikliği anemisi tanısı almıştır. Başvuru semptomlarına bakıldığında; %25,6 ile (n=398) ilk sırada ağrı yer alırken bunu %20,0 (n=312) ile şişkinlik ve %18,0 (n=281) ile kabızlık izlemektedir. En az sıklıkla başvuru semptomu ise %3,4 (n=54) ile kilo kaybıdır. Hastaların %29,2'sinin (n=454) sigara, %21,1'inin (n=328) ise steroid olmayan antiinflamatuar ilaç (SOAİİ) kullandığı saptanmıştır (**Tablo 1; Şekil 1**).



Şekil 1. Hastalarda mevcut olan semptomlar

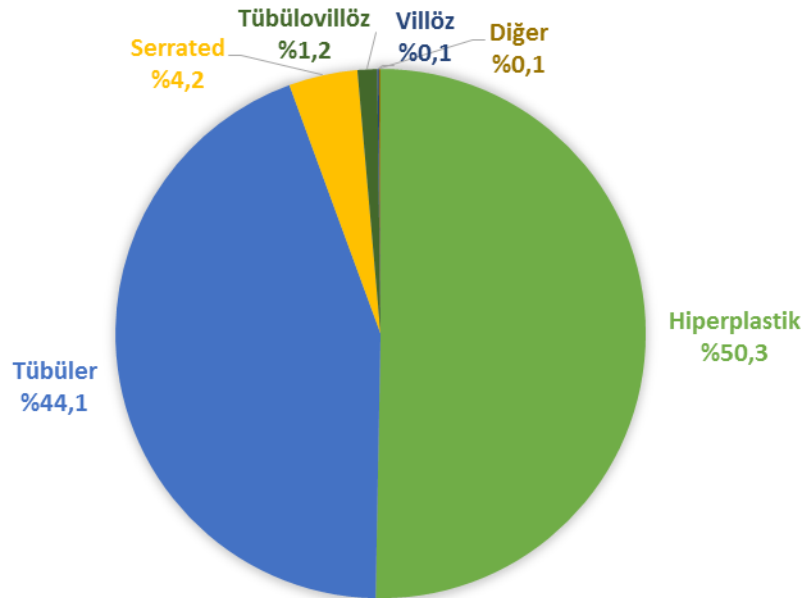
Tablo 1. Hastaların sosyo-demografik özellikleri

(n=1554)	n(%)
Cinsiyet	
Kadın	805 (51,8)
Erkek	749 (48,2)
Yaş	
$\bar{X} \pm SS$ (alt-üst)	59,8 \pm 12,3 (21-95)
Aile Öyküsü[#]	
Kolon kanseri ya da polip	272 (17,5)
GİS dışı kanser	251 (16,1)
Kolon dışı GİS kanseri	154 (9,9)
Yok	547 (35,1)
Bilinmiyor	466 (29,9)
Ek Hastalık[#]	
Diyabetes mellitus	250 (16,0)
Koroner arter hastalığı	155 (9,9)
Demir eksikliği anemisi	150 (9,6)
Yok	948 (61,0)
Bilinmiyor	139 (8,9)
Semptom[#]	
Ağrı	398 (25,6)
Şişkinlik	312 (20,0)
Kabızlık	281 (18,0)
Kanama	210 (13,5)
İshal	114 (7,3)
Halsizlik/Yorgunluk	95 (6,1)
Kilo kaybı	54 (3,4)
Yok	342 (22,0)
Bilinmiyor	94 (6,0)
Sigara Kullanma Durumu	
Kullanıyor	454 (29,2)
Kullanmıyor	657 (42,3)
Bilinmiyor	443 (28,5)
SOAİİ Kullanma Durumu	
Kullanıyor	328 (21,1)
Kullanmıyor	1058 (68,1)
Bilinmiyor	168 (10,8)

n: Hasta sayısı; %: Sütun yüzdesi \bar{X} : Ortalama; SS: Standart sapma #Bir hastada birden fazla aile öyküsü/ek hastalık/septom mevcuttur, yüzdeler hasta sayısı üzerinden hesaplanmıştır

Çalışmaya dahil edilen hastaların %21,8'inin (n=338) polip yerleşimi iken kolon+splenik fleksurada iken %21,7'sinin (n=337) sigmoid kolonda, %20,9'unun (n=325) rektumda, %14,9'unun (n=232) çıkan kolon+hepatik fleksurada, %13,4'ünün (n=208) transvers kolonda ve son olarak %7,3'ünün (n=114) çekumda yerleşimli olduğu saptanmıştır. Kolonoskopide saptanan polip sayısına bakıldığında %45,9'unun (n=714) bir adet, %23,3'ünün (n=362) iki ve %12,2'sinin (n=189) üç adet olduğu görülmüştür. Diğer taraftan polip sayısı ortalaması $2,4 \pm 2,7$ (min-maks: 1-43) adettir. Hastaların %55,2'sinin (n=858) örnek boyutunun 0-3 mm arasında, %32,2'sinin (n=501) 4-6 mm arasında, %8,2'sinin (n=128) ise 7-10 mm arasında olduğu saptanırken, örnek boyutu ortalaması $4,2 \pm 2,7$ (min-maks: 1-24)mm'dir (**Tablo 2**).

Poliplerin histopatolojik tiplerine bakılacak olursa; %50,3'ünün (n=781) hiperplastik, %44,1'inin (n=685) tübüler, %4,2'sinin (n=65) serrated, %1,2'sinin (n=19) tübülovillöz ve %0,1'inin (n=2) villöz olduğu saptanmıştır (**Tablo 2**; **Şekil 2**).



Şekil 2. Hastalardaki poliplerin histopatolojik tipleri

Tablo 2. Hastalardaki poliplerin özellikleri

(n=1554)	n(%)
Kolonoskopi yeri	
İnen kolon+splenik fleksura	338 (21,8)
Sigmoid kolon	337 (21,7)
Rektum	325 (20,9)
Çıkan kolon +hepatik fleksura	232 (14,9)
Transvers kolon	208 (13,4)
Çekum	114 (7,3)
Kolonoskopide Görülen Polip Sayısı	
1	714 (45,9)
2	362 (23,3)
3	189 (12,2)
4	96 (6,2)
5	63 (4,1)
6-10	102 (6,6)
>10	28 (1,8)
$\bar{X}\pm SS$ (alt-üst)	2,4 \pm 2,7 (1-43)
Örnek Boyutu	
0-3 mm	858 (55,2)
4-6 mm	501 (32,2)
7-10 mm	128 (8,2)
>10 mm	67 (4,3)
$\bar{X}\pm SS$ (alt-üst)	4,2 \pm 2,7 (1-24)
Alınan Örnek Sayısı	
$\bar{X}\pm SS$ (alt-üst)	1,6 \pm 0,8 (1-5)
Histopatolojik Tip	
Hiperplastikler, non- neoplastikler	781 (50,3)
Tübüler	685 (44,1)
Serrated	65 (4,2)
Tübülovillöz	19 (1,2)
Villöz	2 (0,1)
Polip kanserleri	2 (0,1)

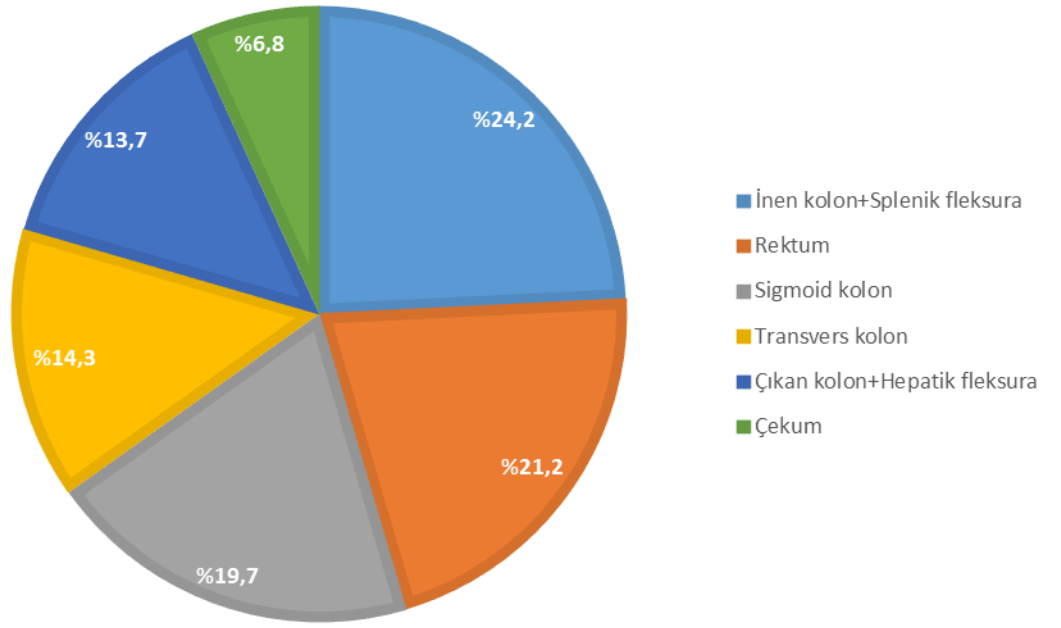
n: Hasta sayısı; %: Sütun yüzdesi; Ortalama; SS: Standart sapma

Çalışma kapsamında incelenen tüm poliplerin %24,2'sinin (n=969) kolonoskopideki yerinin inen kolon+splenik flexura, %21,2'sinin (n=849) rectum olduğu, %18,2'sinin (n=730) kolonoskopideki polip sayısının 1 olduğu, %17,9'unun (n=716) polip sayısının 2 olduğu ve polip sayısı ortalamasının $5,7\pm 6,7$ (min-maks: 1-43) olduğu; % 59,8'inin (n=2394) örnek boyutunun 0-3 mm, %29,1'inin (n=1164) 4-6 mm arasında olduğu ve örnek boyut ortalamasının $4,1\pm 3,0$ (min-maks: 1-40) mm, alınan örnek sayı ortalamasının $1,5\pm 0,8$ (min-maks: 1-5) olduğu; diğer taraftan %55,8'inin (n=2231) hiperplastik, %38,0'inin (n=1522) tübüler olduğu saptanmıştır (**Tablo 3; Şekil 3-4**).

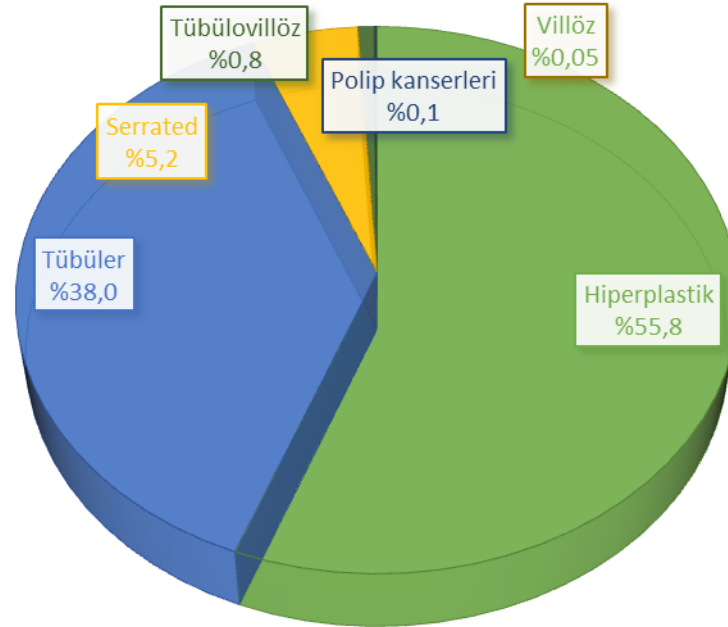
Tablo 3. Tüm poliplerin özellikleri

(n=4001)	n(%)
Kolonoskopi yeri	
İnen kolon+splenik fleksura	969 (24,2)
Rektum	849 (21,2)
Sigmoid kolon	788 (19,7)
Transvers kolon	572 (14,3)
Çıkan kolon+hepatik fleksura	550 (13,7)
Çekum	273 (6,8)
Kolonoskopide Görülen Polip Sayısı	
1	730 (18,2)
2	716 (17,9)
3	578 (14,4)
4	381 (9,5)
5	307 (7,7)
6-10	737 (18,4)
>10	552 (13,8)
$\bar{X}\pm SS$ (alt-üst)	5,7 \pm 6,7 (1-43)
Örnek Boyutu	
0-3 mm	2394 (59,8)
4-6 mm	1164 (29,1)
7-10 mm	291 (7,3)
>10 mm	152 (3,8)
$\bar{X}\pm SS$ (alt-üst)	4,1 \pm 3,0 (1-40)
Alınan Örnek Sayısı	
$\bar{X}\pm SS$ (alt-üst)	1,5 \pm 0,8 (1-5)
Histopatolojik Tip	
Hiperplastikler, non- neoplastikler	2231 (55,8)
Tübüler	1522 (38,0)
Serrated	208 (5,2)
Tübülovillöz	34 (0,8)
Polip kanserleri	4 (0,1)
Villöz	2 (0,05)

n: Hasta sayısı; %: Sütun yüzdesi; Ortalama; SS: Standart sapma



Şekil 3. Tüm poliplerin kolonoskopideki yerleşim yerleri



Şekil 4. Tüm poliplerin histopatolojik tipleri

Çalışma kapsamında incelenen poliplerin türleri arasında hasta yaşı açısından istatistiksel olarak anlamlı fark saptanmıştır ($p < 0,001$). Yapılan post-hoc ikili karşılaştırmalar sonucu anlamlı farkın tübüler ve tübülovillöz polip türlerinden kaynaklandığı görülmüştür. Tübüler ve tübülovillöz polip saptanan hastaların yaşları hiperplastik ve serrated polip saptanan hastalarından anlamlı olarak yüksektir (**Tablo 4**).

Çalışma kapsamında incelenen poliplerin türleri arasında cinsiyet, sigara kullanımı ve SOAİİ kullanımı açısından istatistiksel olarak anlamlı bir fark saptanmamıştır ($p > 0,05$) (**Tablo 4**).

Tablo 4. Poliplerin türleri arasında yaşın, cinsiyetin, sigara ve SOAİİ kullanımı ile kolonoskopideki yerinin dağılımı

(n=1550)	Hiperplastik	Tübüler	Tübülovillöz	Serrated	p
	n (%)	n (%)	n (%)	n (%)	
Cinsiyet					
Kadın	410 (51,1)	353 (44,0)	8 (1,0)	32 (4,0)	0,787
Erkek	371 (49,7)	332 (44,4)	11 (1,5)	33 (4,4)	
Yaş					
$\bar{X} \pm SS$ (alt-üst)	58,1 \pm 12,1 (21-91)	62,0 \pm 11,9 (23-90)	62,3 \pm 18,0 (29-95)	57,08 \pm 11,9 (27-81)	<0,001*
Sigara Kullanımı (n=1107)#					
Var	231 (51,0)	189 (41,7)	6 (1,3)	27 (6,0)	0,510
Yok	329 (50,3)	290 (44,3)	8 (1,2)	27 (4,1)	
SOAİİ Kullanımı					
Var	153 (46,6)	155 (47,3)	7 (2,1)	13 (4,0)	0,260
Yok	533 (50,6)	461 (43,7)	11 (1,0)	49 (4,6)	

n: Hasta sayısı; %: Satır yüzdesi; Ortalama; SS: Standart sapma *Kruskal Wallis testi; #Bilinmeyenler analiz aşamasında dışlanmıştır

Çalışma kapsamında incelenen tüm poliplerin kolonoskopideki yerine göre polip türleri arasında istatistiksel olarak fark saptanmıştır ($p < 0,001$). Tüm polipler incelendiğinde; rektum, sigmoid kolon, inen kolon ve splenik flexurada hiperplastik

poliplerin görülme sıklığı yüksek iken diğer bölgelerde tübüler poliplerin görülme sıklığı yüksek saptanmıştır (**Tablo 5**).

Ayrıca kolonoskopide görülen polip sayısına göre polip türleri arasında istatistiksel olarak anlamlı fark saptanmıştır ($p<0,001$). Polip sayısı arttıkça serrated tanıli polip sıklığının arttığı saptanmıştır. Buna ek olarak; polip türleri arasında kolonoskopide görülen polip sayısı açısından istatistiksel olarak anlamlı fark saptanmıştır ($p<0,001$). Yapılan post-hoc ikili karşılaştırmalar sonucu anlamlı farkın tübülovillöz poliplerden kaynaklandığı görülmüştür. Tübülovillöz poliplerin kolonoskopide görülen polip sayısı diğer polip türlerinden anlamlı olarak düşüktür (**Tablo 5**).

Poliplerin örnek boyutuna göre türleri arasında istatistiksel olarak fark saptanmıştır ($p<0,001$). Örnek boyutu arttıkça tübüler, tübülovillöz ve serrated tanıli poliplerin sıklığının arttığı saptanmıştır. Ayrıca polip türleri arasında örnek boyutu açısından istatistiksel olarak anlamlı fark saptanmıştır ($p<0,001$). Yapılan post-hoc ikili karşılaştırmalar sonucu anlamlı farkın tübülovillöz poliplerden kaynaklandığı görülmüştür. Tübülovillöz poliplerin örnek boyutu diğer polip türlerinden anlamlı olarak büyüktür (**Tablo 5**).

Polip türleri arasında alınan örnek sayısı açısından istatistiksel olarak anlamlı fark saptanmıştır ($p<0,001$). Yapılan post-hoc ikili karşılaştırmalar sonucu anlamlı farkın tübülovillöz poliplerden kaynaklandığı görülmüştür. Tübülovillöz poliplerin örnek sayısı diğer polip türlerinden anlamlı olarak yüksektir (**Tablo 5**).

Tablo 5. Poliplerin kolonoskopideki yerine, sayısına, örnek boyutuna ve örnek sayısına göre polip türlerinin dağılımı

(n=3995)	Hiperplastik	Tübüler	Tübülövilöz	Serrated	p
	n(%)	n(%)	n(%)	n(%)	
Kolonoskopi yeri					
Rektum	607 (71,7)	165 (19,5)	6 (0,7)	69 (8,1)	<0,001
Sigmoid	483 (61,3)	247 (31,3)	8 (1,0)	50 (6,3)	
İnen kolon+splenik flexura	596 (61,7)	332 (34,4)	1 (0,1)	37 (3,8)	
Transvers kolon	242 (42,3)	309 (54,0)	2 (0,3)	19 (3,3)	
Çıkan kolon+hepatik flexura	180 (32,7)	333 (60,5)	16 (2,9)	21 (3,8)	
Çekum	123 (45,2)	136 (50,0)	1 (0,4)	12 (4,4)	
Kolonoskopide Görülen Polip Sayısı					
1	346 (47,5)	343 (47,1)	9 (1,2)	31 (4,3)	<0,001
2	386 (54,1)	298 (41,7)	7 (1,0)	23 (3,2)	
3	315 (54,6)	228 (39,5)	7 (1,2)	27 (4,7)	
4	195 (177)	163 (42,8)	5 (1,3)	18 (4,7)	
5	177 (57,8)	109 (35,6)	-	20 (6,5)	
6-10	417 (56,6)	285 (38,7)	5 (0,7)	30 (4,1)	
>10	395 (71,7)	96 (17,4)	1 (0,2)	59 (10,7)	
$\bar{X} \pm SS$ (alt-üst)	6,6±7,7 (1-43)	4,3±4,5 (1-43)	3,3±2,6 (1-12)	6,5±5,0 (1-19)	<0,001*
Örnek Boyutu					
0-3 mm	1514 (63,3)	737 (30,8)	6 (0,3)	133 (5,6)	<0,001
4-6 mm	562 (48,3)	547 (47,0)	14 (1,2)	41 (3,5)	
7-10 mm	107 (36,9)	151 (52,1)	9 (3,1)	23 (7,9)	
>10 mm	48 (31,8)	87 (57,6)	5 (3,3)	11 (7,3)	
$\bar{X} \pm SS$ (alt-üst)	3,6±2,4 (1-30)	4,7±3,4 (1-40)	6,5±3,0 (2-13)	4,4±3,2 (1-24)	<0,001*
Alınan Örnek Sayısı					
$\bar{X} \pm SS$ (alt-üst)	1,4±0,7 (1-5)	1,7±0,9 (1-5)	2,0±1,2 (1-5)	1,6±1,0 (1-5)	<0,001*

n: Hasta sayısı; %: Satır yüzdesi; Ortalama; SS: Standart sapma *Kruskal Wallis testi

5. TARTIŞMA

Bu çalışma kolonoskopide saptanan diminutif poliplerden alınan örneklerin boyut ve sayısı ile patoloji sonuçları arasındaki ilişkinin saptanması amacıyla gerçekleştirilmiştir. Çalışma kapsamında 1554 hasta ve 4001 polip incelenmiştir.

Polipler bağırsak lümeni içinde büyürler ve neoplastik veya non-neoplastik olarak sınıflandırılabilirler. Non-neoplastik poliplerin malignite potansiyeli yoktur ve hiperplastik polipleri, hamartomları, benignlenfoid polipleri, enflamatuvarpolipleri ve normal mukozayı içerir. Neoplastik polipler ise; adenom ve serrated olarak ikiye ayrılır. Adenomatöz poliplerin üç tipi vardır: tübüler, tübülovillöz ve villöz adenomlar (170). Serrated adenomların malign potansiyele sahip olduğu ortaya konmuştur ve birkaç serrated adenokarsinom vakası bildirilmiştir (171).

Polipin varlığını göstermek, benign veya malign tayinini doğru bir şekilde yapmak hastalık yönetimi için önemli ve gereklidir (172). Digital rektal muayene, gaitada gizli kan testi, kolonoskopi/sigmoidoskopi, kontrastlı baryumlu kolon grafisi, sanal kolonoskopi ve dışkıda genetik inceleme başlıca polip tarama ve tanı yöntemleridir. Kolorektal kanser için diğer kanserler de olduğu gibi tarama testi tüm topluma uygulanabilir olmalı, kanser öncesi lezyonu tanımalı, güvenilir olmalı, sensitif ve spesifik olmalı, örnek kolay olarak elde edilmeli, çalışılacak laboratuvara kolayca ulaşılabilmesi, uygun maliyetli ve tekrarlanabilir olmalıdır. Hiçbir test bu koşulları sağlayamamakla birlikte erişkinlerde gaitada gizli kan testi ve digitalrektal muayene tarama için ilk başvuru testlerdir (173). Kolonoskopi, polip ve kolorektal kanser taraması için birincil yöntem haline gelmiştir. Adenomatöz poliplerin saptanıp çıkarılmasında etkilidir ve yaygın bir şekilde kullanılmaktadır (174). Endoskopi, kolorektal kanser mortalitesini yaklaşık %50'ye kadar azaltarak kolorektal kanserden korur (175). Kolorektal kanserde sigmoidoskopi uygulaması insidansı %18'dir ve mortaliteyi %28 azaltırken, gaitada gizli kan testinin mortaliteyi %16 düşürdüğünü gösteren çalışmalar mevcuttur (176).

Kolonoskopi çeşitli endikasyonlarla yapılmaktadır. Kolon kanseri taraması 50 yaşından sonra önerilmekle beraber; kabızlık, kronik diyare, yaşlılarda bağırsak alışkanlığında değişme, karın ağrısı ve anemi gibi birçok alarm semptomu nedeniyle

de uygulanmaktadır (177).Jung ve arkadaşlarının yaptığı çalışmada kolonoskopi endikasyonunda %3,1 sıklıkla abdominal ağrı, %4,6 sıklıkla hematokezya/melena saptanmıştır (133). Kapsoritakis ve arkadaşlarının yaptığı çalışmada ise; kolonoskopi endikasyonlarının %33,8'i kolonik semptomlar (diyare veya konstipasyon, abdominal ağrı, bağırsak alışkanlıklarında değişiklik) olarak saptanmıştır (13). Bizim çalışmamızda hastaların semptomları incelendiğinde %25,6'sının ağrısı, %18,0'ının kabızlığı, %20,0'ının şişkinliği olduğu tespit edilmiştir. Çalışmalarda hastaların benzer şekilde kolon semptomlarıyla başvurduğu ve kolonoskopi yaptırdığı görülmektedir.

Poliplerin kolonda bulunduğu yerler farklılık göstermektedir. Bu yerler yaş ve polip tipleri açısından da farklılık gösterir (174). Patel ve arkadaşlarının yaptığı çalışmada poliplerin %20,4'ü transvers kolonda, %20'si çıkan kolonda, %18,8'i sigmoid kolonda, %17,3'ü rektumda, %11,4'ü inen kolonda ve %10,6'sı çekumda saptanmıştır(178). Diğer taraftan Kim ve arkadaşlarının yaptığı çalışmada poliplerin %63,4'ü sağ kolonda, %36,6'sı sol kolon ve rektumda saptanmıştır (179). Ninomiya ve arkadaşlarının yaptığı çalışmada ise poliplerin %48,5'i sağ tarafta, %44,1'i sol tarafta, %7,4'ü rektumda saptanmıştır (180). Bizim çalışmamızda hastaların poliplerinin yerleri incelendiğinde %21,8'inin inen kolon ve splenik flexura, %21,7'sinin sigmoid kolon ve %20,9'unun rektumda olduğu saptanmıştır. Bizim çalışmamızla birlikte çoğu çalışmada poliplerin büyük kısmı kolonun sol tarafında ve rektumda saptanmıştır. Bazı çalışmalarda farklı sonuçlar ortaya çıkmıştır. Bu farklılığın ortaya çıkmasında çalışma grubunun yaşları ve polip tipleri etkili olmuş olabilir.

Heldwein ve arkadaşlarının yaptığı çalışmada hastaların %64,4'ünde bir polip, %35,6'sında iki ve daha fazla polip saptanmıştır (10).Kang ve arkadaşlarının yaptığı çalışmada hastaların %73,2'sinde bir ya da iki polip, %26,8'inde üç ve daha fazla polip saptanmıştır(181).Parikh ve arkadaşlarının yaptığı çalışmada hastaların %51,5'inde bir polip, %29,8'inde iki polip, %13,8'inde üç polip, %5,3'ünde üçten fazla polip saptanmıştır (182). Bizim çalışmamızda ise; hastaların %45,9'unda bir polip, %23,3'ünde iki polip saptanmıştır. Bizim çalışmamızla birlikte diğer

çalıřmalarda da benzer řekilde bir ve iki polip grlme sıklığı daha yksek saptanmıřtır.

Uygun endoskopik rezeksiyon teknikleri arasında uygun olanı genellikle polip byklę ve morfolojisi temel alınarak seilmektedir. Bununla birlikte, bireysel olarak endoskopistler tarafından eřitli yaklařımlar da benimsenmektedir (183).

Bu aıdan CSP, diminutif ve kk poliplerin rezeksiyonu iin ideal bir metod olarak kabul edilmiřtir. Fakat endoskopistin teknik imkanlarının yetersiz olması, polipin divertikl kenarında olması ya da daha hızlı polipektomi řansı nedeniyle CFP tercih edilebilir (143). Uygulanmasının kolay ve basit bir teknik olması, kısa uygulama sresi, nispeten dřk maliyetli olması, kolay doku alınması, kanama veya perforasyon gibi komplikasyonların oranlarının dřk olması CFP'nin avantajları arasında yer almakla birlikte maalesef IPR ile iliřkilidir (134). Olduka yksek IPR oranının nedeni, ilk ısırma sonrasında oluřan az miktardaki kanamanın polipektomi alanındaki grř engellemesi olabilir. Ayrıca CFP ile ilk ısırık sonrasındaki oluřan dem nedeniyle polipektomi yapılan alan yeterince deęerlendirilemeyebilir (184). Bunda endoskopistin ihmali olabileceęi de akılda tutulmalıdır. Btn bunlar yetersiz rnek alımı nedeniyle eksik histopatolojik tanıya neden olabilmektedir (144). Endoskopist, rezeksiyon alanını titizlikle kontrol etmeli ve tamrezeksiyona ulařıldıęını doęrulamak iin geriye kalan dokularını da ıkarmalıdır.

Lee ve arkadaşlarının yaptıęı alıřmada, poliplerin %52,5'inin boyutu 3 mm ve altında, %47,5'inin ise 3 mm'nin zerinde saptanmıřtır (185). Kim ve arkadaşlarının yaptıęı alıřmada ise; poliplerin %51,7'si 4 mm ve altı, %48,3' 5-7 mm arasında saptanmıřtır (179). Literatrde bu konuda yapılan benzer alıřmalardan Pohl ve arkadaşlarının yaptıęı alıřmada poliplerin %72,2'si 5-9 mm, %27,8'i 10-20 mm arasında saptanmıřtır (151). Rath ve arkadaşlarının yaptıęı alıřmada ise poliplerin %93,4' 3 mm ve altında, %6,6'sı 4-5 mm arasında saptanmıřtır (186). Bizim alıřmamızda da poliplerden alınan rneklerin histopatolojik boyutuna gre %59,8'inin boyutu 0-3 mm, %29,1'inin 4-6 mm, %7,3' 7-10 mm ve %3,8'i 10

mm'nin üzerinde olarak tespit edilmiştir. Çalışmaların sonuçları benzerlik göstermektedir.

Kolon poliplerinin prevalansı, yapılan çalışmanın yöntemine göre ve kişilerin yaşına göre önemli ölçüde değişiklik göstermektedir. Otuz yaş ve altındaki genç erişkinlerde sıklığı %4'ün altındadır (187).Semptomu olmayan kişilerdeki kolonoskopik tarama çalışmalarında 50 yaş grubunda adenom prevalansının %25 ile %30 arasında olduğu bulunmuştur (188).Bununla birlikte otopsi serilerinde adenom prevalansı 70'li yaşlara kadar %50'nin üzerine çıkmıştır.Hiperplastik polipprevalansı otopsi çalışmalarında 50 yaşın altındaki bireylerde %7-40, 50 yaş ve üzerindeki bireylerde %20-40 olarak bulunmuştur (44,183).Cekodhima ve arkadaşlarının yaptığı çalışmada yaş gruplarına göre non-adenomatöz polipler (hiperplastik, enflamatuvar, juvenil) arasında fark saptanmamasına rağmen yaş arttıkça villöz adenom sıklığının arttığı saptanmıştır (189). Bizim çalışmamızda ise sonucu tübüler ve tübülovillöz gelenlerin yaşları daha yüksek saptanmıştır. Bizim çalışmamıza benzer şekilde diğer çalışmalarda da yaşın artmasıyla malignite potansiyeli olan poliplerin arttığı görülmektedir.

Tsai ve Strum'un yaptığı çalışmada poliplerin %32'si adenom dışı, %50'si "advance" adenom dışı, %18'i "advance" adenom olarak saptanmıştır (191). Zhan ve arkadaşlarının yaptığı çalışmada poliplerin %48,3'ü tübülovillöz adenom, %30'u tübüler adenom, %1,1'i villöz adenom, %3,7'si hiperplastik olarak saptanmıştır(192). Parikh ve arkadaşlarının yaptığı çalışmada poliplerin %55'i non-neoplastik (%26,6 normal kolon dokusu, %52,1 hiperplastik polip, %21,3 enflamatuvar polip), %45'i neoplastik (%74 tübüler adenom, %11,7 tübülovillöz adenom, %10,4 sessileserrated adenom, %3,9 adenokarsinom olarak saptanmıştır (182). Repici ve arkadaşlarının yaptığı çalışmada poliplerin %53'ü "advance" adenom dışı, %47'si hiperplastik olarak tespit edilmiştir(193).Bizim çalışmamızda ise poliplerden alınan örneklerin sonucu incelendiğinde %55,8'inin (n=2231) hiperplastik, %38,0'inin (n=1522) tübüler, %5,8'inin (n=208) serrated, %0,8'inin (n=34) tübülovillöz adenom ve %0,1'inin (n=4) kanser olduğu saptanmıştır. Çalışmaların sonuçları farklılık göstermektedir. Bu farklılığa hastaların özelliklerinin farklı olması etkili olmuş olabilir.

Bir polipin neoplastik olup olmadığı ancak mikroskop altında belirlenebilmektedir. Bu nedenle kural olarak kolon ve rektumda saptanan her polip tam olarak çıkarılmalı ve histopatolojik olarak incelenmelidir (194,195). Polip epitelinde atipik hücre görülmesi polipin neoplastik olarak sınıflandırılmasını sağlar. Bütün adenomlarda kural olarak belirli düzeyde displazi mevcuttur. Displazi olmadan bir adenom tanım olarak mümkün değildir (174).

Adenomatöz poliplerin displazi derecesi aynı polip içinde alandan alana değişmektedir. Standart biyopsi forsepsiyile yaklaşık olarak 1-3 mm boyutunda örnek alınabilmektedir. Tek ısırıkla polip tam olarak çıkarılamayabilir. Adenomatöz poliplerin alt tiplerinin doğru değerlendirilmesi için, tübüler ve villöz oranlarının net değerlendirilmesi gerekir, çünkü malignite riski bu orana göre değişiklik gösterir (183).

Sessileserrated adenomlar, hiperplastik poliplere benzer özellik gösterir. Uzun aksın yüzeyine paralel dallanma ve kript tabanı ile birbirinden ayırt edilir. Bunun yanında kript yüzeyinde proliferasyon artışı, kript yüzeyine uzanan tırtıklanma ve kript tabanının ters yönüne doğru uzanan displastik hücreler ve goblet hücreleri bulunur. Serrated tanısının tam konulması için polip içindeki tüm displazi derecesinin gösterilmesi gereklidir. Polipin kısmi olarak çıkarıldığı durumlarda yalnızca mevcut örnekteki displazi üzerine yorum yapılabilmektedir. Tüm polipteki displazi derecesini yansıtmayabilir (60). Her ne kadar diminutif poliplerin büyük boyutlu poliplere kıyasla maligniteye dönüşme riski daha düşük olsada, tamamıyla yok denilemez (196). Bu nedenle tüm kolorektal polipler mümkünse tek parça halinde ve etrafında normal dokuyuda içerecek şekilde çıkarılmalıdır (194,195).

Tsai ve Strum'un yaptığı çalışmada 5 mm ve altındaki poliplerin %36'sı adenom dışı polip, %54'ü adenom, %10'u "advance" adenom; 6-9 mm poliplerin %20'si adenom dışı polip, %53'ü adenom, %27'si "advance" adenom; 10 mm ve üzerinde olan poliplerin %15'i adenom dışı polip, %85'i "advance" adenom olarak saptanmıştır. Poliplerin diğer türlerine bakıldığında; 5 mm ve altı olan poliplerin %16,1'i villöz adenom, %81,9'u tübülovillöz adenom; 6-9 mm poliplerin %28,3'ü villöz adenom, %70,1'i tübülovillöz adenom; 10 mm ve üzeri olan poliplerin %18,4'ü villöz adenom, %30,2'si tübülovillöz adenom olarak tespit edilmiştir (185).

Gupta ve arkadaşlarının yaptığı çalışmada 5 mm ve altı poliplerin %60,3'ü neoplastik (%59,5'i tübüler adenom, %0,2'si sesilserrated adenom, %0,5'i villözkomponent), %39,7'si non-neoplastik; 6-9 mm arasındaki poliplerin %70,5'i neoplastik (%68,1'i tübüler adenom, %0,6'sı sesilserrated adenom, %1,5'i villöz komponent), %29,4'ü non-neoplastik; 10 mm ve üzerindeki poliplerin %81,8'i neoplastik (%63,3'ü tübüler adenom, %2,4'ü sesilserrated adenom, %12,9'u villözkomponent), %18,2'si non-neoplastik olarak saptanmıştır (17). Cekodhima ve arkadaşlarının yaptığı çalışmada non-adenomatöz poliplerin %82,8'i 1 cm'nin altında, %15,7'si 1-2 cm, %1,5'i 2 cm'nin üzerinde; adenomatöz poliplerin %32,3'ü 1 cm'nin altında, %44,5'i 1-2 cm, %23,2'si 2 cm'nin üzerinde saptanmıştır (190). Bizim çalışmamızda daalınan histopatolojikörnek boyutu arttıkça tübüler, tübülovillöz ve serrated tanılı poliplerin sıklığının arttığı saptanmıştır.

Poliplerden 0-3 mm arasında olanların %63,3'ü hiperplastik, %30,8'i tübüler, %0,3'ü tübülovillöz, %5,6'sı serrated; 4-6 mm olanların %48,3'ü hiperplastik, %47'si tübüler, %1,2'si tübülovillöz, %3,5'i serrated; 7-10 mm arasında olanların %36,9'u hiperplastik, %52,1'i tübüler, %3,1'i tübülovillöz, %7,9'u serrated; 10 mm'nin üzerinde olanların ise %31,8'i hiperplastik, %57,6'sı tübüler, %3,3'ü tübülovillöz, %7,3'ü serrated adenom olarak saptanmıştır. Bizim çalışmamızda da açıkça görüldüğü gibi;diminutif poliplerden alınan örnek sayısı ile birlikte histopatolojik örnek boyutu arttıkça patolojik değerlendirmede serretad adenom tanısı anlamlı olarak artmaktadır.

Diminutif poliplerin çok yaygın görülmesi ve kanser gelişim oranlarının çok düşük olması nedeniyle gelişmiş endoskopik görüntülere dayanılarak yapılan değerlendirmelerde; "çıkart" stratejisi uygulanabilmektedir. Buradaki amaç düşük malignite potansiyeli nedeniyle patolojiye gönderilen preparat miktarının azaltılarak maliyet tasarrufunun sağlanmasıdır (197). Bununla birlikte, bu stratejinin klinik uygulamaya uyarlanması birçok zorlukla karşı karşıya kalınmaktadır (176). Fakat unutulmamalıdır ki; adenom tanısının konulması, ileri histolojik özelliklerinin belirlenmesi ve invaziv kanser olup olmadığının tespit edilmesi ile kontrol kolonoskopi aralıklarının belirlenmesi için bu poliplerin tamamen çıkarılması ve patolojik incelemenin yapılması gerekmektedir (104,198). Bizim çalışmamızda da

saptandığı üzere; polip örnek boyutu artıkça malignite potansiyeli daha yüksek olan tübüler, tübülovillöz veserratedpoliplerin görülme sıklığının artması, bizi “çıkar at” uygulamasından uzaklaştırmıştır.

6. SONUÇLAR ve ÖNERİLER

- Gastrointestinal kanal içindeki mukozal yüzeyin luminal protrüzyonu veya elevasyonu olarak tanımlanan polipler; neoplastik ve non-neoplastik olarak ikiye ayrılmaktadır.
- Doğru bir teknikle polipin varlığını gösterip benign veya malign tayinini kesin olarak yapmak hastalık yönetimi için önemli ve gereklidir. Uygun endoskopik rezeksiyon tekniklerinden CSP; diminutif ve küçük poliplerin rezeksiyonu için ideal bir metod olarak kabul edilmiştir. Fakat teknik imkanların yetersiz olması, polipin divertikül kenarında olması ya da daha hızlı polipektomi şansı nedeniyle CFP tercih edilebilir.
- Polipler tam kat çıkarılmalıdır. Diminutif polipler CSP ya da HSP yöntemleri ile alınmalıdır. CFP kullanılması gereken hallerde doğru patolojik tanının sağlanabilmesi için yeterli örnek boyutu hedeflenmelidir. Bunu sağlamak için geride polip dokusunun kalmaması gereklidir. Mümkün olduğunca çok örnek alınmalıdır.
- Yaş ve polip tipleri açısından farklılık göstermekle birlikte poliplerin kolonda bulunduğu yerler ve polip sayısı farklılık göstermektedir. Bizim çalışmamızla birlikte çoğu çalışmada da poliplerin büyük kısmı kolonun sol tarafında ve rektumda, sayı olarak ise bir veya iki adet olarak saptanmıştır. Ayrıca poliplerden alınan örneklerin yaklaşık %60'ının histopatolojik boyutu 0-3 mm olarak tespit edilmiştir.
- Kolon poliplerinin görülme sıklığı yaşa göre farklılıklar göstermektedir. Bizim çalışmamızda alınan örnek sonuçları tübüler ve tübülovillöz tip olarak değerlendirilen hasta yaşları daha yüksek saptanmıştır. Yapılan diğer çalışmalarla da ortaya konduğu gibi yaşın artmasıyla birlikte malignite potansiyeli yüksek olan poliplerin sıklığında artış olduğu görülmektedir.
- Büyük boyutlu poliplere kıyasla diminutif poliplerin maligniteye dönüşme riski daha düşük olmakla birlikte tamamıyla yok denilemez. Bu nedenle tüm

kolorektal polipler mümkünse tek parça ve etrafında normal dokuyuda içerecek şekilde çıkarılmalıdır.

- Diminatif poliplerden soğuk biyopsi forsepsi yöntemiyle, alınan örnek sayısı ile birlikte histopatolojik örnek boyutu arttıkça patolojik değerlendirmede serretad adenom tanısı anlamlı olarak artmaktadır. Polip sayısı arttıkça serrated tanıli polip sıklığının da arttığı tespit edilmiştir.
- Polip boyutu ve sayısı artıkça malignite potansiyeli daha yüksek olan tübüler, tübüviloz ve serrated poliplerin görülme sıklığı da artmaktadır. Bu nedenlerden dolayı polipler ileri endoskopik görüntüleme ile tam ve doğru değerlendirilemediği sürece ‘‘çıkart’’ uygulamasından uzaklaşılması gerekmektedir.

7. KAYNAKLAR

1. Jemal A, Siegel R, Ward E, et al. Cancer statistics, 2008. CA: A Cancer Journal for Clinicians 2008;58:71–96.
2. Davila RE, Rajan E, Baron TH, et al. American Society for Gastrointestinal Endoscopy guideline: colorectal cancer screening and surveillance. Gastrointestinal Endoscopy 2006;63:546–57.
3. Jeong YH, Kim KO, Park CS, Kim SB, Lee SH, Jang BI. Risk Factors of Advanced Adenoma in Small and Diminutive Colorectal Polyp. J Korean Med Sci 2016; 31: 1426-1430.
4. Sağlık İstatistikleri Yıllığı 2015. Sağlık Bakanlığı. http://www.saglikistatistikleri.gov.tr/dosyalar/SIY_2015.pdf. Erişim tarihi:24.09.2017
5. Neugut AI, Johnsen CM, Forde KA, Treat MR. Recurrence rates for colorectal polyps. Cancer 1985; 55: 1586-9.
6. Bensen S, Mott LA, Dain B, Rothstein R, Baron J. The colonoscopic miss rate and true one- year recurrence of colorectal neoplastic polyps. Polyp Prevention Study Group. Am J Gastroenterol 1999; 94: 194-9.
7. Moss A, Williams SJ, Hourigan LF, Brown G, Tam W, Singh R, Zanati S, Burgess NG, Sonson R, Byth K, Bourke MJ. Long-term adenoma recurrence following wide-field endoscopic mucosal resection (WF-EMR) for advanced colonic mucosal neoplasia is infrequent: results and risk factors in 1000 cases from the Australian Colonic EMR (ACE) study. Gut 2015; 64: 57-65.
8. de Jonge V, Sint Nicolaas J, van Leerdam ME, Kuipers EJ, Veldhuyzen van Zanten SJ. Systematic literature review and pooled analyses of risk factors for finding adenomas at surveillance colonoscopy. Endoscopy 2011; 43: 560-72.
9. Adelstein BA, Macaskill P, Turner RM, Katelaris PH, Irwig L. The value of age and medical history for predicting colorectal cancer and adenomas in people referred for colonoscopy. BMC Gastroenterol 2011; 11: 97.
10. Saini SD, Kim HM, Schoenfeld P. Incidence of advanced adenomas at surveillance colonoscopy in patients with a personal history of colon adenomas: a meta-analysis and systematic review. Gastrointest Endosc 2006; 64: 614-26.
11. Zhong Q, Sha W, Zhang A, Huang J. Colonoscopy surveillance of colorectal polyp recurrence in two years after the first polypectomy Int J Clin Exp Med 2016;9(10):20056-20061.
12. Church JM. Clinical significance of small colorectal polyps. Dis Colon Rectum 2004; 47: 481–485.
13. Kapsoritakis AN, Potamianos SP, Koukourakis MI et al. Diminutive polyps of large bowel should be an early target for endoscopic treatment. Dig Liver Dis 2002; 34: 137–140.
14. Rex DK, Overhiser AJ, Chen SC et al. Estimation of impact of American College of Radiology recommendations on CT colonography reporting for resection of high-risk adenoma findings. Am J Gastroenterol 2009; 104: 149–153.
15. Kamiński MF, Hassan C, Bisschops R et al. Advanced imaging for detection and differentiation of colorectal neoplasia: European Society of Gastrointestinal Endoscopy (ESGE) Guideline. Endoscopy 2014; 46: DOI: 10.1055/s-0034–1365348.

16. Hassan C, Repici A, Zullo A, et al. Colonic polyps: are we ready to resect and discard? *Gastrointest Endosc Clin N Am* 2013;23: 663-78.
17. Gupta N, Bansal A, Rao D, et al. Prevalence of advanced histological features in diminutive and small colon polyps. *Gastrointest Endosc* 2012;75:1022-30.
18. Pickhardt PJ, Choi JR, Hwang I, et al. Computed tomographic virtual colonoscopy to screen for colorectal neoplasia in asymptomatic adults. *N Engl J Med* 2003;349:2191-200.
19. Lieberman D, Moravec M, Holub J, Michaels L, Eisen G. Polyp size and advanced histology in patients undergoing colonoscopy screening: implications for CT colonography. *Gastroenterology* 2008;135:1100-5.
20. Repici A, Hassan C, Vitetta E, Ferrara E, Manes G, Gullotti G et al (2012) Safety of cold polypectomy for 10 mm polyps at colonoscopy: a prospective multicenter study. *Endoscopy* 44(1):27–31.
21. Wayne JD (1997) New methods of polypectomy. *Gastrointest Endosc Clin N Am* 7(3):413–422.
22. Rex DK (2009) Narrow-band imaging without optical magnification for histologic analysis of colorectal polyps. *Gastroenterology* 136(4):1174–1181.
23. Bretagne J-F, Manfredi S, Piette C, Hamonic S, Durand G, Riou F (2010) Yield of high-grade dysplasia based on polyp size detected at colonoscopy: a series of 2295 examinations following a positive fecal occult blood test in a population-based study. *Dis Colon Rectum* 53(3):339–345.
24. Robertson DJ, Lieberman DA, Winawer SJ, et al. Colorectal cancers soon after colonoscopy: a pooled multicohort analysis. *Gut* 2014;63:949-956.
25. Farrar WD, Sawhney MS, Nelson DB, Lederle FA, Bond JH. Colorectal cancers found after a complete colonoscopy. *Clin Gastroenterol Hepatol* 2006;4:1259-1264.
26. Pabby A, Schoen RE, Weissfeld JL, et al. Analysis of colorectal cancer occurrence during surveillance colonoscopy in the dietary polyp prevention trial. *Gastrointest Endosc* 2005;61:385-391.
27. Leung K, Pinsky P, Laiyemo AO et al. Ongoing colorectal cancer risk despite surveillance colonoscopy: the Polyp Prevention Trial Continued Follow-up Study. *Gastrointest Endosc* 2010; 71: 111–117.
28. Regula J, Rupinski M, Kraszewska E et al. Colonoscopy in colorectal-cancer screening for detection of advanced neoplasia. *N Engl J Med* 2006; 355: 1863–1872.
29. Rex DK, Weddle RA, Lehman GA, et al. Flexible sigmoidoscopy plus air contrast barium enema versus colonoscopy for suspected lower gastrointestinal bleeding. *Gastroenterology* 1990;98:855– 61.
30. Irving EJ, O'Connor J, Frost RA, et al. Prospective comparison of double-contrast barium enema plus flexible sigmoidoscopy versus colonoscopy in rectal bleeding. *Gut* 1988;29:1188–93.
31. Singh N, Harrison M, Rex DK. A survey of colonoscopic polypectomy practices among clinical gastroenterologists. *Gastrointest Endosc* 2004; 60: 414–418.
32. Weinberg DS. Large adenoma recurrence after polypectomy. *Gastrointest Endosc* 2009; 70: 350-352.
33. Wayne JD. Polyps large and small. *Gastrointest Endosc* 1992; 38:391-392.

34. Caputi Iambrenghi O, Ugenti I, Martines G, Marino F, Francesco Altomare D, Memeo V. Endoscopic management of large colorectal polyps. *Int J Colorectal Dis* 2009; 24: 749-753.
35. Khashab M, Eid E, Rusche M, Rex DK. Incidence and predictors of "late" recurrences after endoscopic piecemeal resection of large sessile adenomas. *Gastrointest Endosc* 2009; 70: 344-349.
36. Hayes SJ. Assessment of colorectal adenomatous polyp size measured during pathological examination highlights the importance of accuracy. *Gastrointest Endosc* 2009; 70: 540-541.
37. Winawer SJ, Zauber AG, O'Brien MJ, Ho MN, Gottlieb L, Sternberg SS, Waye JD, Bond J, Schapiro M, Stewart ET, Panish J, Ackroyd F, Kurtz RC, Shike M. Randomized comparison of surveillance intervals after colonoscopic removal of newly diagnosed adenomatous polyps. The National Polyp Study Workgroup. *N Engl J Med*. 1993;328:901-906.
38. Winawer SJ, Zauber AG, Ho MN, O'Brien MJ, Gottlieb LS, Sternberg SS, Waye JD, Schapiro M, Bond JH, Panish JF, Ackroyd F, Shike M, Kurtz RC, Hornsby-Lewis L, Gerdes H, Stewart ET. Prevention of colorectal cancer by colonoscopic polypectomy. The National Polyp Study Workgroup. *N Engl J Med*. 1993;329:1977-1981.
39. Kudo S. Endoscopic mucosal resection of flat and depressed types of early colorectal cancer. *Endoscopy* 1993;25:455-461.
40. Tanaka S, Haruma K, Ito M, et al. Detailed colonoscopy for detecting early superficial carcinoma: Recent developments. *J Gastroenterol*. 2000;35(Suppl):121-125.
41. Markowitz AN, Winawer SJ. Management of Colorectal Polyps. *Ca—A cancer Journal for Clinicians* 1997 Vol. 47 No. 2, 93-112.
42. Colucci P, Yale SH, Rall CJ. Colorectal Polyps. *Clinical Medicine & Research* 2003; Volume 1, Number 3: 261-262.
43. Bombi JA: Polyps of the colon in Barcelona, Spain: An autopsy study. *Cancer* 1988;61:1472-1476.
44. Vatn MH, Stalsberg H: The prevalence of polyps of the large intestine in Oslo: An autopsy study. *Cancer* 1982;49:819-825.
45. Arminski TC, McLean DW: Incidence and distribution of adenomatous polyps of the colon and rectum based on 1,000 autopsy examinations. *Dis Colon Rectum* 1964;7:249-261.
46. Eide TJ, Stalsberg H: Polyps of the large intestine in northern Norway. *Cancer* 1978;42:2839-2848.
47. Rickert RR, Auerbach O, Garfinkel L, et al: Adenomatous lesions of the large bowel: An autopsy study. *Cancer* 1979;43:1847-1857.
48. Stemmermann GN, Yatani R: Diverticulosis and polyps of the large intestine: A necropsy study of Hawaii Japanese. *Cancer* 1973;31:1260-1270.
49. Clark JC, Collan Y, Eide TJ, et al: Prevalence of polyps in an autopsy series from areas with varying incidence of large-bowel cancer. *Int J Cancer* 1985;36:179-186.
50. Correa P, Strong JP, Reif A, Johnson WD: The epidemiology of colorectal polyps: Prevalence in New Orleans and international comparisons. *Cancer* 1977;39:2258-2264.

51. Edwards BK, Howe HL, et al. Annual report to the nation on the status of cancer, 1973-1999, featuring implications of age and aging on U.S. cancer burden. *Cancer*. 2002;94(10):2766-92.
52. Ries LA, Wingo PA, et al. The annual report to the nation on the status of cancer, 1973-1997, with a special section on colorectal cancer. *Cancer*. 2000;88(10):2398-424.
53. Lawrance W, Gerard MD: Current Surgical Diagnosis and Treatment, Lange Medical Publications, 11.baskı (2003), sayfa: 705.
54. Zuidema GD, Condon ER: Surgery Of The Alimentary Tract; Shackelford's Publication, Philadelphia, 4.baskı (1996), sayfa: 114.
55. Konishi, F. and B.C. Morson, Pathology of colorectal adenomas: a colonoscopic survey. *J Clin Pathol*, 1982. 35(8): p. 830-41.
56. Bacon, H.E. and S.W. Eisenberg, Papillary adenoma or villous tumor of the rectum and colon. *Ann Surg*, 1971. 174(6): p. 1002-8.
57. Longacre TA, Fenoglio-Preiser CM. Mixed hyperplastic adenomatous polyps/serrated adenomas. A distinct form of colorectal neoplasia. *The American journal of surgical pathology* 1990;14:524-37.
58. Lane N. The precursor tissue of ordinary large bowel cancer. *Cancer research* 1976;36:2669-72.
59. Quirke P, Risio M, Lambert R, von Karsa L, Vieth M, International Agency for Research on C. European guidelines for quality assurance in colorectal cancer screening and diagnosis. First Edition--Quality assurance in pathology in colorectal cancer screening and diagnosis. *Endoscopy* 2012;44 Suppl 3:SE116-30.
60. Glatz K, Pritt B, Glatz D, Hartmann A, O'Brien MJ, Blaszyk H. A multinational, internet-based assessment of observer variability in the diagnosis of serrated colorectal polyps. *American journal of clinical pathology* 2007;127:938-45.
61. Snover DC, Jass JR, Fenoglio-Preiser C, Batts KP. Serrated polyps of the large intestine: a morphologic and molecular review of an evolving concept. *American journal of clinical pathology* 2005;124:380-91.
62. Saiki H, Nishida T, Yamamoto M, et al. Frequency of coexistent carcinoma in sessile serrated adenoma/polyps and traditional serrated adenomas removed by endoscopic resection. *Endoscopy international open* 2016;4:E451-8.
63. Rex DK, Ahnen DJ, Baron JA, et al. Serrated lesions of the colorectum: review and recommendations from an expert panel. *The American journal of gastroenterology* 2012;107:1315-29; quiz 4, 30.
64. Lash RH, Genta RM, Schuler CM. Sessile serrated adenomas: prevalence of dysplasia and carcinoma in 2139 patients. *Journal of clinical pathology* 2010;63:681-6.
65. Huang CS, Farraye FA, Yang S, O'Brien MJ. The clinical significance of serrated polyps. *The American journal of gastroenterology* 2011;106:229-40; quiz 41.
66. DiSario JA, Foutch PG, Mai HD, et al: Prevalence and malignant potential of colorectal polyps in asymptomatic, average-risk men. *Am J Gastroenterol* 1991;86:941-945.
67. Rogge JD, Elmore MF, Mahoney SJ, et al: Lowcost, office-based, screening colonoscopy. *Am J Gastroenterol* 1994;89:1775-1780.

68. Cannon-Albright LA, Bishop DT, Samowitz W, et al: Colonic polyps in an unselected population: Prevalence, characteristics, and associations. *Am J Gastroenterol* 1994;89:827-831.
69. Waye JD, Lewis BS, Frankel A, et al: Small colon polyps. *Am J Gastroenterol* 1988;83:120-122.
70. P Christos FK, B Kanelina, P Afrodite, A Stilianos, G, Hatzitheoharis. Colonic Obstruction Due To Localized GiantPseudopolyposis Complicating Ulcerative Colitis. *The Internet Journal of Surgery* 2005 Volume 8 Number 2 2005.
71. Chongsrisawat V, Yimyeam P, Wisedopas N, Viravaidya D, Poovorawan Y. Unusual manifestations of gastric inflammatory fibroid polyp in a child. *World journal of gastroenterology* 2004;10:460-2.
72. Mark A, Peppercorn M, Robert D Odze, MD, FRCPC, Section Editor:Paul Rutgeerts, MD, PhD, FRCP, Deputy Editor:Shilpa Grover, MD, MPH, AGAF. Colorectal cancer surveillance in inflammatory bowel disease. Literature review current through: Jan 2017 | This topic last updated: Feb 18, 2015.
73. Iofel E, Kahn E, Lee TK, Chawla A. Inflammatory polyps after necrotizing enterocolitis. *Journal of pediatric surgery* 2000;35:1246-7.
74. Levine DS, Surawicz CM, Spencer GD, Rohrmann CA, Silverstein FE. Inflammatory polyposis two years after ischemic colon injury. *Digestive diseases and sciences* 1986;31:1159-67.
75. Ankit V. Gandhi SMM, Juan P. Palazzo. Colorectal Inflammatory Pseudopolyps: A Retrospective Analysis of 70 Patients. Department of Pathology, Thomas Jefferson University Hospital, Philadelphia, PA, USA Email: juanpalazzo@jefferson.edu 2014.
76. By Robert D. Odze M, FRCP(C) and John R. Goldblum, MD, FCAP, FASCP, FACG. Odze and Goldblum Surgical Pathology of the GI Tract, Liver, Biliary Tract and Pancreas, .chapter 22, page 614.
77. Attard TM, Young RJ. Diagnosis and management of gastrointestinal polyps: pediatric considerations. *Gastroenterology nursing: the official journal of the Society of Gastroenterology Nurses and Associates* 2006;29:16-22; quiz 3-4.
78. Wirtzfeld DA, Petrelli NJ, Rodriguez-Bigas MA. Hamartomatous polyposis syndromes: molecular genetics, neoplastic risk, and surveillance recommendations. *Annals of surgical oncology* 2001;8:319-27.
79. Finlay A Macrae M, Section Editor:Paul Rutgeerts, MD, PhD, FRCP, Deputy Editor:Shilpa Grover, MD, MPH, AGAF. Approach to the patient with colonic polyps Literature review current through: Jan 2017. | This topic last updated: Jul 14, 2016.
80. Mazier WP, Bowman HE, Sun KH, et al: Juvenile polyps of the colon and rectum. *Dis Colon Rectum* 1974;17:523-527.
81. Mestre JR: The changing pattern of juvenile polyps. *Am J Gastroenterol* 1986;81:312-314.
82. Montgomery E. Colorectal polyps: sporadic and syndromic. *International journal of surgical pathology* 2010;18:56S-61S.
83. Gupta SK, Fitzgerald JF, Croffie JM, et al. Experience with juvenile polyps in North American children: the need for pancolonoscopy. *The American journal of gastroenterology* 2001;96:1695-7.
84. Nugent KP, Talbot IC, Hodgson SV, Phillips RK. Solitary juvenile polyps: not a marker for subsequent malignancy. *Gastroenterology* 1993;105:698-700.

85. Stemper TJ, Kent TH, Summers RW. Juvenile polyposis and gastrointestinal carcinoma. A study of a kindred. *Annals of internal medicine* 1975;83:639-46.
86. Howe JR, Roth S, Ringold JC, et al. Mutations in the SMAD4/DPC4 gene in juvenile polyposis. *Science* 1998;280:1086-8.
87. Sayed MG, Ahmed AF, Ringold JR, et al. Germline SMAD4 or BMPR1A mutations and phenotype of juvenile polyposis. *Annals of surgical oncology* 2002;9:901-6.
88. Gibbs NM: Juvenile and Peutz-Jeghers polyps, in Morson BC (ed): *The Pathogenesis of Colorectal Cancer*, vol 10. Philadelphia, WB Saunders Co, 1978, pp 21-32.
89. Anthony J Lembo MSEPR, MD, PhD, FRCP Deputy Editor: Shilpa Grover, MD, MPH, AGAF. Peutz-Jeghers syndrome: Epidemiology, clinical manifestations, and diagnosis.
90. Aaltonen L JH, Gruber S. . Peutz-Jehgers syndrome. In: Hamilton S, Aaltonen L, eds. *Tumours of the Digestive System*. Lyon, France: IACR; 2000:74-76.
91. Olschwang S, Markie D, Seal S, et al. Peutz-Jeghers disease: most, but not all, families are compatible with linkage to 19p13.3. *Journal of medical genetics* 1998;35:42-4.
92. Giardiello FM, Welsh SB, Hamilton SR, et al. Increased risk of cancer in the Peutz-Jeghers syndrome. *The New England journal of medicine* 1987;316:1511-4.
93. Lindor NM, Greene MH. *The concise handbook of family cancer syndromes*. Mayo Familial Cancer Program. *Journal of the National Cancer Institute* 1998;90:1039-71.
94. Cronkhite LW, Jr., Canada WJ. Generalized gastrointestinal polyposis; an unusual syndrome of polyposis, pigmentation, alopecia and onychotrophia. *The New England journal of medicine* 1955;252:1011-5.
95. Utsunomiya J, Gocho H, Miyanaga T, Hamaguchi E, Kashimure A. Peutz-Jeghers syndrome: its natural course and management. *The Johns Hopkins medical journal* 1975;136:71-82.
96. Suna N, Koksas AS, Yildiz H, et al. Prevalence of advanced histologic features in diminutive colon polyps. *Acta gastro-enterologica Belgica* 2015;78:287-91.
97. Kahi CJ, Anderson JC, Waxman I, Kessler WR, Imperiale TF, Li X, et al. High-definition chromocolonoscopy vs. high-definition white light colonoscopy for average-risk colorectal cancer screening. *Am J Gastroenterol*. 2010;105(6):1301–7.
98. Rex DK, Helbig CC. High yields of small and flat adenomas with highdefinition colonoscopes using either white light or narrow band imaging. *Gastroenterology*. 2007;133(1):42–7.
99. O'Brien MJ, Winawer SJ, Zauber AG, Gottlieb LS, Sternberg SS, Diaz B, et al. The National Polyp Study. Patient and polyp characteristics associated with high-grade dysplasia in colorectal adenomas. *Gastroenterology*. 1990;98(2):371–9.
100. Butterly LF, Chase MP, Pohl H, Fiarman GS. Prevalence of clinically important histology in small adenomas. *Clin Gastroenterol Hepatol*. 2006;4(3):343–8.
101. Kessler WR, Imperiale TF, Klein RW, Wielage RC, Rex DK. A quantitative assessment of the risks and cost savings of forgoing histologic examination of diminutive polyps. *Endoscopy*. 2011;43(8):683–91.

102. Nishizawa M, Okada T, Sato F, et al. A clinicopathological study of minute polypoid lesions of the colon based on magnifying fiber-colonoscopy and dissecting microscopy. *Endoscopy* 1980;2:124-9.
103. Kudo S, Tamura S, Nakajima T, et al. Diagnosis of colorectal tumorous lesions by magnifying endoscopy. *Gastrointest Endosc* 1996;44:8-14.
104. Ignjatovic A, East JE, Suzuki N, et al. Optical diagnosis of small colorectal polyps at routine colonoscopy (Detect InSpect ChAracterise Resect and Discard; DISCARD trial): a prospective cohort study. *Lancet Oncol.* 2009;10:1171–1178.
105. Denis B, Bottlaender J, Weiss AM, et al. Some diminutive colorectal polyps can be removed and discarded without pathological examination. *Endoscopy.* 2011;43:81–86.
106. Paggi S, Radaelli F, Repici A, Hassan C. Advances in the removal of diminutive colorectal polyps. *Expert Rev. Gastroenterol. Hepatol.* 2011;9(2), 237–244.
107. Dobrowolski S, Dobosz M, Babicki A, Glowacki J, Nalecz A. Blood supply of colorectal polyps correlates with risk of bleeding after colonoscopic polypectomy. *Gastrointestinal endoscopy* 2006;63:1004-9.
108. National Bowel Cancer Screening Program Quality Working Group. *Improving Colonoscopy Services in Australia*, 2009.
109. Hixson LJ, Fennerty MB, Sampliner RE, Garewal HS. Prospective blinded trial of the colonoscopic miss-rate of large colorectal polyps. *Gastrointest Endosc* 1991; 37: 125-127.
110. Pohl J, Ell C. Impact of virtual chromoendoscopy at colonoscopy: the final requiem for conventional histopathology? *Gastrointest Endosc* 2009; 69: 723-725.
111. Fyock CJ, Draganow PV. Colonoscopic polypectomy and associated techniques. *World J Gastroenterol* 2010 August 7; 16(29): 3630-3637.
112. Thiis-Evensen E, Hoff GS, Sauar J, Langmark F, Majak BM, Vatn MH. Population-based surveillance by colonoscopy: effect on the incidence of colorectal cancer. Telemark Polyp Study I. *Scand J Gastroenterol* 1999;34:414-420.
113. Citarda F, Tomaselli G, Capocaccia R, Barcherini S, Crespi M; Italian Multicentre Study Group. Efficacy in standard clinical practice of colonoscopic polypectomy in reducing colorectal cancer incidence. *Gut* 2001;48:812-815.
114. Loeve F, van Ballegooijen M, Snel P, Habbema JD. Colorectal cancer risk after colonoscopic polypectomy: a population-based study and literature search. *Eur J Cancer* 2005;41:416-422.
115. Stryker SJ, Wolff BG, Culp CE, Libbe SD, Ilstrup DM, MacCarty RL. Natural history of untreated colonic polyps. *Gastroenterology* 1987;93:1009-1013.
116. Rastogi A, Early DS, Gupta N, et al. Randomized, controlled trial of standard-definition white-light, high-definition white-light, and narrow-band imaging colonoscopy for the detection of colon polyps and prediction of polyp histology. *Gastrointest Endosc* 2011; 74: 593-602.
117. Kim CY, Fleischer DE. Colonic chromoscopy: a new perspective on polyps and flat adenomas. *Gastrointest Endosc Clin N Am* 1997;7:423-37.
118. Fennerty MB. Tissue staining. *Gastrointest Endosc Clin N Am* 1994;4:297-311.
119. Gono K, Obi T, Yamaguchi M, et al. Appearance of enhanced tissue features in narrow-band endoscopic imaging. *J Biomed Opt* 2004;9: 568-577.

- 120.Rastogi A. Optical Diagnosis of Small Colorectal Polyp Histology with High-Definition Colonoscopy Using Narrow Band Imaging. *Clin Endosc* 2013;46:120-129.
- 121.Hewett DG, Kaltenbach T, Sano Y, et al. Validation of a simple classification system for endoscopic diagnosis of small colorectal polyps using narrow-band imaging. *Gastroenterology* 2012;143:599–607 e1.
- 122.Rex DK. Reducing costs of colon polyp management. *Lancet Oncol* 2009;10:1135–6.
- 123.Cho WY, Jang JY, Lee DH; Endoscopic Technology and Investigation Study Group. Recent advances in image-enhanced endoscopy. *Clin Endosc* 2011;44:65-75.
- 124.Pohl J, Lotterer E, Balzer C, et al. Computed virtual chromoendoscopy versus standard colonoscopy with targeted indigocarmine chromoscopy: a randomised multicentre trial. *Gut*. 2009;58:73–78.
- 125.Chiu HM, Chang CY, Chen CC, et al. A prospective comparative study of narrow-band imaging, chromoendoscopy, and conventional colonoscopy in the diagnosis of colorectal neoplasia. *Gut*. 2007;56:373–379.
- 126.Rastogi A, Keighley J, Singh V, et al. High accuracy of narrow band imaging without magnification for the real-time characterization of polyp histology and its comparison with highdefinition white light colonoscopy: a prospective study. *Am J Gastroenterol*. 2009;104:2422–2430.
- 127.Rogart JN, Jain D, Siddiqui UD, et al. Narrow-band imaging without high magnification to differentiate polyps during realtime colonoscopy: improvement with experience. *Gastrointest Endosc*. 2008;68:1136–1145.
- 128.Sikka S, Ringold DA, Jonnalagadda S, et al. Comparison of White light and narrow band high definition images in predicting colon polyp histology, using standard colonoscopes without optical magnification. *Endoscopy*. 2008;40:818–822.
- 129.Su MY, Hsu CM, Ho YP, et al. Comparative study of conventional colonoscopy, chromoendoscopy, and narrow-band imaging systems in differential diagnosis of neoplastic and nonneoplastic colonic polyps. *Am J Gastroenterol*. 2006;101:2711–2716.
- 130.Kim YS, Kim D, Chung SJ, et al. Differentiating small polyp histologies using real-time screening colonoscopy with Fuji Intelligent Color Enhancement. *Clin Gastroenterol Hepatol*. 2011; 9:744–749 e741.
- 131.Wolfe WI, Shinya H. Endoscopic polypectomy. Therapeutic and clinicopathologic aspects. *Cancer* 1975; 36: 683-690.
- 132.Robertson DJ. Colonoscopy for colorectal cancer prevention: is it fulfilling the promise? *Gastrointest Endosc* 2010; 71:118-120.
- 133.Jung YS, Park JH, Kim HJ, et al. Complete biopsy resection of diminutive polyps. *Endoscopy* 2013;45:1024-1029.
- 134.Efthymiou M, Taylor AC, Desmond PV, Allen PB, Chen RY. Biopsy forceps is inadequate for the resection of diminutive polyps. *Endoscopy* 2011;43:312-316.
- 135.Woods A, Sanowski RA, Wadas DD, Manne RK, Friess SW. Eradication of diminutive polyps: a prospective evaluation of bipolar coagulation versus conventional biopsy removal. *Gastrointest Endosc* 1989;35:536-540.
- 136.Liu S, Ho SB, Krinsky ML. Quality of polyp resection during colonoscopy: are we achieving polyp clearance? *Dig Dis Sci* 2012;57:1786-1791.

137. Draganov PV, Chang MN, Alkhasawneh A, et al. Randomized, controlled trial of standard, large-capacity versus jumbo biopsy forceps for polypectomy of small, sessile, colorectal polyps. *Gastrointest Endosc* 2012;75:118-126.
138. Park SK, Ko BM, Han JP, Hong SJ, Lee MS. A prospective randomized comparative study of cold forceps polypectomy by using narrow-band imaging endoscopy versus cold snare polypectomy in patients with diminutive colorectal polyps. *Gastrointest Endosc* 2016;83:527-532.e1.
139. Vanagunas A, Jacob P, Vakil N. Adequacy of “hot biopsy” for the treatment of diminutive polyps: a prospective randomized trial. *Am J Gastroenterol* 1989;84:383-385.
140. Peluso F, Goldner F. Follow-up of hot biopsy forceps treatment of diminutive colonic polyps. *Gastrointest Endosc* 1991;37:604-606.
141. Tsai CJ, Lu DK. Small colorectal polyps: histopathology and clinical significance. *Am J Gastroenterol* 1995;90:988-994.
142. Lee SH, Shin SJ, Park DI, et al. Korean guidelines for colonoscopic polypectomy. *Korean J Gastroenterol* 2012;59:85-98.
143. Hewett DG. Cold snare polypectomy: optimizing technique and technology (with videos). *Gastrointest Endosc* 2015;82:693-696.
144. Lee J. Resection of Diminutive and Small Colorectal Polyps: What Is the Optimal Technique? *Clin Endosc* 2016;49:355-358.
145. Gostout CJ. Ode to the submucosal fluid cushion. *Endoscopy* 2004;36:638-639.
146. Morris ML, Tucker RD, Baron TH, Song LM. Electrosurgery in gastrointestinal endoscopy: principles to practice. *Am J Gastroenterol* 2009; 104: 1563-1574.
147. Van Gossum A, Cozzoli A, Adler M, Taton G, Cremer M. Colonoscopic snare polypectomy: analysis of 1485 resections comparing two types of current. *Gastrointest Endosc* 1992; 38:472-475.
148. Rex DK, Johnson DA, Anderson JC, Schoenfeld PS, Burke CA, Inadomi JM. American College of Gastroenterology guidelines for colorectal cancer screening 2008. *Am J Gastroenterol* 2009;104:739-50.
149. Brenner H, Chang-Claude J, Seiler CM, Hoffmeister M. Interval cancers after negative colonoscopy: population-based case-control study. *Gut* 2012;61:1576-1582.
150. Singh H, Nugent Z, Mahmud SM, Demers AA, Bernstein CN. Predictors of colorectal cancer after negative colonoscopy: a population-based study. *Am J Gastroenterol* 2010;105:663-673.
151. Pohl H, Srivastava A, Bensen SP, et al. Incomplete polyp resection during colonoscopy—results of the complete adenoma resection (CARE) study. *Gastroenterology* 2013;144:74-80.
152. Dominitz JA, Eisen GM, Baron TH et al (2003) Complications of colonoscopy. *Gastrointest Endosc* 57:441–445.
153. Gibbs DH, Opelka FG, Beck DE, Hicks TC, Timmcke AE, Gathright JB Jr (1996) Postpolypectomy colonic hemorrhage. *Dis Colon Rectum* 39:806–810.
154. Rosen L, Bub DS, Reed JF 3rd, Nastasee SA (1993) Hemorrhage following colonoscopic polypectomy. *Dis Colon Rectum* 36:1126–1131.
155. Fatima H, Rex DK. Minimizing endoscopic complications: colonoscopic polypectomy. *Gastrointest Endosc Clin N Am* 2007;17:145-156.
156. Kim JH, Lee HJ, Ahn JW, et al. Risk factors for delayed postpolypectomy hemorrhage: a case-control study. *J Gastroenterol Hepatol* 2013;28:645-649.

157. Winawer SJ, Zauber AG. The advanced adenoma as the primary target of screening. *Gastrointest. Endosc. Clin. N. Am.* 2002; 12:1–9. v.
158. Kim DH, Pickhardt PJ, Taylor AJ et al. CT colonography versus colonoscopy for the detection of advanced neoplasia. *N. Engl. J. Med.* 2007; 357: 1403–12.
159. Welin S, Youker J, Spratt JS, Jr. The rates and patterns of growth of 375 tumors of the large intestine and rectum observed serially by double contrast enema study (Malmö technique). *Am. J. Roentgenol. Radium Ther. Nucl. Med.* 1963;90: 673–87.
160. Hoff G, Foerster A, Vatn MH, Sauar J, Larsen S. Epidemiology of polyps in the rectum and colon. Recovery and evaluation of unresected polyps 2 years after detection. *Scand. J. Gastroenterol.* 1986;21: 853–62.
161. Stryker SJ, Wolff BG, Culp CE, Libbe SD, Ilstrup DM, MacCarty RL. Natural history of untreated colonic polyps. *Gastroenterology* 1987;93: 1009–13
162. Fujiya M, Tomimatsu H, Hamamoto J. Diagnosis and management of colorectal tumor less than 5 mm in diameter. *Stom. Intest.* 1995;30: 1507–12
163. Nishizawa M, Inada M, Kamo S. Long-term observation of adenoma of the colon. *Stom. Intest.* 1995; 30:1519–30.
164. Hofstad B, Vatn MH, Andersen SN et al. Growth of colorectal polyps: Redetection and evaluation of unresected polyps for a period of three years. *Gut* 1996;39: 449–56.
165. Nakajima T, Kudo S, Tamura T. Progress of colorectal adenomas. *Stom. Intest.* 1996;31: 1607–15.
166. Ishikawa T. Morphologic changes of colorectal adenoma by follow-up of barium enema findings. *Early Colorectal Cancer* 2000; 4: 229–33.
167. Suzuki Y, Honma T, Kobayashi M et al. Natural history of colorectal adenomas based on the prospective colonoscopic follow-up study. *Early Colorectal Cancer* 2000; 4:235–44.
168. Hisabe T, Tsuda S, Sou S et al. Natural history of the small colorectal adenomas. Optimal surveillance regarding the risk factor. *Stom. Intest.* 2007; 42: 1459–69.
169. Hisabe T, Tsuda S, Matsui T, Iwashita A. Natural history of small colorectal protuberant adenomas. *Dig. Endosc.* 2010; 22(Suppl 1): S43–6.
170. Winawer SJ, O'Brien MJ, Wayne JD, Kronborg O, Bond J, Frühmorgen P, Sobin LH, Burt R, Zauber A, Morson B. Risk and Surveillance of Individuals with Colorectal Polyps. *Bulletin of the World Health Organization* 1990;68(6):789-795.
171. Makinen MJ, George SMC, Jemvall P, Makela J, Vikho P, Karttunen TJ. Colorectal carcinoma associated with serrated adenoma prevalence, histological features, and prognosis. *J Pathol* 2001;193: 286-294.
172. Morimoto LM, Newcomb PA, Ulrich CM, Bostick RM, Lais CJ, Potter JD. Risk Factors for Hyperplastic and Adenomatous Polyps: Evidence for Malignant Potential? *Cancer Epidemiol Biomarkers Prev.* 2002 Oct;11(10Pt 1):1012-8.
173. European Colorectal Cancer Screening Guidelines Working G, von Karsa L, Patnick J, et al. European guidelines for quality assurance in colorectal cancer screening and diagnosis: overview and introduction to the full supplement publication. *Endoscopy* 2013;45:51-9.

174. Kang YK. Diminutive and Small Colorectal Polyps: The Pathologist's Perspective. *Clin Endosc* 2014;47:404-408.
175. Renteln DV, Pohl H. Polyp Resection - Controversial Practices and Unanswered Questions. *Clinical and Translational Gastroenterology* 2017;8:1-7.
176. Garborg K, Holme O, Loberg M, Kalager M, Adami HO, Bretthauer M. Current status of screening for colorectal cancer. *Annals of oncology: official journal of the European Society for Medical Oncology* 2013;24:1963-72.
177. Cappell MS, Friedel D. The role of sigmoidoscopy and colonoscopy in the diagnosis and management of lower gastrointestinal disorders: technique, indications, and contraindications. *Med Clin N Am* 2002;86:1217-52.
178. Patel SG, Schoenfeld P, Kim H, Ward EK, Bansal A, Kim Y, Hosford L, Myers A, Foster S, Craft J, Shopinski S, Wilson RH, Ahnen DJ, Rastogi A, Wani S. Real-Time Characterization of Diminutive Colorectal Polyp Histology using Narrow Band Imaging (NBI): Implications for the Resect and Discard Strategy. *Gastroenterology* 2015; 1-28
179. Kim JS, Lee BI, Choi H, Jun SY, Park ES, Park JM, Lee IS, Kim BW, Kim SW, Choi MG. Cold snare polypectomy versus cold forceps polypectomy for diminutive and small colorectal polyps: a randomized controlled trial. *Gastrointest Endosc* 2015;81:741-7.
180. Ninomiya Y, Oka S, Tanaka S, Boda K, Yamashita K, Sumimoto K, Hirano D, Tamaru Y, Shigita K, Hayashi N, Matsuo T, Chayama K. Clinical impact of surveillance colonoscopy using magnification without diminutive polyp removal. *Digestive Endoscopy*, 2017;1-9.
181. Heldwein W, Dollhopf M, Rösch T, Meining A, Schmidtsdorff G, Hasford J, Hermanek P, Burlefinger R, Birkner B, Schmitt W. The Munich Polypectomy Study (MUPS): Prospective Analysis of Complications and Risk Factors in 4000 Colonic Snare Polypectomies. *Endoscopy* 2005; 37: 1116-1122.
182. Parikh ND, Perl D, Lee MH, Shah B, Young Y, Chang SS, Shukla R, Polydorides AD, Moshier E, Godbold J, Zhou E, Mitcham J, Kortum RR, Anandasabapathy S. In Vivo Diagnostic Accuracy of High-Resolution Microendoscopy in Differentiating Neoplastic from Non-Neoplastic Colorectal Polyps: A Prospective Study. *Am J Gastroenterol* 2014; 109:68–75.
183. Uraoka T, Ramberan H, Matsuda T, Fujii T, Yahagi N. Cold polypectomy techniques for diminutive polyps in the colorectum. *Digestive Endoscopy* 2014; 26 (2): 98–103.
184. Tolliver KA, Rex DK. Colonoscopic polypectomy. *Gastroenterol Clin North Am* 2008; 37: 229-251.
185. Lee HS, Park HW, Lee JS, Kim JC, Choe J, Soh JS, Lee S, Bae JH, Lee HJ, Yang DH, Myung SJ, Yang SK, Chang HS, Byeon JS. Treatment outcomes and recurrence following standard cold forceps polypectomy for diminutive polyps. *Surg Endosc* 2016.
186. Rath T, Tontini GE, Vieth M, Nagel A, Neurath MF, Neumann H. In vivo real-time assessment of colorectal polyp histology using an optical biopsy forceps system based on laser-induced fluorescence spectroscopy. *Endoscopy* 2016.
187. Pendergrass CJ, Edelstein DL, Hyland LM, et al. Occurrence of colorectal adenomas in younger adults: an epidemiologic necropsy study. *Clinical*

- gastroenterology and hepatology: the official clinical practice journal of the American Gastroenterological Association 2008;6:1011-5.
188. Heitman SJ, Ronksley PE, Hilsden RJ, Manns BJ, Rostom A, Hemmelgarn BR. Prevalence of adenomas and colorectal cancer in average risk individuals: a systematic review and meta-analysis. *Clinical gastroenterology and hepatology: the official clinical practice journal of the American Gastroenterological Association* 2009;7:1272-8.
 189. Williams AR, Balasooriya BA, Day DW. Polyps and cancer of the large bowel: a necropsy study in Liverpool. *Gut* 1982;23:835-42.
 190. Cekodhima G, Cekodhima A, Beqiri A, Alimehmeti M, Sulo G. Demographic and Histopathological Characteristics Of Colorectal Polyps: A Descriptive Study Based On Samples Obtained From Symptomatic Patients. *Zdrav Var* 2016; 55(2): 118-123.
 191. Tsai FC, Strum WB. Prevalence of Advanced Adenomas in Small and Diminutive Colon Polyps Using Direct Measurement of Size. *Dig Dis Sci* 2011; 56:2384–2388.
 192. Zhan T, Hahn F, Hielscher T, Bilge A, Gröger J, Weers J, Betge J, Gaiser T, Kahler G, Elbert MP, Belle S. Multiple behavioral factors are associated with occurrence of large, flat colorectal polyps. *Int J Colorectal Dis* 2016; 1-8.
 193. Repici A, Ciscato C, Correale L, Bissschops R, Bhandari P, Dekker E, Pech O, Radaelli F, Hassan C. Narrow-band imaging international colorectal endoscopic classification to predict polyp histology: REDEFINE (with videos). *Gastrointestinal Endoscopy* 2016.
 194. Shin SJ, Lee SH, Park DI, et al. A Korean National Survey for treatment modality in colon polypectomy. *Intest Res* 2011;9:196-205.6.
 195. Matsuda T, Kawano H, Hisabe T, et al. Current status and future perspectives of endoscopic diagnosis and treatment of diminutive colorectal polyps. *Dig Endosc* 2014;26 Suppl2:104-108.
 196. Hassan C, Pickhardt PJ, Kim DH, Di Giulio E, Zullo A, Laghi A, Repici A, Iafate F, Osborn J, Annibale B. Systematic review: distribution of advanced neoplasia according to polyp size at screening colonoscopy. *Aliment Pharmacol Ther.* 2010;31:210–217.
 197. Hassan C, Pickhardt PJ, Rex DK. A resect and discard strategy would improve cost-effectiveness of colorectal cancer screening. *Clinical gastroenterology and hepatology: the official clinical practice journal of the American Gastroenterological Association* 2010;8(10):865-9.
 198. Rex DK, Kahi C, O'Brien M, Levin TR, Pohl H, Rastogi A, et al. The American Society for Gastrointestinal Endoscopy PIVI (Preservation and Incorporation of Valuable Endoscopic Innovations) on real-time endoscopic assessment of the histology of diminutive colorectal polyps. *Gastrointestinal endoscopy.* 2011 Mar;73(3):419-22).