


**BAŞKENT ÜNİVERSİTESİ**  
**TIP FAKÜLTESİ**  
**FİZİKSEL TIP VE REHABİLİTASYON ANABİLİM DALI**

**KARPAL TÜNEL SENDROMUNDA DÜŞÜK YOĞUNLUKLU LASER**  
**TEDAVİSİ ETKİNLİĞİNİN ULTRASONOGRAFİK VE**  
**ELEKTROFİZYOLOJİK OLARAK DEĞERLENDİRİLMESİ**

**Dr. Merve NALBANT**

**UZMANLIK TEZİ**

Ankara, 2016



**BAŞKENT ÜNİVERSİTESİ**  
**TIP FAKÜLTESİ**  
**FİZİKSEL TIP VE REHABİLİTASYON ANABİLİM DALI**

**KARPAL TÜNEL SENDROMUNDA DÜŞÜK YOĞUNLUKLU LASER**  
**TEDAVİSİ ETKİNLİĞİNİN ULTRASONOGRAFİK VE**  
**ELEKTROFİZYOLOJİK OLARAK DEĞERLENDİRİLMESİ**

**Dr. Merve NALBANT**

**UZMANLIK TEZİ**

**TEZ DANIŞMANI**  
**Doç. Dr. Oya ÜMİT YEMİŞCİ**

Ankara, 2016

## TEŞEKKÜR

Asistanlık eğitimim süresince bilgi ve deneyimlerinden yararlanma olanağı bulduğum, bundan sonraki mesleki hayatım boyunca kendime örnek alacağım değerli hocam FTR Anabilim dalı Başkanı Prof. Dr. Metin KARATAŞ'a,

Tezimin fikir aşamasından yazımına kadar her aşamasında bilgilerini ve desteklerini esirgemeyen, büyük bir sabırla her konuda bana yardımcı olan ve yol gösteren, hayata bakış açısını her zaman örnek alacağım değerli hocam ve tez danışmanım Doç. Dr. Oya Ümit Yemişçi'ye

Bilgi ve tecrübeleriyle eğitimimizde büyük emeği olan, bizlere güleryüzlü ve hoşgörülü bir çalışma ortamı sağlayan FTR Anabilimdalı öğretim üyeleri: Prof. Dr. Seyhan SÖZAY'a, Prof. Dr. Şehri AYAŞ'a, Prof. Dr. Nuri ÇETİN'e, Doç. Dr. Sacide Nur Çoşar ve Yrd. Doç. Dr. Sevgi İkbali AFŞAR'a, Yoğun iş ve eğitim programı içerisinde tezim için bana vakit ayıran ve her zaman yardımcı olan Radyoloji Anabilim Dalında Uzm. Dr. Şehnaz Tezcaner'e

Asistanlık dönemimi her zaman güzel şekilde hatırlamamı sağlayan, beraber çalışmaktan büyük mutluluk duyduğum arkadaşlarım Dr. İlkin Mirzayev'e Dr. Ayşegül Güngör Oygür'e, Dr. Najibeh Akbari'ye, Dr. Emine Ece Yılmaz Kara'ya, Dr. Dilek Alişar'a, Dr. Tariyel Mammadov'a ve çalışma imkanı bulduğum tüm doktor arkadaşlarıma, Ankara Merkez hastane polikliniği ve ayaş FTR merkezi çalışanlarına,

Ankara'da bulunduğum 4 sene içerisinde iyi ve kötü zamanlarımda her zaman yanımda olan, ailem olarak hissettiğim çok sevdiğim arkadaşlarım Dr. Etem Toptaş'a Dr. Yasemin Tulun'a ve Sema Çavuşoğlu'na

Çocukluğumdan itibaren rol modelim olan, eğitim ve meslek hayatım boyunca başarısını ve mesleğine olan saygısını her zaman örnek aldığım, hem hocam hem de dayım olan Prof. Dr. Süleyman Rüştü Çaylı'ya, Hayatımın her döneminde bütün kararlarımda yanımda olan destekleri her zaman arkamda hissettiğim ve bugüne kadar hep dik durmamı sağlayan babam Halil Nalbant, annem Elif Nuray Nalbant ve kardeşim Meltem Nalbant'a teşekkürlerimi sunarım.

**Dr. Merve NALBANT**

Ankara 2016

## ÖZET

### **Karpal Tünel Sendromunda Düşük Yoğunluklu Laser Tedavisi Etkinliğinin Ultrasonografik ve Elektrofizyolojik Olarak Değerlendirilmesi**

Karpal tünel sendromu (KTS) en sık görülen tuzak nöropatisidir. KTS, median sinirin karpal tünel içinde basıya uğraması sonucu ortaya çıkan bulgu ve belirtiler olarak tanımlanmaktadır. Konservatif tedaviler genellikle KTS tedavisinde ilk basamak olarak kabul edilirler. Düşük Yoğunluklu Laser Tedavisi (DYLT) KTS tedavisinde teröpatik etkileri gösterilmiş yeni fiziksel modaliteler içerisinde yer almaktadır. Bu çalışmada DYLT'nin etkinliğini elektrofizyolojik ve ultrasonografik olarak değerlendirmek amaçlanmıştır.

Çalışmamıza dahil etme kriterlerini taşıyan hafif ve orta derecede KTS'si bulunan 42 hasta kabul edildi. Hastalar randomize olarak iki gruba ayrıldı. İlk gruba karpal tünel çevresine 15 seans olacak şekilde DYLT (4joule/seans) ve 3 hafta boyunca splint tedavisi uygulandı. İkinci gruba ise 15 seans boyunca sham DYLT ve 3 hafta boyunca splint tedavisi uygulandı. Çalışmanın başlangıç ve bitiminde elektrofizyolojik parametreler (motor ve duyu sinir iletim çalışmaları) ultrasonografik parametreler (transvers kesit alanı, yassılaşıma oranı, palmar yaylanma ve power doppler), Boston KTS anketi ve klinik parametreler değerlendirildi.

Gece parestezisinde azalma her iki grupta da görüldü fakat gruplar arasında istatistiksel anlamlı fark bulunmamaktaydı. Fonksiyonel durum skalası ve semptom şiddeti skalarında sadece DYLT grubunda anlamlı azalma görüldü. Elektrofizyolojik olarak median sinir ileti hızı ve amplitüdünde sadece DYLT gurubunda anlamlı artış görüldü. Ayrıca median sinir transvers kesit alanı ve vaskülarizasyonunda DYTL grubunda anlamlı azalma elde edildi.

Sonuç olarak bu bulgular; klinik, elektrofizyolojik ve ultrasonografik parameterlerde düzelmeye bağlı olarak DYLT'nin KTS hastalarında iyi bir konservatif tedavi metodu olabileceği desteklenmektedir. DYLT KTS tedavisinde uygulaması kolay, noninvaziv tedavi alternatifi olmasına rağmen teröpatik mekanizması tam anlamıyla anlaşılmamıştır. DYLT'nin teröpatik etkisi doz bağımlı olduğu düşünülmektedir fakat minimal etkili doz ve dalga boyu tartışmalıdır. Uzun takip süreli daha fazla çalışmaya ihtiyaç duyulmaktadır.

**Anahtar Kelimeler:** Düşük yoğunluklu laser, Karpal tünel sendromu, elektromiyografi, ultrasonografi

## ABSTRACT

### **Karpal Tünel Sendromunda Düşük Yoğunluklu Laser Tedavisi Etkinliğinin Ultrasonografik ve Elektrofizyolojik Olarak Değerlendirilmesi**

Carpal Tunnel Syndrome (CTS) is the most common type of entrapment neuropathy. CTS is defined as the sign and symptoms due to compression of the median nerve in the carpal tunnel. Conservative therapy is usually considered as the first step in the management of CTS. Low level laser therapy (LLLT) is among the new physical modalities, which have shown therapeutic effects in CTS. The aim of the present study was to evaluate electrophysiological and ultrasonographical effectiveness of LLLT.

Fourty two patients with mild and moderate CTS who met inclusion criteria were included this study. The patients were randomly assigned into two groups. First group received 15 sessions of LLLT (4 joule/ per session) over the carpal tunnel area and three weeks wrist splinting. Second group received 15 session of sham LLLT and wrist splinting. Electroneurophysiological parameters (motor and sensory nerve conduction studies of median nerve), ultrasonographical parameters (cross sectional area, palmar bowing, flattening ratio nd power doppler), Boston Scale (symptom severity and functional capacity) and clinical parameters were evaluated at baseline and three weeks after treatment.

Night paresthesia improved in both groups, however there were no statistically significant difference between the groups. FSS and SSS scores improved only in the LLLT group. Additionally median sensory nerve conduction velocities and amplitudes showed significant improvement only in the LLLT group. Also cross sectional area and vascularisation of the median nerve showed significant improvement only in the LLLT group.

In conclusion; these results suggest that LLLT may be good conservative treatment method for CTS due to improvement in clinical, electrophysiological and ultrasonographical parameters. LLLT is an easily applied, non-invasive treatment option for CTS however the therapeutic mechanism is not completely understood. Therapeutic effect of LLLT is thought to be dose dependent, but minimal effective dose and wave lenght stil remains controversial. Further studies with long-term follow-up should be well considered.

**Key Words:** Low-Level Laser Treatment, Carpal tunnel syndrome, electromyography, ultrasonography.

# İÇİNDEKİLER

Sayfa No:

TEŞEKKÜR.....	ii
ÖZET .....	iii
ABSTRACT .....	iv
İÇİNDEKİLER.....	v
KISALTMALAR.....	vii
ŞEKİLLER DİZİNİ.....	viii
RESİMLER DİZİNİ.....	ix
TABLolar DİZİNİ.....	x
GRAFİKLER DİZİNİ.....	xi
<b>1. GİRİŞ.....</b>	<b>1</b>
<b>2. GENEL BİLGİLER .....</b>	<b>3</b>
2.1. Tuzak Nöropatiler .....	3
2.1.1. Sinir hasarının derecelendirilmesi (Sunderland sınıflaması).....	4
2.1.2. Üst Ekstremitenin Tuzak Nöropatileri.....	5
2.2. Median Sinir Anatomisi.....	6
2.3. Karpal Tünel Anatomisi.....	7
2.4. Karpal Tünel Sendromu.....	10
2.4.1. Tanımlama .....	10
2.4.2. Epidemiyoloji .....	10
2.4.3. Patofizyoloji.....	10
2.4.4. Etyoloji .....	14
2.4.5. Semptomlar ve Fizik Muayene.....	16
2.4.6. Tanı .....	18
2.4.7. Elektrofizyolojik Yöntemler .....	18
2.4.8. Ultrasonografik İnceleme .....	19
2.4.9. Ayırıcı Tanı.....	21
2.4.10. Tedavi .....	22
2.5. LASER.....	23
2.5.1. Tanım.....	23
2.5.2. Laser Işının Elde Edilmesi.....	24

2.5.3. Laser Işığının Özellikleri .....	25
2.5.4. Laser Türleri .....	26
2.5.5. Laserin Fizyolojik Etkileri .....	27
2.5.6. Laserin Biyolojik Etkileri .....	27
2.5.7. Laserin Endikasyonları .....	28
2.5.8. Laserin Kontraendikasyonları.....	29
<b>3. GEREÇ VE YÖNTEM .....</b>	<b>30</b>
3.1. Hastalar .....	30
3.2. Çalışmaya Alınma ve Dışlanma Kriterleri.....	30
3.3. Klinik değerlendirme .....	31
3.4. Elektrofizyolojik Değerlendirme .....	31
3.4.1. Median Sinir Motor İletim Çalışması .....	32
3.4.2. Median sinir antidromik duyu iletim çalışması .....	33
3.4.3. Median sinir avuç içi-bilek segmenti mikst sinir iletim çalışması .....	33
3.4.5. Ulnar sinir antidromik duyu iletim çalışması .....	35
3.4.6. Radial sinir duyu iletim çalışması.....	35
3.5. Ultrasonografik değerlendirme .....	36
3.6. Laser Tedavi Prosedürü .....	38
3.7. İstatistiksel Değerlendirme .....	39
<b>4. BULGULAR .....</b>	<b>41</b>
4.1. Demografik ve Klinik Özellikler .....	41
4.2. Elektrofizyolojik bulgular .....	45
4.3. Ultrasonografik bulgular .....	51
<b>5. TARTIŞMA.....</b>	<b>54</b>
<b>6. SONUÇ .....</b>	<b>64</b>
<b>7. KAYNAKLAR.....</b>	<b>65</b>
<b>8. EKLER .....</b>	<b>78</b>
EK 1. Fonksiyonel Durum Skalası .....	78
EK 2. Semptom Şiddet Skalası .....	80
EK 3. Laboratuvarımıza Ait Elektrotanısalsal Normal Değerler .....	83

## KISALTMALAR

<b>ADM</b>	:	Abdüktör digiti minimi
<b>AİB</b>	:	Avuç-içi bilek segmenti
<b>APB</b>	:	Abdüktör pollisis brevis
<b>BKAP</b>	:	Birleşik kas aksiyon potansiyeli
<b>BSAP</b>	:	Birleşik sinir aksiyon potansiyeli
<b>DYLT</b>	:	Düşük yoğunluklu laser tedavisi
<b>EMG</b>	:	Elektromiyografi
<b>ENMG</b>	:	Elektronöromiyografi
<b>FDP</b>	:	Fleksör digitorum profundus
<b>FDS</b>	:	Fleksör digitorum süperfisyalis
<b>FKU</b>	:	Fleksör karpi ulnaris
<b>FPL</b>	:	Fleksör pollisis longus
<b>GAS</b>	:	Görsel analog skala
<b>KTS</b>	:	Karpal tünel sendromu
<b>MÜAP</b>	:	Motor ünite aksiyon potansiyeli
<b>OP</b>	:	Opponens pollisis
<b>PY</b>	:	Palmar Yaylanma
<b>SOAİİ</b>	:	Steroid olmayan anti inflamatuvar ilaçlar
<b>SŞS</b>	:	Semptom şiddet skalası
<b>TKA</b>	:	Transvers kesit alanı
<b>TKL</b>	:	Tranvers karpal ligaman
<b>USG</b>	:	Ultrasonografi
<b>VKİ</b>	:	Vücut kitle indeksi
<b>YO</b>	:	Yassışma oranı



## ŞEKİLLER DİZİNİ

### Sayfa No:

Şekil 2.1.	Sinir hasarının evrelendirmesinde oluşan hasarın şematik gösterimi.....	5
Şekil 2.2.	Median Sinirin Anatomik Seyri.....	6
Şekil 2.3.	A: Median sinirin el bileği düzeyindeki anatomik seyri B: Median sinirin duyu dağılımı.....	7
Şekil 2.4.	El bileğinin ve karpal tünelin transvers kesiti .....	8
Şekil 2.5.	Karpal tünel içerisindeki anatomik yapılar.....	9
Şekil 2.6.	Karpal tünelin sonografik ve şematik transvers kesiti.....	20
Şekil 2.7.	Laser foton oluşum mekanizması .....	25

## RESİMLER DİZİNİ

### Sayfa No:

<b>Resim 2.1.</b>	Karpal Tünel Provakasyon Testleri.....	17
<b>Resim 2.2.</b>	Median sinirin ultrasonografik görünümü.....	21
<b>Resim 3.1.</b>	Median sinir motor iletim çalışması.....	32
<b>Resim 3.2.</b>	Median sinir antidromik duyu iletim çalışması.....	33
<b>Resim 3.3.</b>	Median sinir avuç-içi bilek segmenti mikst sinir iletim çalışması.....	34
<b>Resim 3.4.</b>	Ulnar sinir motor iletim çalışması.....	34
<b>Resim 3.5.</b>	Ulnar sinir antidromik duyu iletim çalışması.....	35
<b>Resim 3.6.</b>	Radial sinir duyu iletim çalışması.....	36
<b>Resim 3.7.</b>	Median sinir tranvers kesit alanını ultrasonografik ölçümü.....	36
<b>Resim 3.8.</b>	Median sinir yassılaşıma oranını ultrasonografik ölçümü.....	37
<b>Resim 3.9.</b>	Fleksör retinakulum palmar yaylanması ultrasonografik ölçümü.....	37
<b>Resim 3.10.</b>	Median sinirin power doppler ile değerlendirilmesi.....	38
<b>Resim 3.11.</b>	Laser cihazı.....	39
<b>Resim 3.12.</b>	Laser uygulama yöntemi.....	39

## TABLolar DİZİNİ

### Sayfa No:

<b>Tablo 4.1.</b> Demografik ve klinik özellikler.....	41
<b>Tablo 4.2.</b> Semptom ve fizik muayene bulguları .....	43
<b>Tablo 4.3.</b> Boston KTS Anketi .....	45
<b>Tablo 4.4.</b> Elektrofizyolojik Bulgular .....	50
<b>Tablo 4.5.</b> Ultrasonografik Bulgular .....	53

## GRAFİKLER DİZİNİ

### Sayfa No:

<b>Grafik 4.1.</b>	Gece parestezisi olan hastaların oranı.....	42
<b>Grafik 4.2.</b>	Pozitif phalen testi oranlarının tedavi sonrası değişimi .....	43
<b>Grafik 4.3.</b>	Tedavi sonrası ortalama semptom şiddeti skalasına ait düzeyler .....	44
<b>Grafik 4.4.</b>	Tedavi sonrası ortalama fonksiyonel durum skalasına ait düzeyler .....	44
<b>Grafik 4.5.</b>	Tedavi sonrası median sinir distal motor latansı.....	45
<b>Grafik 4.6.</b>	Tedavi sonrası median sinir motor iletim hızı .....	46
<b>Grafik 4.7.</b>	Tedavi sonrası median sinir BKAP amplitüdüleri .....	46
<b>Grafik 4.8.</b>	Tedavi sonrası median sinir AİB duyu iletim hızı .....	47
<b>Grafik 4.9.</b>	Tedavi sonrası median sinir AİB BSAP amplitüdüleri.....	48
<b>Grafik 4.10.</b>	Tedavi sonrası median sinir önkol segmenti duyu iletim hızı .....	48
<b>Grafik 4.11.</b>	Tedavi sonrası median sinir 3. parmak-bilek segmenti distal duyu latansı .....	49
<b>Grafik 4.12.</b>	Tedavi sonrası median sinir 3. parmak-bilek segmenti duyu iletim hızı.....	49
<b>Grafik 4.13.</b>	Tedavi sonrası median sinir 3. parmak-bilek segmenti BSAP amplitüd .....	50
<b>Grafik 4.14.</b>	Tedavi sonrası median sinir tranvers kesit alanı düzeyi .....	51
<b>Grafik 4.15.</b>	Tedavi sonrası median sinir yassılaşıma oranı düzeyi.....	51
<b>Grafik 4.16.</b>	Tedavi sonrası median sinir palmar yaylanma düzeyi.....	52
<b>Grafik 4.17.</b>	Tedavi sonrası median sinir power doppler değişimi .....	52

# 1. GİRİŞ

Karpal tnel sendromu (KTS) median sinirin el bilek hizasında tuzaklanması olup, en sık grlen tuzak nropatisidir (1). Karpal tunel sendromu el parmaklarında hissizlik, uyuşma, parestezi, zellikle başparmak, 2. ve 3. parmaklarda ağrı gibi duyuşal semptomlar ve gçszlk, elin beceri ve fonksiyonunda azalma gibi motor semptomlara neden olabilmektedir. Birok sebep karpal tnel sendromuna neden olabilmesine raėmen %50'ye yakın hastada karpal tnel sendromu idiopatikdir (2).

Karpal tnel sendromu tanısı genellikle klinik hikaye, fizik muayene ve gerek duyulursa elektrofizyolojik alıřmalar ile konulur (3). Elektrofizyolojik alıřmalar tanı koyma ve ayırıcı tanıda başvuru en nemli testtir fakat median sinir morfolojisi ve olası etyoloji hakkında gerekli bilgiyi karřılayamamaktadır (4). Elektrofizyolojik deėerlendirmede primer olarak demyelinizasyon bulguları ve sekonder olarak aksonal kayıba ait bulgular grlr. Karpal tnel sendromunda demiyelinizan lezyona ait bulgular; distal motor ve duyu latansında uzama, F yanıtlarında uzama, iletim hızında yavaşlamadır. Aksonal kayıp veya iletim bloėu ile birlikte olan demyelinizasyon varlıėında birleşik kas aksiyon potansiyeli (BKAP) ile birleşik sinir aksiyon potansiyeli (BSAP) amplitdleri de azalmış olarak bulunur. İėne elektromiyografide (EMG) median sinir innervasyonlu kaslarda rekrutmanda azalma, motor nite potansiyellerinde (MP) konfigrasyon bozukluėu ve denervasyon potansiyelleri grlebilir (5).

Ultrasonografinin karpal tnel sendromu deėerlendirilmesinde deėerli bir tamamlayıcı ara olduėu gsterilmiştir. Ultrasonografi ayrıca median sinir etkilenme Őiddetini belirlemede nemlidir. Ultrasonografik olarak llen median sinir vasklarizasyonu (power doppler ile), transvers kesit alanı (cross-sectional area), median sinir yassılařma oranı (flattening ratio) ve fleksr retinakulumun palmar yaylanması (palmar bowing) yksek tanı doėruluėu ve gvenilirliėi ile ultrasonografinin karpal tunel sendromu tanısı koymada ve tedaviye cevabı deėerlendirmede uygun ara olmasını saėlamaktadır (6).

Karpal tnel sendromunda uygulanan konservatif tedaviler; el bileėi splintleme, aktivite modifikasyonu, lokal steroid enjeksiyonu, germe egzersizleri ve fizik tedavi modalitelerini iermektedir. Aėır dzeyde karpal tnel sendromu ve konservatif tedaviye direnli hastalarda cerrahi olarak karpal tunel dekompresyonu yapılabilir (7). Son yıllarda fizik tedavi modalitelerinden dřk yoėunluklu laser tedavisinin elektrofizyolojik ve

linik parametreler üzerinde etkili olduđu gösterilmiřtir. Düşük yoğunluklu laser tedavisinin sinir yenilenmesini hızlandırdığı ve periferik sinir iyileşmesini stimule ettiđi düşünölmektedir. Karpal tünel etrafındaki sinoviyal inflamasyon ve ödemi azaltarak, sendromun patofizyolojisinde rol oynayan sinir kompresyonunda azalmayı sağlamaktadır (8).

Literatürde laser tedavisinin etkinliğini elektrofizyolojik ve ultrasonografik olarak deđerlendiren az sayıda çalışma mevcuttur ve sonuçları tartışmalıdır. Bu çalışmanın amacı, hafif ve orta düzey karpal tünel sendromunda düşük yoğunluklu laser tedavisinin etkinliğini klinik, elektrofizyolojik ve ultrasonografik olarak deđerlendirmektir.

## 2. GENEL BİLGİLER

### 2.1. Tuzak Nöropatiler

Tuzak nöropatiler; periferik sinirlerin anatomik gidiş yolları boyunca bası altında kalmaları sonucu oluşan kompresyon nöropatileridir. Periferik sinirin mekanik irritasyonu sonucunda o periferik sinire özgü klinik tablo ortaya çıkar. Sinirin duyuşal dağılımı boyunca dizestezi, ağrı olabilir, ileri derece ve kalıcı bası sonucunda da motor bozukluklar görülebilmektedir (9). Tuzak nöropatilerden en sık görüleni karpal tünel sendromudur (1).

Tuzak nöropatilerin oluşumunda iç ve dış etkenler söz konusudur. Başlıca 3 tane ana dış etken vardır:

1. Periferik sinirin seyrettiği yolun anatomik özellikleri
2. Sinirin sıkıştığı bölgenin hareket düzeni
3. Sistemik nedenler

Sinirin izlediği anatomik yollar değerlendirildiğinde sinirin karpal veya tarsal tünel gibi dar bir yapının içinden geçmesi sinirin sıkışmasını kolaylaştırır. Ulnar tuzak nöropatisinde olduğu gibi dirseğin fleksiyon ve ekstansiyon hareketleri sırasında ulnar sinirde gerilmeler ve torsiyon oluşabilmektedir (9).

Sistemik nedenler ise patolojik madde birikimine neden olarak anatomik hacmi azaltır ve bu nedenle sinirin tuzaklanmasına zemin hazırlar. Sistemik hastalıklar; romatoid artrit, miksödem, akromegali, amiloidoz, ödem (gebelik, menstüasyon) olarak sayılabilir (9).

Diyabetes mellitus gibi iç etkenler ise sinir metabolizmasını olumsuz yönde etkileyerek nöropati oluşumunu kolaylaştırır. Tuzak nöropatilere genetik yatkınlık da neden olabilir. Yapılan çalışmalarda PMP-2 genindeki bir bozukluk sonucunda multipl tuzak nöropatiler ortaya çıkabileceği gösterilmiştir (9).

Periferik sinir tuzak nöropatilerinin patofizyolojinde rol alan vasküler etkenlere bakıldığında ise; kompresyona bağlı artan 20-30 mmHg'lık basınç venöz kan akımını etkilerken, 35-50 mmHg'lık basınç kapiller kan akımını azaltır. Basıncın 70 mmHg'nin

üzerine çıkması ise tam iskemiye neden olur. Sinir kan akımını etkileyen kritik basınç 20 mmHg olarak saptanmıştır (9).

Sinirlerin buldukları bölgedeki diğer dokularla uyumlu hareket edebilmeleri için sinirlerin mobilitesi önemlidir. KTS’de median sinirin transvers kayma kapasitesinin önemli ölçüde azaldığı saptanmıştır (9).

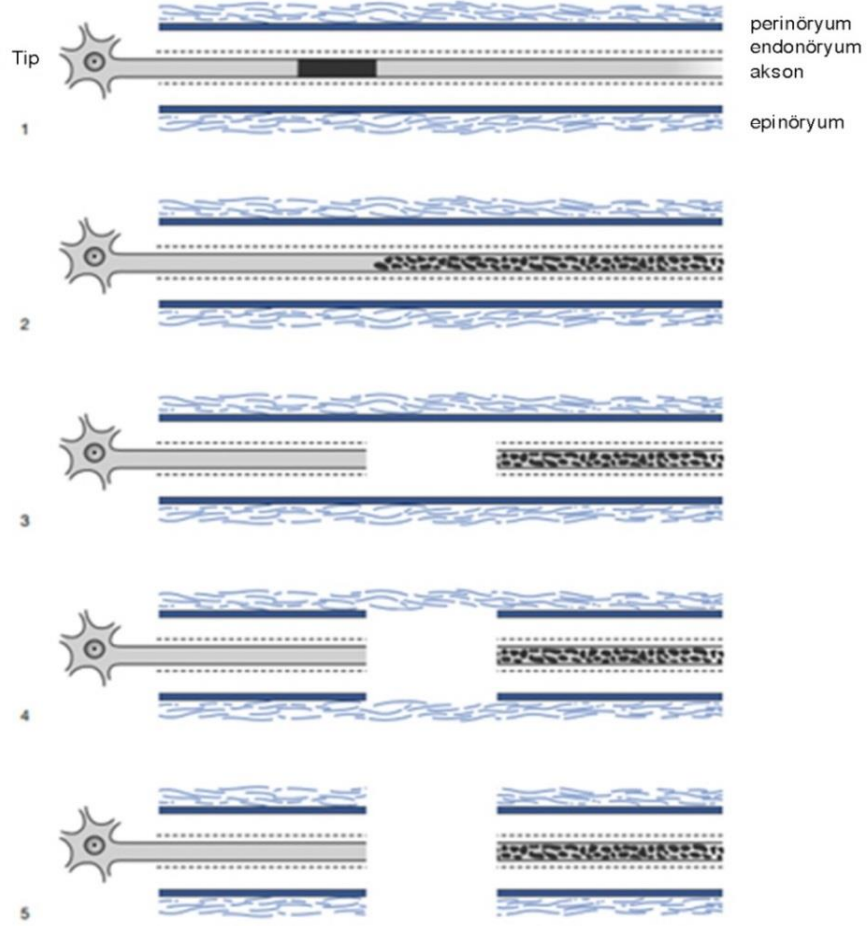
Uzun süreli basınç artışında oluşan değişiklikler basının şiddeti ve süresi ile orantılıdır. Tuzaklanmaya bağlı olarak periferik sinirde epinöral fibroz, demiyelinizasyon, aksonal dejenerasyon ve perinöral kalınlaşma gibi değişikliklerle sonuçlanabilir (9).

### **2.1.1. Sinir hasarının derecelendirilmesi (Sunderland sınıflaması)**

Periferik sinir lezyonları değişik şekillerde sınıflandırılmıştır. Sunderland’in sınıflamasına göre periferik sinir lezyonları 5 evrede incelenmektedir. Buna göre:

- Evre 1 sinir hasarı (nöropraksi); histolojik olarak segmental demiyelinizasyon alanı görülür ve iletim bloğu olur. Akson sağlamdır.
- Evre 2 sinir hasarı (aksonotmezis); akson hasarlanmıştır. Bu evrede tamamen iyileşme potansiyeli vardır. Endonörium sağlamdır.
- Evre 3 sinir hasarı; aksonotmetrik hasara benzer fakat bu grupta endonöryumda değişken derecede hasar dokusu vardır. İyileşme tam olarak görülmez.
- Evre 4 sinir hasarında sinirin devamlılığı olsa da skar dokusu nedeniyle iletim bloke edilmiştir ve iyileşme olasılığı yoktur. Perinörium hasarı vardır.
- Evre 5 sinir hasarında (nörotmezis) sinirin tam kesisi vardır (10).





**Şekil 2.1.** Sinir hasarının evrelendirmesinde oluşan hasarın şematik gösterimi

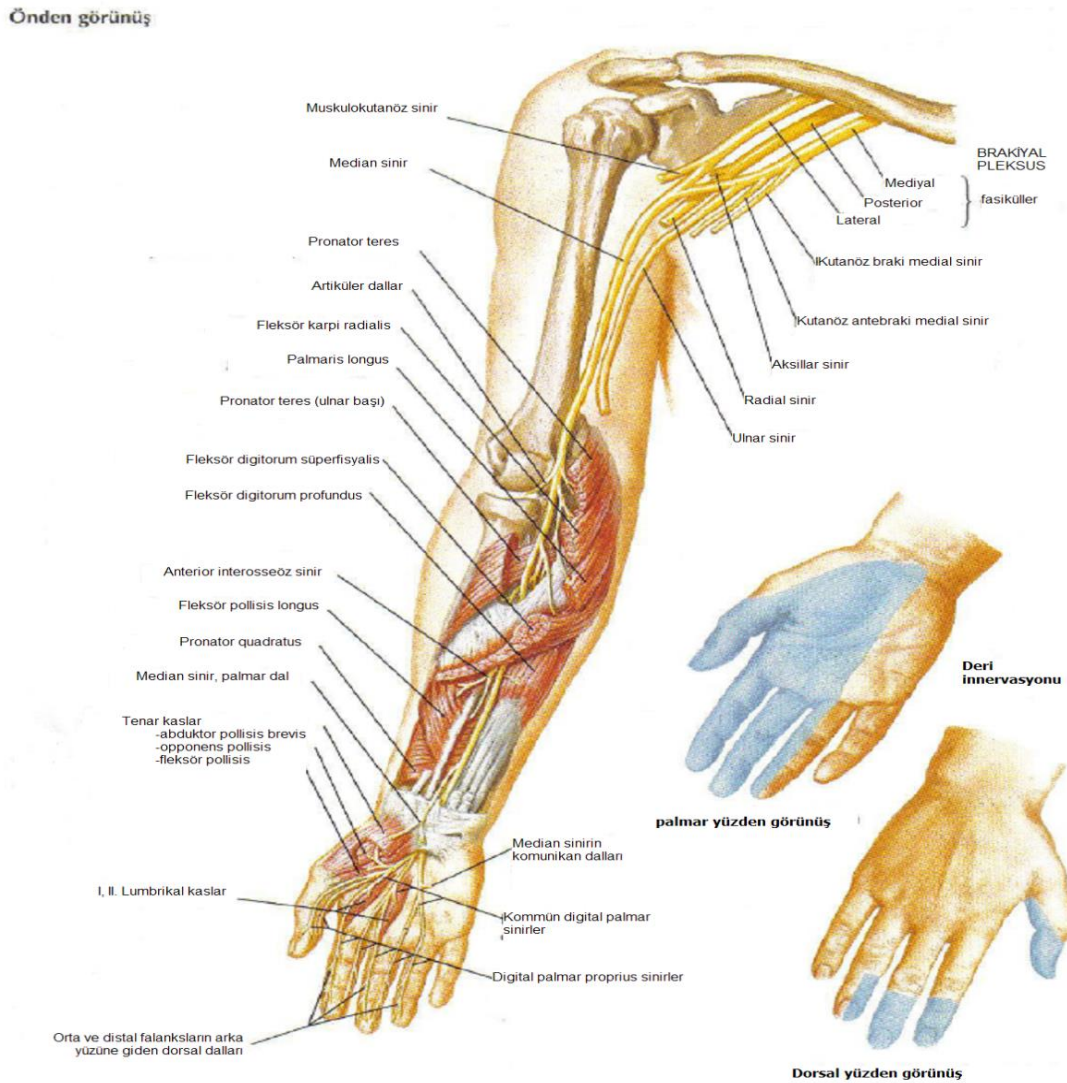
Ancak bu sınıflama daha çok yüzeysel veya penetran sinir hasarı gibi dış travmalara yönelik olarak yapılmıştır ve en sık sinir hasarı tipi olan kompresyon nöropatilerindeki patolojiyi açıklamak için yetersiz kalmaktadır. Bu sınıflamaya göre değerlendirildiğinde evre 1, 2 ve 3 sinir hasarı kompresyon nöropatilerinde görülebilir. Ancak skar dokusunun bulunduğu evre 4 ve sinirin tam kesisinin olduğu evre 5 hasarın genellikle kompresyon nöropatilerinde gözlenmediği söylenebilir (11).

### 2.1.2. Üst Ekstremitenin Tuzak Nöropatileri

Üst ekstremitede median, radial, ulnar, muskulokutanöz, uzun torasik, supraskapular ve dorsal skapular sinirlerin tuzak nöropatileri tanımlanmıştır. Median sinir tuzak nöropatileri ise kompresyonun yerine göre; infraklavikular median sinir tuzaklanması, struthers ligamanında tuzaklanma, pronator teres sendromu, anterior interosseöz sendrom ve karpal tünel sendromu şeklinde sıralanabilir (12).

## 2.2. Median Sinir Anatomisi

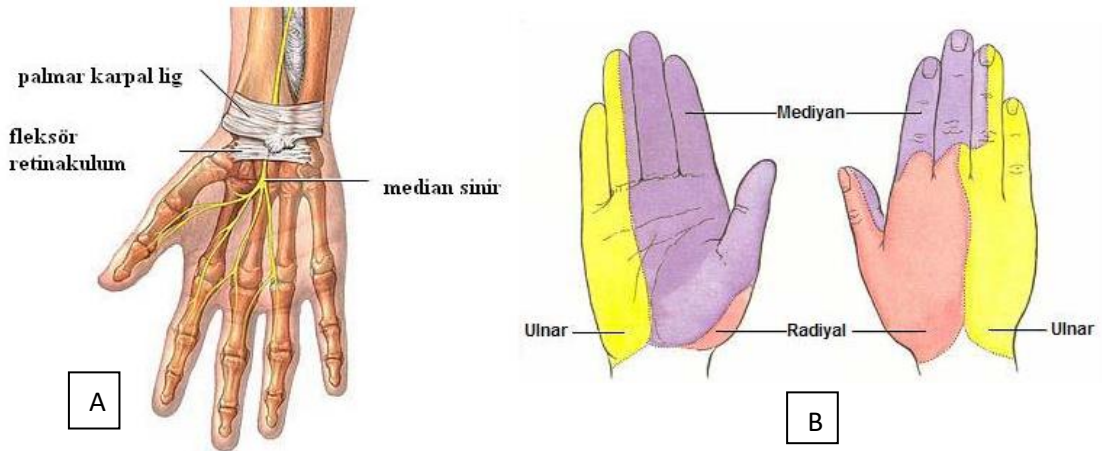
Median sinir (C5-T1) brakiyal pleksusun mediyal ve lateral fasikülleriden gelen köklerin aksiller arterin önünde birleşmesiyle meydana gelir. Bu yolda median sinir, brakiyal pleksusun bütün segmentlerinden sinir lifi almış olur (13). Lateral kord ve üst trunkustan gelen bölümü C6-7 liflerinden oluşur ve tenar bölge, baş parmak, işaret parmağı, orta parmağın median duysal liflerini ve proksimal medial ön kol kaslarına giden major motor lifleri taşır. Medial kord ve alt trunkustan gelen bölümü C8-T1 liflerinden oluşur. Ön kolun distal medial ve elin motor liflerinin çoğunluğunu ve yüzük parmağının lateral kenarının duyusunu taşır (14-5).



Şekil 2.2. Median Sinirin Anatomik Seyri

Median sinir kolda hiç motor dal vermeden aşağı doğru iner. Ön kola geçtiğinde ise pronator teres kasının iki başının arasından geçerken pronator teres, fleksör karpi radialis ve fleksör digitorum sublimis kasına motor dallar verir. Daha sonra ise median sinirden anterior interosseöz sinir ayrılarak fleksör pollisis longus, fleksör digitorum profundus kasının 4. ve 5. parmaklara giden medial başı ve pronator kuadratusun motor innervasyonunu sağlayan dalları verir (15). Anterior interosseöz sinir, median sinirin saf motor dalı olarak kabul edilse de el bilek eklemi ve interosseöz membrana giden derin duyuusal lifler de içermektedir (5).

Median sinirin palmar kutanöz dalı, transvers karpal ligamentin ortalama 3.5 cm proksimalinden ayrılır ve avuç içinin proksimal kısmını innerve etmek üzere fleksör retinakulumun üstünden geçer. Bundan sonra median sinir, karpal fleksör retinakulumun altından geçerek karpal tünele girer ve karpal tünelin distalinde motor ve duyu olmak üzere olarak iki dala ayrılır: Motor dalı; abduktör pollisis brevis, opponens pollisis, fleksör pollisis brevis, 1. ve 2. lumbrikal kasları innerve eder. Duyu dalı; distal avuç içinin ve 1. 2. 3. parmağın ve 4. parmağın yarısının palmar yüzeylerinin duyunu sağlar (16).



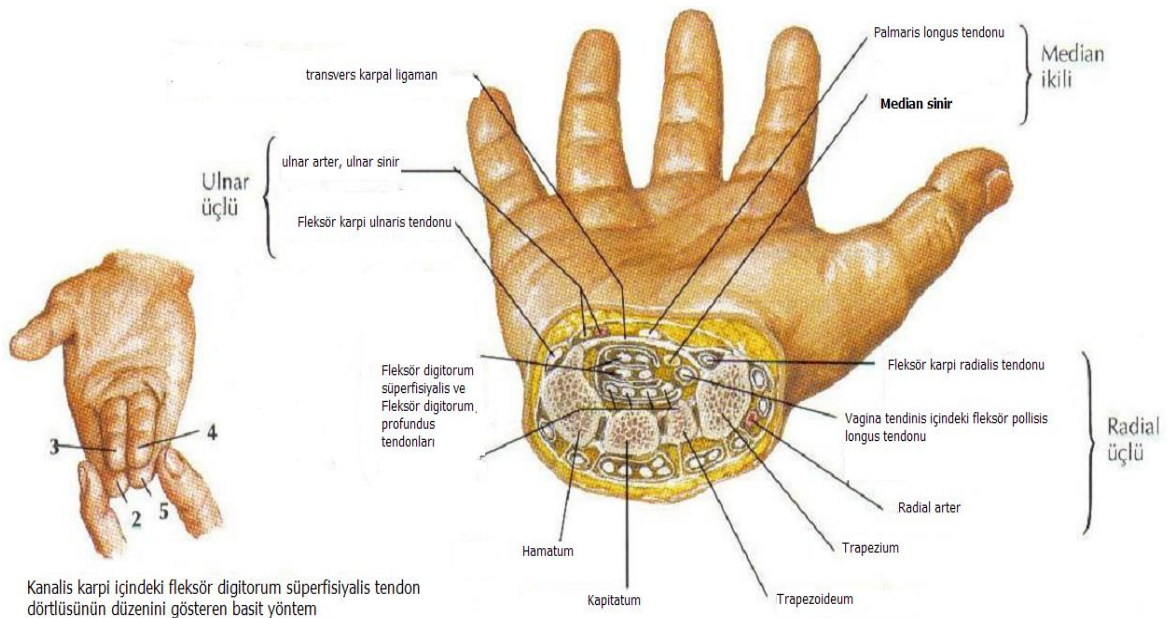
**Şekil 2.3.** A: Median sinirin el bileği düzeyindeki anatomik seyri B: Median sinirin duyu dağılımı

### 2.3. Karpal Tünel Anatomisi

Karpal tünel proksimal ve distal çıkışları açık olmasına rağmen, fizyolojik olarak kapalı kompartman özellikleri taşıyan fibro-osseöz bir tüneldir (17). Dorsalde karpal kemiklerin konkav arkıyla sınırlandırılmıştır (18). Tünelin ulnar taraftaki sınırını hamat çengeli,

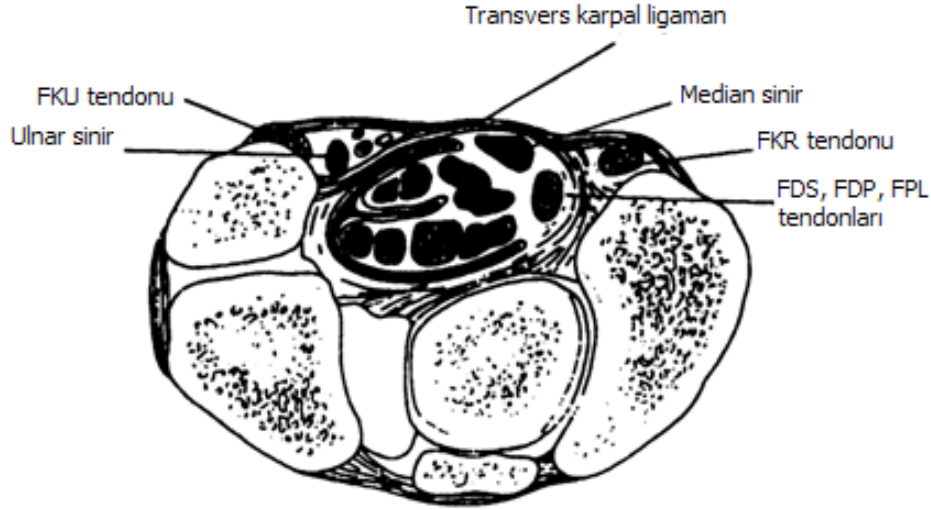
triquetrum ile pisiform kemik oluştururken; radial taraftaki sınırını skafoid, trapezium ve fleksör karpi radialisin üzerindeki fasiyal septum oluşturmaktadır. Tavanını ise fleksör retinakulum oluşturur. Fleksör retinakulum; proksimalde önkolun derin fasyası, el bileğinin üstünde transvers karpal ligament ve daha distalde tenar ve hipotenar kasların arasındaki aponevroz tarafından oluşturulmuştur. Transvers karpal ligaman (TKL), radialde skafoid ve trapezyum çıkıntısından, ulnar tarafta pisiform kemik ve hamat çengele uzanır. Proksimal antebrakial fasiya, palmaris longus tendonu ve distal palmar fasiyanın katıldığı çok katlı süperfisyal tabakadan oluşur. Orta ve distal 1/3'lük kısımda en kalındır (19,20). Transvers karpal ligament fleksör tendonların volar yaylanması engelleme görevini görmektedir (19).

Karpal tünelin ortalama genişliği proksimal çıkışta 25 mm, en dar bölgesi olan hamat çengeli seviyesinde 20 mm, distal çıkışta 26 mm'dir (21). Hamat çengeli seviyesinde olan en dar bölge, kanalın merkezine yaklaşık 2-2,5 cm distalindedir ve transvers kesitlerde bu bölge KTS'lu hastalarda sıkışmanın meydana geldiği, sinirde kum saati deformitesinin görüldüğü bölgedir (22). Tünelin hacmi yaklaşık olarak 5ml civarında olup, kadınlarda daha küçüktür (23). Transvers kesitlerde karpal tünelin alanı yaklaşık 185 mm<sup>2</sup>'dir ve bu alan el bileğinin %20'sini oluşturur.



**Şekil 2.4.** El bileğinin ve karpal tünelin transvers kesiti

Karpal tünelin içinden median sinirle birlikte 4 fleksör digitorum süperfisiyalis (FDS) tendonu, 4 fleksör digitorum profundus (FDP) tendonu ve 1 fleksör pollisis longus (FPL) tendonu olmak üzere 9 adet fleksör tendon geçmektedir. Kanaldan geçen en yüzeysel yapı median sinirdir. Fleksör karpi radialis, transvers karpal ligamanla tünelden ayrılmıştır ve kendi ayrı osseofibröz tüneli vardır (19,22).



**Şekil 2.5.** Karpal tünel içerisindeki anatomik yapılar

Fleksör retinakulumun proksimalinde, median sinirin kanlanması radial ve ulnar arterler sağlamaktadır. Radial ve ulnar arterden gelen besleyici damarlar, median sinire karpal tünelden geçerken eşlik eder. Kan, bu damarlardan vasonervosum aracılığıyla geçer. Bu damarlar arasında pleksus formasyonu vardır. Damarlar perinöryumu oblik olarak geçer, bu da potansiyel kapak benzeri mekanizma oluşturur. Endonöryum seviyesinde sadece ince bir kapiller ağ vardır. Sinirin venöz drenajı, fleksör retinakulumun altında ana arteriolar yapıya eşlik eder durumdadır (11).

Kan sinir bariyeri, perinöryumun iç tabakaları ve endonöral damarların endotelial hücreleri tarafından oluşturulur. Bu hücrelerin sıkı bağlantıları vardır. Böylece endonöral alanda ayrıcalıklı bir bölge oluşturulur. Endonöral ve perinöral aralıkta lenfatik drenaj yoktur. Kan sinir bariyeri, fasiküllerin içindeki sinir lifleri için fizyolojik seviyede stabil ortamı sağlar. Ezilme ya da kompresyona bağlı olarak sinir hasarıyla birlikte kan sinir bariyerinin bütünlüğü bozulur ve endonöral alanda homeostazis sağlanamaz hale gelir. Endotelial hücrelerin arasındaki sıkı bağlantı bozulur ve mikrodamar seviyesinde endonöral alana sıvı sızması sonucu basınç artar, endonöral ödem gelişir. Aynı zamanda bölgeye lenfosit, fibroblast, makrofaj göçüyle inflamasyon, takiben skar formasyonu



gelişir. Eğer perinöryum seviyesinde kan sinir bariyeri rölâtif olarak intakt kalırsa olay endonöral sıvı basıncının artması ve fasikül içinde mini kompartman sendromu gelişmesiyle sonuçlanır (11).

## **2.4. Karpal Tünel Sendromu**

### **2.4.1. Tanımlama**

Karpal tünel sendromu (KTS) median sinirin el bilek hizasında bası altında kalarak tuzaklanması sonucu ortaya çıkmaktadır ve en sık görülen tuzak nöropatisidir (18). En sık görülme yaşı 40-60 yaş arası olup kadınlarda 2 ile 5 kat daha siktir (18). Karpal tünel sendromu el parmaklarında hissizlik, uyuşma, parestezi, özellikle başparmak, 2 ve 3. parmaklarda ağrı gibi duyuşsal semptomlara ve güçsüzlük, elin beceri ve fonksiyonunda azalma gibi motor semptomlara neden olabilmektedir. Birçok sebep karpal tünel sendromuna neden olabilmesine rağmen en sık idiopatik karpal tünel sendromu görülür (2).

### **2.4.2. Epidemiyoloji**

KTS sıklığı yapılan çalışmalarda genel popülasyonda 0,1-5 arasında deęişen oranlarda bulunmuştur (24). KTS'nin insidansına dair oldukça deęişken veriler vardır, sıklık deęerleri vakaların dahil edilme kriterlerine ve mesleki faktörlere baęlıdır (2). Üçüncü ve beşinci dekatlar arasında daha siktir ve prevalansı yaşla birlikte artar (2). Kadınlarda erkeklere göre daha sık görülür (18). KTS'nin %40–60 oranında bilateral başlayabileceęi bildirilmiştir (26). Bilateral olgularda dominant el genellikle daha önce ve daha şiddetli olarak tutulur. Unilateral olgularda ise sıklıkla dominant el tutulur (27).

### **2.4.3. Patofizyoloji**

Karpal tünel sendromu kronik kompresyon nöropatisinin en yaygın ve klasik örneęidir (28). KTS patogenezi açık deęildir. Semptom ve sinir hasarını açıklamak için birçok teori öne sürülmüştür. En popüler olanları vasküler staza baęlı ödem, mekanik kompresyon, mikro-vasküler yetmezlik ve vibrasyon teorileridir (30).

Karpal tnel rlatif olarak esnek olmayan bir yapıdır ve karpal tnel iindeki basın deęisikliklerine ok iyi uyum saęlayamamaktadır. Uzun sreli artmıř basıncın, sinovyal kalınlaşmaya yol aarak tnel alanını daralttıęı gsterilmiřtir (29).

Kompresyon nropatisinde iskemik hasarın  evresi tanımlanmıřtır:

1- İntarafunikuler basınta artıř

2- Kapiller hasar sonrası sızıntı ve dem

3- Arteriel akımın kesilmesi

Akut kompresyon alıřmalarında; lokal iskemi, vasa nervosumlarda kollaps, sinirin oksijenlenmesinde azalma ve iletim bloklarına neden olan ani basın artıřları oluřturmuřtur. Bu geri dnřl bir durumdur ve basın kaldırılırsa fonksiyonlar geri dnmektedir (31). Hayvan alıřmalarında kompresyonun myelin kılıfta mekanik hasar oluřturduęu ve iletim hızında yavaşlamaya, iletim bloęuna yol atıęı gsterilmiřtir. Uzun sreli basılar latanslarda uzamaya neden olmuřtur. Miyelindeki hasarlanmanın kompresyon řiddetinin yksek olduęu kısımlarda daha fazla olduęu gzlemlenmiřtir (32, 33, 34). Kronik sinir kompresyonunda kompresyon sresi ve nral hasar arasında doz-yanıt iliřkisi vardır. KTS'da median sinirdeki ilk lezyon tneldeki basın artıřı nedeni ile venz dnřn engellenmesine baęlı intrafunikler anoksiye de baęlı giderek dem oluřmakta ve intrafunikler basın daha da artarak hem kan akımı bozulmakta hem de kompresyon ortaya ıkmaktadır. Bu patogenezi  dnem halinde aıklanmıřtır:

Erken dnemde artan karpal tnel basıncına baęlı kan akımı bozulmakta, orta derecede intrafunikler basın artmaktadır. Dolařım dzeldięinde bulgular hızla geriye dnebilmektedir. Bu dnemde nokturnal paresteziler ve aęrılar oluřmaktadır. İkinici dnemde ise kapiller dolařım yavaşlamakta ve dem artmaktadır. Endonral bořluklarda protein birikimi olmakta ve bazı liflerde řiřme grlmektedir. Hastalıęın ge dneminde ise protein birikimi artmakta, fibroblastlar prolifer olmakta ve buna baęlı intrafunikler fibrozis geliřmektedir. Bu evredeki deęisiklikler geri dnřmszdr. Bu patolojik srete bazı liflerde iletim bloęu, sinir iletiminde lokalize yavaşlama, bazı sinir liflerinde ise aksonal dejenerasyon geliřmektedir (26, 35).

Ekstranöral basınç uygulanarak, mikroskobik olarak intranöral kan akımı değerlendirildiğinde 20 mmHg basınçla epinöral venöz akımın bozulduğu, 30 mmHg basınçla antegrad ve retrograd aksonal transportun inhibe olduğu, 30-40 mmHg basınçla kompresyon uygulandığında nörofizyolojik değişiklikler ve parestezi gözlenmiştir (36). Sinirin düşük ekstranöral basınçla (30 mmHg) kompresyona uğratılmasıyla, vasküler permeabilite artar, intranöral ödem gelişir ve bu bulgular basınç ortadan kaldırıldıktan sonra 24 saat daha devam eder (37). Basıncın 60 mmHg'nin üzerinde olduğu durumlarda komplet duyusal blok ve takiben motor blok ortaya çıkar (36). 80 mmHg basınçla tüm intranöral kan akımının durduğu ve endonöral ödem geliştiği gösterilmiştir (38, 39). Başka bir çalışmada karpal tünele 4 saat boyunca eksternal basınç uygulandığında bazı olgularda sinir fonksiyonlarının 40 mmHg'de bozulduğu, 50 mmHg basınçla ise tüm olgularda sinir fonksiyonlarının bozulduğu gösterilmiştir (40). Farklı kan basıncı değerleri olan gönüllülerde, sinir fonksiyonlarının bozulduğu kritik ekstranöral basınç eşiğinin diyastolik kan basıncından 30 mmHg, ortalama arteriyel kan basıncından 45 mmHg daha az olduğu saptanmıştır. Akut kompresyona yanıt olarak sistemik kan basıncı ve sinir fonksiyonu arasındaki ilişki, azalmış kan akımının sinir kompresyonunda rol aldığı hipotezini desteklemektedir (41).

Rat siyatik sinir modelinin kullanıldığı bir çalışmada 2 saat boyunca, kontrollü sinir kompresyonu (10,30,80 mmHg), 28 gün boyunca uygulanmış ve aralıklarla sinir eksizyonu yapılarak histopatolojik özellikleri takip edilmiştir. Dört saat sonra tüm sinir modellerinde endonöral ödem saptanmıştır ve bu bulgu 28 gün boyunca tüm örneklerde sebat etmiştir. Kompresyondan saatler sonra inflamasyon ve fibrin depozitleri oluşmaya başlar ve bunu kapiller endotel hücrelerin proliferasyonu ve endonöral fibroblastların proliferasyonu izlemektedir. İki gün sonra fibroz doku proliferasyonu başlar ve 28. günde belirgin fibrozis gözlenmektedir (42). Demiyelinizasyon ve aksonal dejenerasyon kompresyonun ilk haftasından sonra saptanabilmektedir.

Üst ekstremité sinirlerinin sinir boyunca anlamlı mobiliteyi vardır. Kompresyon sinirin gerilmesine ve mobilitesinin azalmasına yol açarak eklem hareketiyle traksiyona uğramasına neden olabilir. Tek başına traksiyon iletim bloğuna neden olabilmektedir. Henüz tam kanıtlanamamış olmasına rağmen traksiyon KTS patofizyolojisinde rol oynayan bir faktör olarak düşünülmektedir (43).



Sinir hücresinde aksonun canlılığı ve fonksiyonları için gerekli olan enzimler, polipeptidler, polisakkaritler, serbest aminoasitler, nörosekretuar granüller ve tubulin subünitleri sentezlenir. Bu maddeler akson boyunca hızlı ve yavaş aksoplazmik akımla ilerler ve parçalanmış ürünler retrograd aksoplazmik akımla geri alınır. Bu maddelerin sentezlenmesi ya da transportunda oluşan aksama, siniri kompresyona meyilli hale getirir. Böylece sinirin bir noktada kompresyona uğraması, aksonal transport kinetiğinin bozulmasına yol açarak, farklı lokalizasyonlarda (hasarın proksimalinde ya da distalinde) kompresyon nöropatisi oluşma eşiğinde düşmeye neden olabilir (44-46). Buna 'double crush fenomeni' adı verilir. Bu tip vakalarda her iki sinir tuzaklanmasının tedavisinin yapılmaması durumunda, cerrahi dekompresyon sonuçları yüz güldürücü olmayabilir.

Karpal tünelin hacmi dinamiktir ve el bilek hareketlerinden etkilenir. Normal karpal tünel iç basıncı 2-10 mmHg arasında değişmektedir. El bilek fleksiyonu ile 31 mmHg, bilek ekstansiyonu ile 30 mmHg'ya kadar çıkar. KTS hastalarında basıncın fleksiyon ve ekstansiyon hareketleriyle 110 ve 90 mmHg'a çıktığı bilinmektedir (47). El bileğinin ekstansiyonu ile kanal içindeki yapılar dorsal taraftan kompresyona uğrarken, fleksiyonu ise volar karpal ligamanın tünel içindeki yapıları aşağı bastırması ile kompresyona uğratmaktadır. Bu basınç artışları volar ligamanın hemen yanında bulunan median siniri etkileyerek epinöral kan akımının azalmasına ve sonuçta ödem oluşumuna neden olabilmektedir (30). Tekrarlayan el hareketlerinin karpal tüneldeki tendonların sinoviyal kılıflarını kalınlaştırdığı ve KTS gelişimine yatkınlık oluşturduğu gösterilmiştir. Bağ dokunun aralıklı perfüzyonu, iskemi ve serbest oksijen radikalleri oluşumuna neden olur. Oksidatif stres devam ederse normal antioksidan savunma mekanizmaları yetersiz kalır ve hücrel hasar oluşur. (47). KTS, bu açıdan aynı zamanda bir kümülatif travma bozukluğu olarak da değerlendirilir. Bilgisayar klavyesi kullananlar gibi el bileğinin nötral olmayan pozisyonlarında çalışanlar için bir meslek hastalığı olarak kabul edilebilir (48). Kanalda yer kaplayıcı lezyonlar, anatomik kalıntılar veya anomaliler gibi başka nedenlerden doku hacmi artışı da kanal içerisindeki basıncın artışına neden olarak KTS gelişimine neden olabilir (49).

Uykuda ve inaktivite durumunda periferik vazodilatasyon ve venöz staza bağlı fleksör sinovyumda ödem oluşur ve bu durum median sinir üzerindeki basıncı arttırmaktadır. Parmakların ve bileğin hareket ettirilmesi venöz dolgunluğu azaltarak semptomları azaltabilir. Bu mekanizma KTS'nin karakteristik bulgularından olan gece ağrısını

açıklayabilir. Bunun dışında gece semptomları, anormal bilek pozisyonu ile median sinirde kıvrılma ile de açıklanmaya çalışılmıştır (48).

Vibrasyona maruziyet KTS gelişimiyle ilişkilidir. Birçok araştırmada vibrasyona maruziyetin periferik nöropatiye neden olduğu gösterilmiştir (50). Ayrıca, epidemiyolojik çalışmalar, vibrasyona maruziyetin KTS gelişimiyle güçlü ilişki içinde olduğunu göstermektedir (51).

#### **2.4.4. Etiyoloji**

KTS'nin en sık nedeni, herhangi bir etyolojik etkenin saptanamadığı idiyopatik KTS'dir (26). İdiyopatik KTS; konnektif dokunun vasküler skleroz, ödem ve fibrozis nedeniyle oluşan fleksör tendon sinoviyal membranlarının hipertrofisi ile koreledir (26). İdiyopatik KTS'ye ailesel yatkınlık, obezite, vücut kitle indeksinin fazla olması, kare şeklinde bilek yapısı gibi kişisel etmenlerinde neden olduğu düşünülmektedir (52). İş yerindeki mekanik nedenler idiyopatik KTS'de etkin rol oynamaktadır. Montaj işinde çalışan işçiler, fabrika çalışanları, klavye ve bilgisayar kullananlarda olduğugibi belli hareketlerin çok sık tekrarlanması KTS ile ilişkili bulunmuştur (26,53). KTS nedenleri aşağıda sıralanmıştır.

##### **1) İdiyopatik (en sık)**

##### **2) Anatomik:**

- Küçük karpal tünel
- Kalın transvers karpak ligaman
- Sinir, kas, bursa anomalileri (Örn: Bifid median sinir)
- Aberran arter (Aberran persistan median arter)

##### **3) Travma**

- Akut travma: Fraktür ve dislokasyonlar, bilekte oluşan hematolar ve benzeri.
- Kronik travma (Tekrarlayıcı el bilek fleksiyon, ekstansiyon hareketleri)

##### **4) Yer kaplayıcı oluşumlar:**

- Ganglion / Sinovyal Kist

- Lipom
- Fibrom
- Nörinom

#### **5) Sinovit yapan faktörler**

- Romatoit Artrit
- Skleroderma
- Sistemik Lupus Eritematozus
- Dermatomyozit
- Seronegatif Spondilartropatiler
- Granülomatoz ve non-granülomatoz infeksiyonlar
- Kristal depo hastalıkları

#### **6) Sistemik hastalıklar**

- Diabetes Mellitus
- Tiroid hastalıkları
- Hipoparatiroidizm
- Amiloidoz
- Akromegali
- Mukopolisakkaridozlar
- Polimiyaljia Romatika
- Osteoartroz
- Gebelik
- Oral kontraseptif kullanımı
- Piridoksin eksikliği
- Gut
- Sarkoidoz
- Kronik böbrek yetmezliği
- Paget hastalığı

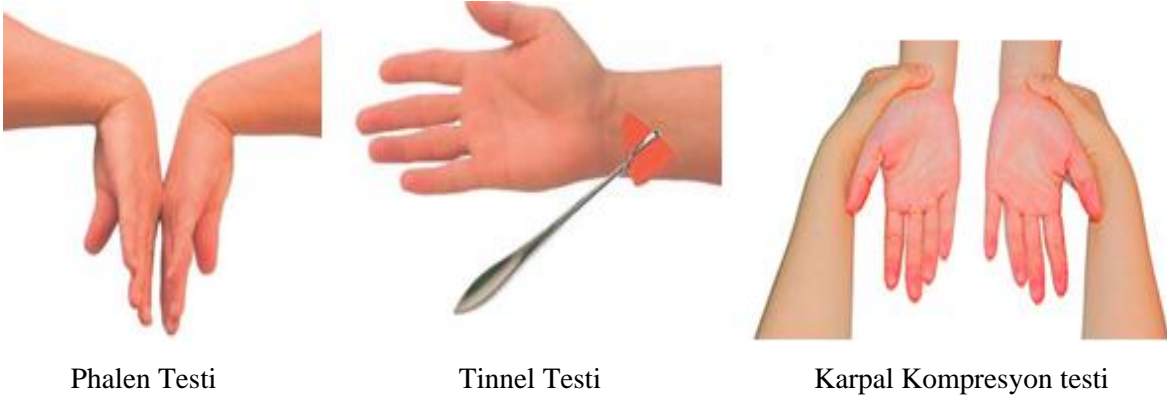
#### 2.4.5. Semptomlar ve Fizik Muayene

Karpal tünel sendromunda klasik semptom olarak elde median sinir innervasyonlu 2. 3. parmaklar ve 4. parmak lateralinde daha çok geceleri ortaya çıkan, eli sallamakla veya pozisyonunu değiştirmekle azalan ‘brakialjia nokturna’ adı verilen parestezi ve ağrı görülür. Elin ve el bileğinin sallanması ile semptomların azalması ‘flick belirtisi’ olarak adlandırılmaktadır. Ağrı ön kola ve hatta omuza kadar yayılabilir. Flick belirtisi KTS tanısı için yüksek duyarlılık ve özgülüğe sahiptir. Yine başlangıç evresinde ellerde iyi lokalize edilemeyen şişlik, sertlik hissi gibi spesifik olmayan yakınmalarda olabilir (7,18,54,55). Erken evrelerde geceleri var olan şikayetlerin ilerleyen evrelerde sıklığı artar, gün içinde de şikayetler ortaya çıkabilir. Ellerin kullanılmasını gerektiren aktiviteler (kitap sayfası açmak, yazı yazmak, örgü örmek, araba sürmek vs.) semptomları arttırmaktadır. Ellerde zımpara kağıdı gibi duyu veya eldiven giymis gibi dizestetik yakınmalar ortaya çıkabilir. Bu durum duysal liflerin demiyelinizasyonu sonucudur. Bu dönemde şikayetlere elektrofizyolojik bulgular da eşlik edebilmektedir (5,18,56). Tenar alanın duysusu median sinirin karpal tünelden geçmeyen palmar kutanöz dalıyla innerve olduğu için genellikle sağlam kalır. Hastalar kuvvetsizlik ve el becerisinde azalma, elde şişlik hissinden yakınabilirler. Hastalar ileri dönemde ellerinden cisimleri düşürdüklerini söyleyebilirler (57). Bazı hastalarda duyu liflerinin korunması sonucu sadece motor semptomlar görülür. Bu tip KTS’nin en kötü prognozlu formudur. Çünkü duysal semptomlar olmadığı için hasta belirgin tenar atrofi ve motor defisit olmadan problemin farkına varamayacaktır (57).

Fizik muayenede erken dönemde median sinir innervasyon alanında duyu kaybı olabilir. Duyu muayenesi hafif dokunma, iğne batırma, sıcak soğuk ayırımına bakılarak yapılabilir. Kıyaslama karşı elle veya aynı el hipotenar eminensiyle yapılır. Motor kayıp tenar kasların kuvvetini değerlendirilerek test edilmelidir. Kronik median sinir kompresyonunda tenar atrofi ve abduktör pollisis brevis (APB), opponens pollisis ya da fleksör pollisis brevis kaslarında güçsüzlük saptanabilir. İncelemede tenar kaslarda atrofisinin varlığı araştırılmalıdır. Başparmak fleksiyon, abduksiyon ve oppozisyon kuvvet muayenelerinden en değerli olan abduktör kuvvet muayenesidir (55). Testi en kolay olan kas abduktör pollisis brevis (APB) kasıdır. Başparmak beşinci parmağa doğru yaklaştırıldıktan sonra hastadan dirence karşı başparmağı açması istenir. Opponens pollisisin testinde ise başparmağın beşinci parmağın ucuna dokundurulmasından sonra uygulayıcı iki parmağı açmaya çalışır (58).

KTS muayenesi median sinirin karpal tnel seviyesindeki kompresyonunun provakasyonu esasına dayanmaktadır. KTS tanısında pek çok klinik test geliřtirilmesine raėmen en çok tinnel ve phalen testleri kullanılmaktadır (18). Tinnel testi karpal tnel dzeyinde median sinir trasesine perksyon uygulanmasıdır. Median sinirle innerve olan parmaklarda uyuřma meydana gelir. KTS'li olguların %45'inde pozitif bulunmuřtur. Yapılan alıřmalarda tinnel belirtisi, KTS iin %67-89 oranında duyarlılıėı, %68-91 oranında zgllė olduėu bildirilmiřtir (18,59).

Phalen testinde 60 saniye boyunca el bileėi tam fleksiyon halinde tutulur. Buda testinde (el bileėi ekstansiyon testi) ise aynı sre iin el bileėi ekstansiyonda tutulur. Her iki pozisyonda pareteziler ve aėrı ortaya ıkması veya mevcut parestezi artması durumunda test pozitif kabul edilir. KTS'de phalen testinde %80 oranında pozitif yanıt elde edildiėi bildirilmiřtir. Provokasyon testlerinin KTS tanısında duyarlılık ve zgllkleri tartıřmalıdır. Phalen testinin,



**Resim 2.1.** Karpal Tnel Provokasyon Testleri

KTS tanısı iin %42-85 oranında duyarlılıėı, %53-98 oranında zgllė bildirilmiřtir (50,60).

Karpal kompresyon testinde muayene eden kiři iki parmaėı ile bilekte median sinir zerine 60 saniye boyunca bastırır. Median sinir alanında uyuřma, parestezi ve aėrı meydana gelmesi KTS tanısı lehinedir. KTS tanısında %64 oranında duyarlı, %83 oranında zgl bir test olduėu bildirilmiřtir (61).

Genellikle tinnel ve phalen testlerinin kullanımının klinikte pratik ve yararlı olduėu dřnlmektedir. İki testin birlikte pozitif olmaları durumunda zgllk artar. Ancak provokasyon testlerinin negatif olması KTS tanısını dıřlamaz (9).

#### 2.4.6. Tanı

Toplumda sık görülmesine rağmen KTS'nin tanımlanmış tanı kriterleri yoktur. KTS'yi destekleyen öykü ve fizik muayene bulguları ile elektrofizyolojik olarak median sinir fonksiyonunuda anormallik saptanması altın standarttır (18,5).

#### 2.4.7. Elektrofizyolojik Yöntemler

Karpal tünel sendromunun standart inceleme yöntemi; sinir iletim çalışmaları ve iğne elektromiyografisinden (EMG) oluşan elektrofizyolojik incelemelerdir (18) KTS'de median sinir motor ve duysal dallarının işlevsel durumunu değerlendirmede elektrofizyolojik testler son derece önemlidir (62). Elektrofizyolojik testlerin duyarlılığı %56-%85 arasında, özgüllüğü ise %94 ve üzerindedir (63). Elektrofizyolojik değerlendirmeler yüksek duyarlılık ve özgüllüğü nedeniyle KTS tanısında altın standart olarak kabul edilmektedir (19, 64). Sinir iletim çalışmasında fokal demiyelinizasyon ve aksonal dejenerasyona ait bulgular gözlenir. En duyarlı tanısal test, karpal tünel boyunca duysal sinir iletim hızının ölçülmesidir (18). KTS'li olgularda elektrofizyolojik çalışmalarda normal bireylerle veya aynı bireyin etkilenmemiş sinirleri ile kıyaslandığında median sinirin duysal veya motor komponentlerinde veya her iki komponentinde sıklıkla uzamış distal latans ve gecikmiş iletim hızı saptanır (1). Uzun süreli bası ya da kısa süreli ve yoğun sinir tuzaklanması aksonal dejenerasyondan dolayı olabilmektedir (65).

Elektrotanısal çalışmalarda KTS tanısında aşağıdaki kriterlerden bir ya da birkaçı bulunmalıdır (5):

- 3. parmak-bilek segmentinde anormal duyu sinir iletim çalışması
- Avuç içi- bilek segmentinde anormal duyu sinir iletim çalışması
- Distal motor latansta uzama

İğne EMG'de ise fibrilasyon ve pozitif keskin dalga (PKD) potansiyelleri, motor ünit potansiyellerinde (MÜP) morfolojik anormalliklerin ve rekrutman paternindeki değişikliklerin olup olmadığı değerlendirilir. İğne EMG aksonal dejenerasyonun varlığını ve şiddetini göstermede yardımcıdır. KTS'nin hafif ve orta evrelerinde iğne EMG değişikliği sıklıkla gözlenmezken, ileri vakalarda abductor pollicis brevis (APB) kasında rekrutman paterninde azalma, MÜP konfigürasyon bozukluğu, fibrilasyon ve PKD gibi

denervasyon potansiyelleri görülebilir (66). İğne EMG, KTS'yi radikülopati ve diğer periferik sinir lezyonları ayırmada da yardımcıdır.

Karpal tünel sendromunun şiddeti elektrofizyolojik olarak değerlendirildiğinde 3 gruba ayrılır (67).

Hafif KTS: Distal duyu latanslarının (DDL) uzaması  $\pm$  Birleşik sinir aksiyon potansiyelinin (BSAP) normal değerlerinin altında olması

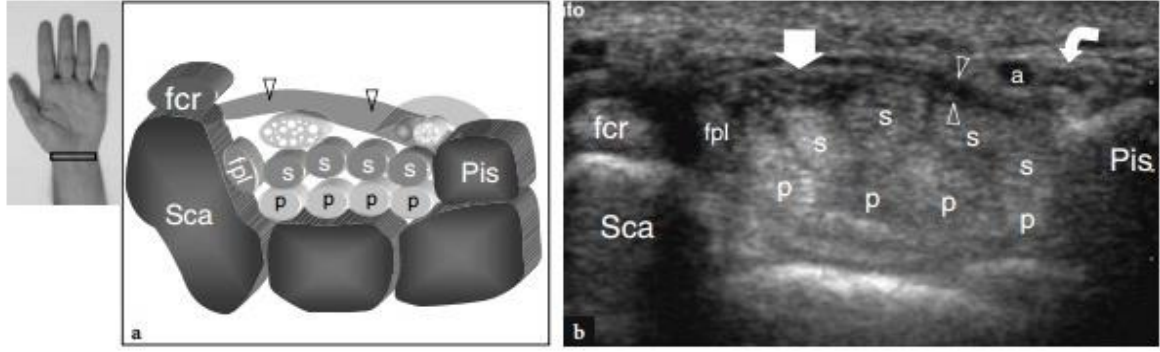
Orta KTS: Yukarıda bahsedilen uzamış DDL ve ek olarak uzamış distal motor latans (DML)

İleri KTS: Uzamış DDL ve DML'ye ek olarak duyu amplütüdlerinin elde edilememesi veya düşük BKAP amplütüdü veya yokluğu. Ayrıca iğne EMG'sinde sıklıkla fibrilasyon, rekrutman paterninde azalma ve MÜP değişikliklerinin bulunması şeklinde tanımlanmıştır.

#### **2.4.8. Ultrasonografik İnceleme**

Periferik sinir lezyonlarında tanıya yönelik ultrasonografik (USG) değerlendirmeler son 20 yılda önemli bir yol almıştır (68). USG, ses dalgalarının geçtiği bölgeden yansımaya dayalı bir görüntüleme yöntemi olup dokuların akustik özelliklerini kullanır. Ultrasonografide cihazın ses dalgalarını gönderen elemanı transdüserdir. Transdüser, incelenen bölgeye ses dalgalarını gönderir ve yansıyanı geri alır (69).

Son yıllarda 7–15 MHz'lik yüksek rezolüsyonlu probaların kullanıma girmesi ile median sinir daha iyi gözlemlenebilmekte ve karpal tünel morfolojisi ve kompresyona neden olabilecek median sinir ve çevre dokularda anatomik varyasyonlar hakkında bilgi sağlanmaktadır (70,71). USG, rölatif olarak düşük maliyetli, kolay ulaşılır, kısa inceleme süresine izin veren, invaziv olmayan, gerçek zamanlı ve dinamik incelemeye olanak sağlayan bir yöntemdir (72). Yapılan çalışmalarda karpal tünel sendromu değerlendirmesinde USG'nin duyarlılığının %71-83, özgüllüğünün %78.9-94.8 arasında değiştiği gösterilmiştir (73). USG median sinirin boyutu, vaskülaritesi ve mobilitesi gibi birçok parametrenin değerlendirilmesinde kullanılabilir (3). Median sinir ultrasonografik transvers görüntülemelerde fleksör tendonların hemen üzerinde hiperekoik çizgi ile çevrelenmiş hipoekoik sinir lifleri olarak görülür (3).



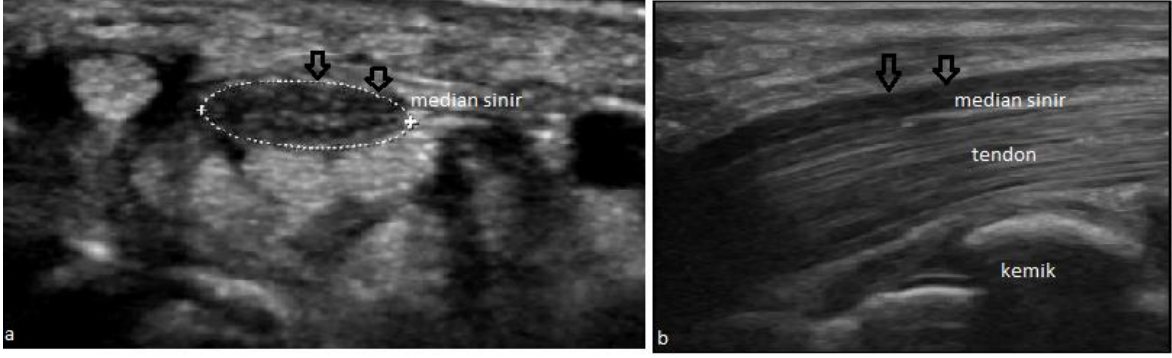
**Şekil 2.6.** Karpal tünelin sonografik ve şematik transvers kesiti

**a.** 12-5 MHz ultrasonografi (USG) görüntüsünü doğrulayıcı, skafoid (Sca) ve pisiform (Pis) ile sınırlanmış proksimal karpal tünelin şematik çizimi. Transvers karpal ligaman (oklar) karpal tünelin çatısını ve Guyon kanalının tabanını oluşturur. Palmar karpal ligaman (açık gri renkte) Guyon kanalının volar sınırını yapar. USG görüntüsü fleksör digitorum süperfisyalis (s) ve profundus(p) tendonları ile fleksör pollicis longus (fpl), fleksör karpi radialis (FCR) ve median siniri (düz oklar) karpal tünelden geçerken gösteriyor. Pisiform seviyesinde, ulnar sinir (eğri ok) ulnar arterin medialinden Guyon tüneline giriyor. **b.** Proksimal karpal tünel ve Guyon Tünelinin ultrasonografik görüntüsü

Median sinirin transvers kesit alanı ölçümü (TKA) birçok çalışmada kontrol grubuna göre daha büyük saptanmıştır. Bunun KTS'de inflamasyona bağlı median sinirin ödemi nedeniyle olduğu düşünülmektedir. USG ile KTS derecesini değerlendirmede nörofizyolojik çalışmalarla karşılaştırıldığında yakın benzerlik saptanmıştır. Ayrıca KTS'nin derecesi arttıkça median sinir TKA'nın da arttığı bildirilmiştir. Median sinir TKA'nın ölçümü radioulnar bileşke, pisiform veya hamatum seviyesinden yapılabilmektedir. TKA karpal tünel girişinde ve pisiform kemik seviyesinde ölçümleri KTS'de en duyarlı ve özgül ultrasonografik ölçüm olarak saptanmıştır (3). Çeşitli çalışmalarda median sinirin TKA'nın normal kişilerde 7- 9,5 mm<sup>2</sup> aralığında iken, KTS'li bireylerde 9-15 mm<sup>2</sup> aralığında olduğu gösterilmiştir (3,74). Ancak günümüzde sonografik KTS tanısı için belirlenmiş bir median sinir TKA cut-off değeri olmayıp, TKA'nın genişlemesi her ne kadar oldukça önemli bir bulgu olsa da tanı için tek başına yeterli kabul edilmemektedir (3).

Yassılaşıma oranı (YO); median sinirin tranvers çapı ve anteroposterior çapının oranı ile hesaplanır (75). KTS'de ki uzamış bası ve inflamasyona bağlı median sinirde fibroblastik aktivite artışı ve skar formasyonu gelişmektedir (76). Buna bağlı olarak median sinirin yassılaşıma oranında normal popülasyona göre artış gözlenmektedir. Çalışmalarda yassılaşıma oranının 3 mm ve üzerinde olmasının KTS için anlamlı olduğu bildirilmesine rağmen bazı çalışmalarda tanısız değerinin düşük olduğu raporlanmıştır (76-78).





**Resim 2.2.** Median sinirin ultrasonografik görünümü

a) Median sinirin transvers kesitte ultrasonografik görünümü kesit alanı ölçümü b) Median sinirin longitudinal kesitte ultrasonografik görünümü

Tranvers karpal ligaman (TKL) karpal tünel sendromlu hastalarda artmış karpal tünel basıncına bağlı olarak daha konveks şekilde ve normale göre daha kalın olarak gözlenebilir. Bu karpal tünel sendromunun ultrasonografik değerlendirilmesinde fleksör retinakulumun palmar yaylanmasında artış olarak görülür (4,79). Fleksör retinakulumun palmar yaylanması (palmar bowing); trapezium tüberkülünden hamatum çengeli arasında çizilen çizginin orta noktasının fleksör retüküluma olan uzaklığı ölçülerek hesaplanır (76). Palmar yaylanma ölçümünün KTS tanısında kullanışlı olduğu belirtilmesine rağmen 2.5 ve 4 mm üzerinde olmasının anlamlı olduğunu belirten farklı sonuçlar mevcuttur (77,78).

KTS patofizyolojisi değerlendirildiğinde inflamasyon ve kompresyona bağlı median sinir intranöral mikrovaskülarizasyonunda artış beklenir. KTS tanısında median sinir vaskülaritesinin power doppler ile değerlendirmesi son zamanlarda revaçtadır. Yapılan çalışmalarda KTS'li hastaların %48'inde dopplerde sinyal artışı görülürken kontrol grubunda görülmemiştir. Power doppler skoru ile TKA arasında pozitif korelasyon bulunmuştur (3). Power doppler ve TKA ölçümlerinin beraber değerlendirilmesinin duyarlılığı ve özgüllüğü neredeyse elektrofizyolojik çalışmalara eşit olduğu gösterilmiştir (3).

#### 2.4.9. Ayırıcı Tanı

##### 1. Sinir sistemi patolojileri

###### a. Periferik sinir sistemi patolojileri

-Proksimal median nöropatiler

-Brakial pleksopati (torasik çıkış sendromu vs.)

-C6-7servikal radikülopati

-Polinöropati

- Mononöritis multipleks

b. Santral sinir sistemi patolojileri

-Epilepsi

-Migren

-Transient iskemik atak (lateral talamus ve internal kapsülde laküner enfarktlar)

2. Kas iskelet sistemi patolojileri

a. Birinci karpometakarpal eklem osteoartriti

b. Tetik parmak

c. De Quervain tenosinoviti

d. Refleks sempatik distrofi

**2.4.10. Tedavi**

KTS tedavisi alanında yapılan çalışmalardan elde edilen verilerin sınırlı olması nedeniyle literatürde KTS’de kesin kabul görmüş bir tedavi yöntemi bulunmamaktadır (1). Semptomların kısa süredir devam ettiği, şiddetli olmayan olgularda genellikle konservatif tedavi yöntemleri tercih edilmektedir. KTS’de uygulanan başlıca konservatif tedavi yöntemleri splintleme, lokal kortikosteroid enjeksiyonu, tendon kaydırma egzersizleri, ultrason, kısa dalga diatermi, parafin, kontrast banyo, fonoforez, transkutanöz elektriksel nöral stimülasyon (TENS), laser gibi fizik tedavi modaliteleridir (80).

Çoğu hastada ilk ve en etkili tedavi yöntemi el bileğinin nötral pozisyonda splintlenmesidir. Semptomları yeni başlamış ve çok şiddetli olmayan hastalarda splintleme bazen tek başına yeterli tedavi yöntemi olabilir. Yapılan çalışmalar el bileği splintinin KTS’deki tedavi edici etkisinin eli nötral pozisyonda tutarak karpal tünel içi basıncı azaltıcı etkisinden kaynaklandığını göstermiştir (81). Nötral splintlerin 6 hafta boyunca

gecelemi takılması önerilmekle beraber tam zamanlı splint kullanımının daha etkili olduğunu belirten çalışmalar da mevcuttur (19).

Lokal kortikosteroid enjeksiyonlarının KTS'li hastaların yaklaşık %75'inde semptomatik düzelme sağladığını gösteren çalışmalar bulunmaktadır (82,84). Bu rahatlama birkaç haftayla 4-6 ay arasında devam eder. Hastaların %10 ile 20'sinde ise rahatlama kısmidir. Enjeksiyondan 1-2 gün sonra semptomlarda hafifleme görülse de tam fayda görülmesi için 2-3 haftanın geçmesi gerekebilmektedir (82).

Steroid olmayan antiinflamatuvar ilaçlar (SOAİİ) ve diüretiklerin kullanımının yararıyla ilgili yüksek kalitede randomize kontrollü bir çalışma bulunmamaktadır. Ayrıca KTS patofizyolojisinde inflamasyonun anlamlı bir yeri yoktur. Bu nedenle KTS tedavisinde kullanımları mantıklı görünmemektedir (83).

Karpal tünel sendromunda cerrahi tedavi konservatif tedavilerin etkisiz kaldığı, ilerleyici ya da kalıcı nörolojik değişikliklerin bulunduğu durumlarda düşünülmelidir. Cerrahi tedavi açık veya endoskopik olarak TKL'nin serbestleştirilmesi şeklinde yapılabilir (18,85). Cerrahi tedavinin komplikasyonları ise; enfeksiyon gelişmesi, akut hematoma, arter yaralanması, median sinirin yaralanması, refleks sempatik distrofi sendromu ve KTS'nin nüks etmesidir (18,85). Cerrahi ilk dönemlerde faydalı olsa da hastaların %7-30'unda semptomlar tekrarlayabilir. Endoskopik cerrahi yaklaşım ile işe dönme zamanını kısaltmakla beraber geç dönem sonuçları açık cerrahi ile aynıdır (86).

## **2.5. LASER**

### **2.5.1. Tanım**

Laser İngilizce 'Light Amplification by Stimulated Emission of Radiation' sözcüklerinin baş harflerinden oluşmaktadır. 'Uyarılmış ışınım yayınımlı ile ışığın yoğunlaştırılması' anlamına gelen bu terim kısaca yoğunlaştırılmış ışın olarak tanımlanır (87). Doğada kendiliğinden var olmayan laser ışını yapay bir ışıktır ve doğal ışıktaki olmayan özelliklere sahiptir. Fizik tedavide kullanılan düşük güçteki laserin dalga boyu, elektromagnetik spektrumda görünen ışık veya kızılötesi bölümeuayan bir elektromanyetik enerji formudur (88).

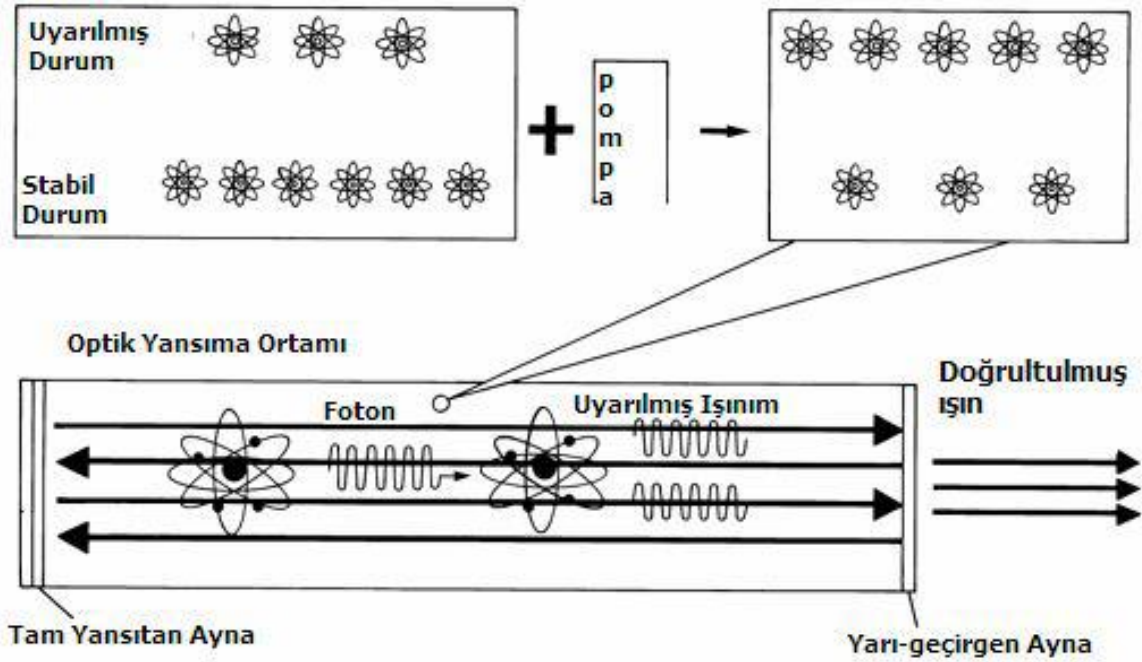
Laserin prensiplerini oluşturan kuantum kavramı, 1917’de Einstein tarafından ortaya konmuştur. 1954 yılında Townes ve arkadaşlarının çalışmaları MASER (mikrowave amplification by stimulated emission of radiation) sisteminin gelişmesiyle ortaya çıkmıştır. 1974 yılından sonra laser ışınının, metabolik aktiviteyi arttırdığı, hücre bölünmesini hızlandırdığı, analjezik etki sağladığı ve yara iyileşmesi üzerine olumlu etkilerinin olduğu araştırmacılar tarafından saptanmış ve çalışmalar genişletilmiştir (87,88).

### **2.5.2. Laser Işının Elde Edilmesi**

Laser cihazlarının ana prensibi bir ışık kaynağından çıkan foton enerjisini belirli bir ortamdan geçirerek, bu ortamın atomlarındaki elektronların dönüş hızını arttırmak ve böylece gelen ışıklardan çok farklı dalga boyunda yeni bir ışık elde ederek tek bir doğrultuda sevk etmektir (89).

Bir sistemden lazer oluşturmak için 4 öge gerekmektedir (87).

1. Laser ortamı (Etkin gereç): Laser ana maddesi olarak her madde kullanılabilir. Katı, sıvı, gaz olabilir. Atomları çok kolay bir şekilde uyarabilen ve kolayca yüksek enerji düzeylerine ulaşabilen maddelerden seçilir.
2. Enerji kaynağı (Uyarma yöntemi): Enerjinin verilmesiyle lazer maddesi aktiflenerek inversiyon durumuna getirilir. Buna pompalama da denir. Bu işlev optik, elektriksel, kimyasal hatta elektron bombardımanı şeklinde olabilir.
3. Rezonans ayna sistemi: Oluşan fotonik enerjiyi arttırmak için kullanılan düzenektir. Biri yarı geçirgen iki aynadan oluşur ve laser ışını en iyi düzeyde elektron salınım (osilasyon) eşiğine erişilir erişilmez aynadan geçiş başlar. Elektron hareketlerini hızlandırmaya yarar.
4. Fiberoptik iletken: Elde edilen ışını taşıma ve yönlendirmede kullanılır



Şekil 2.7. Laser foton oluşum mekanizması

### 2.5.3. Laser Işığının Özellikleri

1. Monokromatizm: Laser ışığını yapan elektromanyetik radyasyon, aynı dalga boyundaki ışıklardan oluştuğu için tek renklidir.
2. Dağılmazlık (Koherens): Normal ışığın aksine laser ışınları dağılmayan, aynı yönü ve faz ortalamayan paralel dalgalardan oluşur. Bu özelliği ile sapma asgariye indirilir ve enerjinin bir noktada odaklanması sağlanır.
3. Düşük Diverjans: Laser ışınları aynı yönde yol alır. Buna “uzaysal uyumluluk” denir. Uzaysal uyumluluk nedeniyle ışınlar birbirine paraleldir. Bu sayede yüksek bir ışınlaşma yoğunluğu elde etmek mümkündür. Işınlar dağılmadığı için enerji çok uzak mesafelere iletilebilir.
4. Lineer polarizasyon: Optik filtreler sayesinde sadece  $90^\circ$  açı ile gelen ışınların geçmesine izin verilir. Laser ışınları, radyant enerjinin diğer formları gibi absorbe edilebilir, yansıtılabilir ve iletilebilir (88,90).

#### 2.5.4. Laser Türleri

1. Düşük yoğunlukta laserler: Soğuk ya da yumuşak laser olarak da tanımlanır. Aktif madde olarak helyum-neon gazını kullanırlar. Helyum-Neon (He-Ne) laseri %85 helyum, %25 neon gazından oluşurlar. Dalga boyu 632.8nm'dir. Emniyetli ve pratik olup, devamlı ışın yayarlar. Kesikli veya devamlı uygulama yapılabilir. Helyum-neon laseri yüksek dağılım ve düşük absorpsiyonda geniş bir doku kitlesine etki eder. Bu nedenle transkutan ışınlama tedavileri için en uygun laser tipidir. Helyum-neon laserin penetrasyon derinliği direkt olarak 0.8 mm'nin üzerindedir, indirekt olarak 10-15 mm arasındadır.
2. Orta yoğunlukta laserler: Orta yoğunlukta laserlere yarı iletken laserler de denir. Aktif madde olarak galyum-alimünyum-arsenid (Ga-Al-As) maddesi kullanılır. Diyod laser olarak da tanımlanır. Dalga boyu 830-904 nm dir. Kesikli ışın yayarlar. İndirekt penetrasyon 5 cm'ye kadar çıkabilir.
3. Yüksek yoğunlukta laserler: Sert veya sıcak laserler olarak da adlandırılırlar. Cerrahide ve sanayide kullanılırlar. Argon, karbondioksit, neodym YAG (yitrium aliminyum okside garnet) laserleri vardır. Argon laser göz hastalıklarında, karbondioksit lazer ise mikrocerrahide kullanılmaktadır. Neodym YAG laserin dalga boyu 1064 nm'dir. Kırmızı ötesine yakındırlar. Düşük güçte pıhtılaşma, yüksek güçte ise doku ve kanserleri buharlaştırma yapar (88,89).

Fizik tedavide düşük ve orta güçlü laser tipi kullanılır. Ancak orta güçte laser olarak tanımlanan laserlerin güçleri düşük güçte laserlere yakındır. Bu nedenle bazı sınıflamalarda düşük güçte laserler içinde yer alırlar. Bu laserler doku ısısını 0.3- 0.62 dereceden fazla arttırmazlar. Bu yüzden düşük güçte laserlere atermik laserler adı da verilir (88,89).

Laserin enerji birimi jul'dur. Bir yüzeye düşen enerji miktarı  $\text{jul/mm}^2$  ya da  $\text{jul/cm}^2$  olarak tanımlanır. Laser enerjisi üretim miktar  $\text{jul/saniye}$ , yani watt olarak ölçülür ( $1 \text{ W} = 1 \text{ j/sn}$ ) (87). Laser tedavisinde uygulama dozu ( $\text{jul/cm}^2$ ) patolojiye, uygulanmanın yapılacağı alan yüzeyine, toplam tedavi zamanına, laserin modeli ve tipine göre belirlenir (88,92). Laser tedavisi hastaya her gün uygulanabileceği gibi aralıklarla da uygulanabilir. Tek seansta uygulanacak total doz 100 jul'den fazla olmamalıdır (91).

### **2.5.5. Laserin Fizyolojik Etkileri**

Laserin analjezik, yara iyileştirici ve antienflamatuar etkileri bulunur ve bu etkileri fotokimyasal nitelikteki etkilere bağlıdır. Laser ışınlarının biyolojik dokulardaki etkileri doğrudan ışının dalga boyuna, penetre olacakları dokunun derinliğine, doza (tedavinin yoğunluğu ve süresine) ve toplam tedavi sayısına bağlıdır (87).

Laserin etki mekanizmaları kesin olarak tanımlanmamış olmasına rağmen subselüler ve selüler mekanizmaları etkilediği gösterilmiştir. Laserin temel etki mekanizması doku sitümülasyonudur. Bu uyarı hücre, damar yapısı, intertisyel doku ve immün seviyelerindedir. Laserin dokulara uygulandığında direkt, akupunktur noktalarına uygulandığında ise sistemik etkileri vardır (87).

**Analjezik etki:** Laserin analjezik ve antienflamatuar etkisi birçok mekanizma ile açıklanmaktadır. Duysal sinir uçlarında ağrı algılanması ile kas arteriollerindeki spazmı azaltarak reaktif vazodilatasyon oluşturur. Sinoviyal membranda protein senteziyle rejerasyonu sağlar ve beta endorfinleri arttırarak analjezik ve antienflamatuar etki yapar (91).

**Biyostimülan etki:** Biyostimülan etki iki düzeyde olmaktadır. İlk olarak hücresel düzeyde (topikal primer yanıt), daha sonra daha geniş bir alan üzerinde (sistemik vasküler yanıt) görülür. Hücresel düzeyde biyostimülan etki, laser enerjisinin mitokondriler tarafından absorbe edilerek ATP havuzu ve sitoplazmik hidrojen yoğunluğunun artması ile açıklanmaktadır. Bu sayede farklı yolları aktive ederek fibroblast aktivitesini hızlandırarak kollajen sentezini arttırır (87,90).

**Yara iyileşmesi:** Açık yaraların iyileşmesinde, düşük enerjili laser ışınlanması bir takım regülasyon mekanizmalarını uyararak etki etmektedir. Yara kontraksiyonu, kollajen sentezi, yara gerilme dayanıklılığının artması fibroblastlarla ilgilidir; epitelizasyon ise epidermal hücrelerin proliferasyonuna bağlıdır. Düşük enerjili laser selektif olarak fibroblastları ve epitel hücreleri stimüle ederek etki etmektedir (88).

### **2.5.6. Laserin Biyolojik Etkileri**

- 1- Kapiller kan akışı artar, arterial vazodilatasyon olur ve hücre metabolizması uyarılır.
- 2- Mitokondrial aktivite artar ve ATP üretimi hızlanır.

- 3- Hidrostatik ve interkapiller basıncı arttırıp, eksuda absorpsiyonunu sağlar.
- 4- Antienflamatuar etki olarak kan kortisol seviyeleri artar.
- 5- Antibakteriyel etki oluşturur.
- 6- Elektrolitlerin yer deęişiminin uyarılması hücre metabolizmasında artma meydana getirir.
- 7- Antikor üretiminde artma görülür.
- 8- Prostaglandin üretimi azalır, buna baęlı ağrı azalır.
- 10- Kollagen formasyonu ve yaraların vaskülarizasyonu artar. Makrofajların stimülasyonunda, fibroblast aktivasyonunda, hücre zarı mekanizmasındaki deęişikliklerde, fagositik aktivitede artışı görülür.
- 11- Doku LDH ve süksinik dehidrogenaz konsantrasyonları yükselir.
- 12- Hücresel proliferasyon hızlanır.
- 13- Hasara uğramış optik ve periferik sinirlerin tamirinin hızlandırılması ve fonksiyonun iyileşmesini sağlar
- 14- Yara, kırık ve kırık iyileşmesinin hızlanır
- 15- Mast hücrelerinin sayısında ve degranulasyonunda azalma görülür
- 16- Kas spazmının çözülmesinde rol oynar (92,93).

### **2.5.7. Laserin Endikasyonları**

1. Osteoartrit
2. Yumuşak doku romatizmaları
3. Yanık tedavisi
4. Dekübit ülseri
5. Karpal tünel sendromu
6. Tendinit ve bursit
7. Spor yaralanması
8. Radikülopati



9. Diyabetik nöropati
10. Diş hastalıkları
11. Trigeminal nevralji
12. Nörovasküler trofik bozukluk
13. Post heratik nevralji
14. Skar doku azaltma ve esnekliğini arttırma (87)

### **2.5.8. Laserin Kontraendikasyonları**

Fiziksel tıpta kullanılan laserlerin yan etkileri nadirdir. Geçici karıncalanma, hafif eritem, yanma hissi, ağrıda artış, uyuşukluk ve cilt döküntüsü bildirilmiştir. Laserin kontraendikasyonu ve dikkat edilmesi gereken durumlar aşağıda belirtilmiştir (89,91).

1. Laser ışınına en duyarlı organ göz olup, bu nedenle endikasyonları dışında göze uygulanmamalıdır. Tedavi sırasında koruyucu gözlük kullanılmalıdır.
2. Epileptiklerde uygulanmamalıdır.
3. Kardiyak pace-maker taşıyan hastaların göğüs bölgeleri tedavi edilmemelidir.
4. Hipersekresyon yapabileceği için tiroid bezine uygulanmamalıdır.
5. İnflamatuvar romatizmal hastalıkların akut dönemlerinde yapılmamalıdır.
6. Enfekte bölgeler ve variköz venler üzerine uygulanmamalıdır.
7. Fetüs, gonadlar ve malign tümörler üzerine uygulanmamalıdır.

### **3. GEREÇ VE YÖNTEM**

#### **3.1. Hastalar**

Çalışmamıza Başkent Üniversitesi Tıp Fakültesi Fiziksel Tıp ve Rehabilitasyon kliniğine başvuran, klinik ve fizik muayene sonucuna göre KTS öntanısıyla yapılan ENMG’inde hafif ve orta düzeyde KTS saptanan 42 hasta dahil edildi.

Hastalar 1 ve 2 olarak numaralandırılmış opak kapalı zarf yöntemiyle randomize olarak 2 gruba ayrıldı. Birinci grup, tedavi grubu olarak değerlendirildi ve 3 hafta süreyle toplamda 15 seans laser tedavisi uygulandı. İkinci grup ise kontrol grubu olarak değerlendirildi ve 3 hafta süreyle toplamda 15 seans sham laser tedavisi uygulandı. Tüm hastaların laser veya sham tedavi öncesinde klinik, elektrofizyolojik ve ultrasonografik incelemeleri yapıldı. Her iki gruba çalışma süresince kullanması için el-el bileği splinti verildi. Hastalardan el-el bileği istirahat splintini geceleri en az 8 saat süreyle kullanmaları ve gündüz ise mümkün olduğu sürece çıkartmamaları istendi. Hastaların çalışma bitiminde klinik, elektrofizyolojik ve ultrasonografik değerlendirmeleri tekrar edildi.

Çalışmamız 11/12/2015 tarihinde, 15/159 sayılı kurul kararı ile etik kurulu onayı almıştır.

#### **3.2. Çalışmaya Alınma ve Dışlanma Kriterleri**

Çalışmamıza 18 yaş üzerinde, geceleri ellerde ağrı uyuşma ve median sinir duyu dağılım alanında parestezi gibi KTS’nin tipik semptomları olan ve ENMG’de hafif veya orta düzeyde karpal tünel sendromu saptanan hastalar dahil edildi. Her iki elde de KTS saptanan hastalarda şikayetlerin daha çok görüldüğü el çalışmaya alındı.

Median sinirin etkilenebileceği servikal radikülopati, polinöropati, brakiyal pleksopati gibi durumlar ile proksimal median nöropatisi, ulnar tuzak nöropatisi olan, sinir kas kavşağını etkileyen hastalığı olan, ilgili üst ekstremitesinde lenfödemi bulunan, herhangi bir malignitesi, diabetes mellitus, kronik karaciğer ve kronik böbrek yetmezliği olan hastalar, önceki 3 ay içerisinde KTS için el bileğine steroid enjeksiyonu yapılan hastalar ile daha önceden KTS nedeniyle opere edilmiş hastalar çalışma dışında bırakıldı. Ayrıca elektrotanısıl çalışmanın yapılamadığı (kardiyak pacemaker, kanama bozukluğu, antikoagülan ilaç kullanımı olan) hastalar ve gebeler çalışmaya dahil edilmedi.

Her hastaya çalışma hakkında bilgi verilip, yazılı onamları alındı.

### 3.3. Klinik değerlendirme

Tüm hastaların tedavi öncesinde ve sonrasında fizik muayeneleri ve elektrofizyolojik değerlendirmeleri aynı hekim tarafından hastanın hangi gruba dahil olduğunu bilmeden gerçekleştirildi. Tedavi ve kontrol gruplarının demografik özellikleri (yaş, cinsiyet, eğitim durumu) ve vücut kitle indeksleri (VKİ) kaydedildi.

Fizik muayenede hastalara phalen, tinnel ve ters phalen testleri uygulandı. Phalen testi; el bileğinin bir dakika süreyle maksimal fleksiyonda tutulması ile yapıldı. Tinel testi ise el bileğinin volar yüzünde karpal ligaman üzerinde uzanan median sinir üzerine hafif perküsyon uygulaması ile yapıldı.

Hastaların semptom şiddeti ve fonksiyonel değerlendirilmesi için tedavi öncesi ve sonrasında Boston KTS anketi dolduruldu.

Boston KTS anketi, semptomların şiddetini değerlendiren “semptom şiddet skalası” ile, günlük yaşam aktivitelerine olan etkilerini değerlendiren “fonksiyonel durum skalası” ndan oluşan bir ankettir ve hastanın kendisi tarafından doldurulur. Levine ve arkadaşları tarafından 1993 yılında KTS’li hastaların klinik standardizasyonu için geliştirilmiştir (94). Türkçe geçerlik ve güvenilirlik çalışması yapılmıştır (95). Semptom şiddet skalasında toplam 11 soru bulunur. Her soru 1 ile 5 arasında skorlanır ortalama skor tüm sorular için elde edilen puanın mevcut soru sayısına bölünmesi ile elde edilir (skorların toplamı/11). Maksimum skor 5’tir. Skorun büyüklüğü semptomların şiddetini ifade etmektedir (Bkz. EK 1).

Fonksiyonel durum skalası (FDS) ise 8 farklı günlük yaşam aktivitesinin gerçekleştirilmesindeki zorluğu sorgulayan bir skaladır. Skalada toplam 8 soru bulunur. Her soru 1 ile 5 arasında skorlanır ve ortalama skor (skorların toplamı/8) hesaplanır. Maksimum skor 5’tir (Bkz. EK 2). Skorun büyüklüğü disabilitenin şiddetini ifade etmektedir.

### 3.4. Elektrofizyolojik Değerlendirme

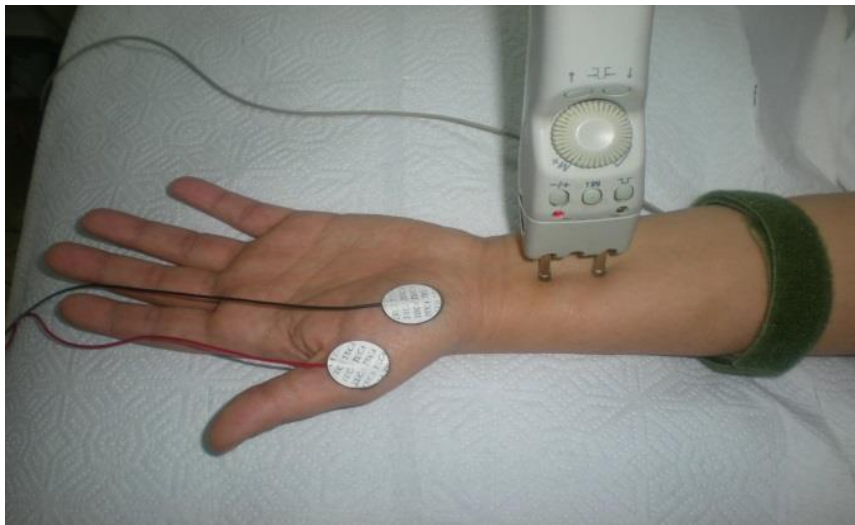
Elektrotanısalsal incelemelerde tüm olgulara median ve ulnar sinir motor, orthodromik ve antidromik duyu iletim çalışmaları ile median sinir avuç-ıçi bilek (AİB) segmenti mikst sinir ve radial sinir duyu iletim çalışmaları yapıldı. Motor iletim çalışmalarında, latans, hız ve amplitüdüleri ölçüldü. Tüm duyu ve mikst sinir iletim çalışmalarında supramaksimal

uyarı ile elde edilen ardışık en az 8 potansiyel averajlanarak kayıt yapıldı. Latans ve hız ölçümleri ilk negatif tepe noktasından, amplitüd ölçümleri ise tepeden tepeye olacak şekilde gerçekleştirildi. Median sinir motor iletim çalışmalarında anormallik tespit edilen olgulara APB kasına iğne EMG uygulandı. APB kasına yapılan iğne EMG’de anormallik saptanması halinde radiküler patolojiyi ve proksimal median nöropatiyi ekarte etmek amacıyla pronator teres ve ADM kaslarını da içerecek şekilde iğne EMG genişletildi.

Tüm incelemeler aynı hekim tarafından Medelec ® Synergy Multimedia EMG/EP cihazı (Oxford Instruments) kullanılarak yapıldı. Tüm testler hastalar supin pozisyonda bir sedyede uzanmış halde ve standart supramaksimal perkütanöz stimülasyon tekniği ile yüzey elektrodlar kullanılarak çalışıldı. Oda sıcaklığı 25° derecede tutuldu ve distal deri sıcaklığı 31-32°C arası olması sağlandı. KTS tanısı American Association of Electrodiagnostic Medicine (AAEM) önerilerine göre yapılmıştır. Referans değer olarak kendi laboratuvar değerlerimiz alınmış olup, laboratuvarımıza ait normal elektrofizyolojik değerler EK 3’te sunulmuştur.

#### **3.4.1. Median Sinir Motor İletim Çalışması**

Aktif yüzeyel disk kayıt elektrodu APB kasının göbeğine, referans elektrot ise metakarpofalangeal eklem hemen distaline yerleştirildi. Distal stimülasyon aktif elektrodun 8 cm proksimalinden; proksimal stimülasyon ise antekübital bölgenin medialinden uygulandı. Distal motor latansı, motor iletim hızı ve amplitüdü kaydedildi.

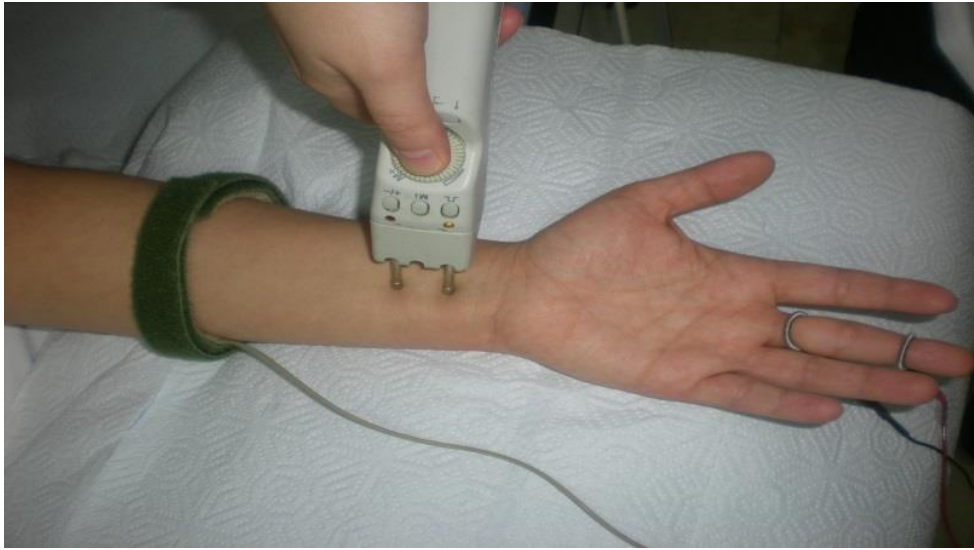

**Resim 3.1.** Median sinir motor iletim çalışması

F yanıtını kaydetmek için kayıt elektrotları motor sinir iletim çalışması ile aynı şekilde yerleştirildi. Ancak stimülatörün katodu omurgaya yakın, kayıt elektroduna ise uzak olacak şekilde çevrilerek, aktif elektrodun 8 cm proksimalinden yalnızca distal stimülasyon olarak verildi. Her 2 saniyede bir ve toplamda 8 defa olacak şekilde stimülasyon yapılarak ortalama F latansı kaydedildi.

### **3.4.2. Median sinir antidromik duyu iletim çalışması**

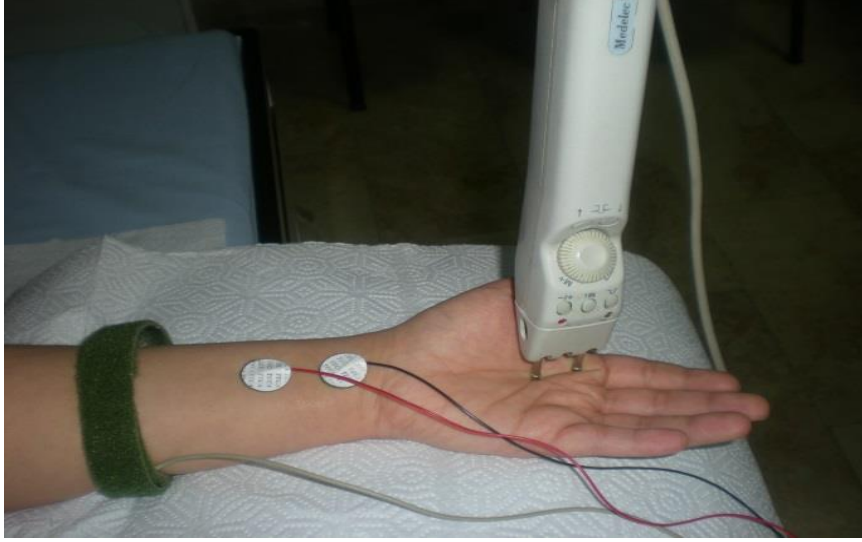Aktif yüzük kayıt elektrodu proksimal interfalangeal eklem üzerinde, referans elektrot ise distal interfalangeal eklemin üzerinde olacak şekilde 3. parmağa yerleştirildi. Distal stimülasyon aktif elektrottan 12 cm uzakta olacak şekilde; proksimal stimülasyon ise antekübital bölgenin medialinden gerçekleştirildi. Distal duyu latansı, duyu iletim hızı ve BSAP kaydedildi.



**Resim 3.2.** Median sinir antidromik duyu iletim çalışması

### **3.4.3. Median sinir avuç içi-bilek segmenti mikst sinir iletim çalışması**

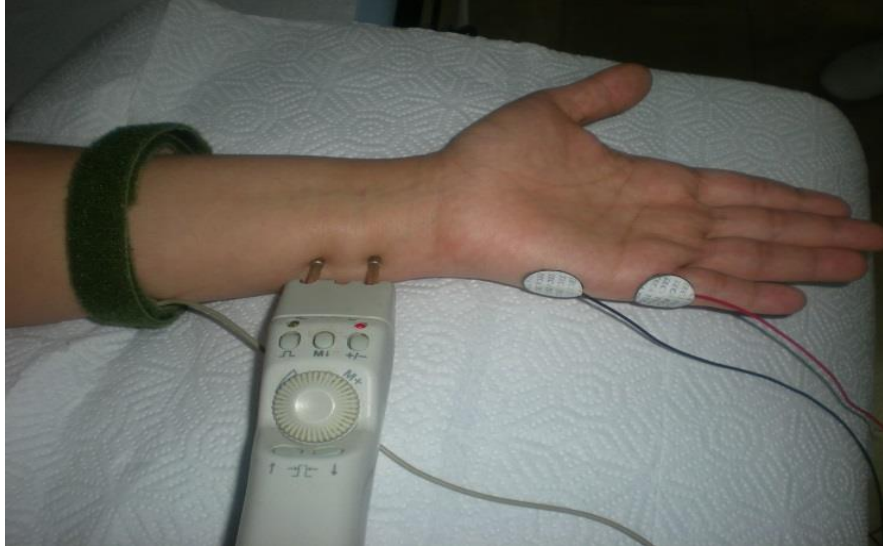Aktif yüzeyel disk kayıt elektrodu el bileği orta kesiminde proksimal el bilek çizgisinin proksimaline, referans elektrodu ise aktif elektrodun 3-4 cm proksimaline yerleştirildi. Stimülatör, anot 2. parmağın metakarpofalangeal eklemi üzerinde, katot avuç içinde olacak şekilde yerleştirilerek uyarı verildi. Mikst sinir iletim hızı ve BSAP amplitüdü kaydedildi.



**Resim 3.3.** Median sinir avuç-içi bilek segmenti mikst sinir iletim çalışması

#### **3.4.4. Ulnar sinir motor iletim çalışması**

Aktif yüzeysel disk kayıt elektrodu ADM kasının göbeğine, referans elektrot ise metakarpofalengeal eklemin hemen distaline yerleştirildi. Distal stimülasyon aktif elektrodun 8 cm proksimalinden; proksimal stimülasyon ise ulnar oluktan verildi. Distal motor latansı, motor iletim hızı ve amplitüdüleri kaydedildi.



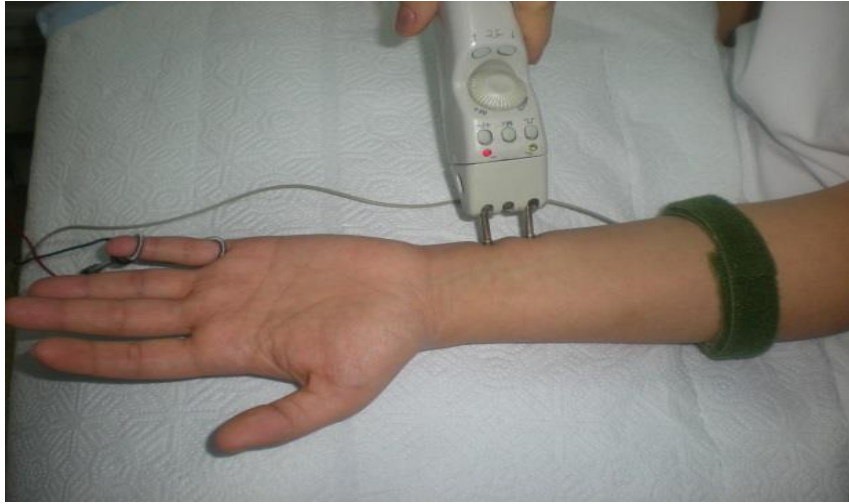**Resim 3.4.** Ulnar sinir motor iletim çalışması

F yanıtını kaydetmek için kayıt elektrotları motor sinir iletim çalışması ile aynı şekilde yerleştirildi. Ancak stimülatörün katodu omurgaya yakın, kayıt elektroduna ise uzak olacak şekilde çevrilerek, aktif elektrodun 8 cm proksimalinden yalnızca distal stimülasyon olarak

verildi. Her 2 saniyede bir ve toplamda 8 defa olacak şekilde stimülasyon yapılarak ortalama F latansı kaydedildi.

#### **3.4.5. Ulnar sinir antidromik duyu iletim çalışması**

Aktif yüzük kayıt elektrodu proksimal falanks üzerinde, referans elektrot distal falanks üzerinde olacak şekilde 5. parmağa yerleştirildi. Distal stimülasyon aktif elektrottan 12 cm uzakta olacak şekilde; proksimal stimülasyon ise dirsekte ulnar oluktan verildi. Distal duyu latansı, duyu iletim hızı ve DSAP amplitüdüleri kaydedildi.

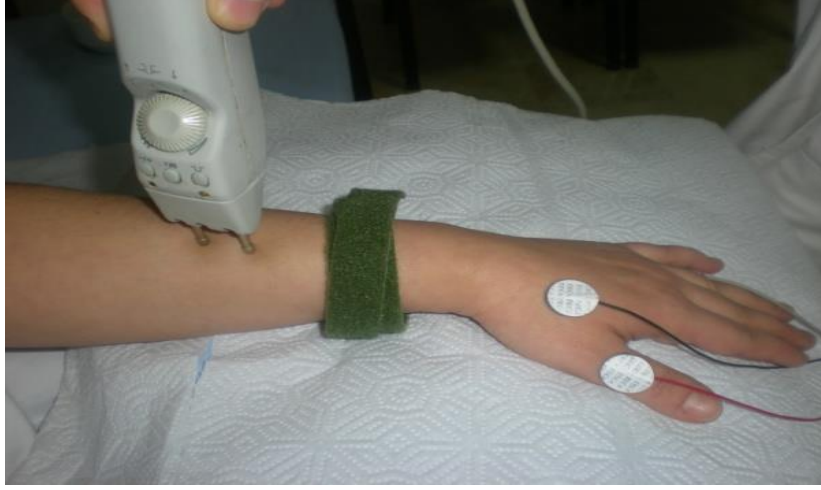

**Resim 3.5.** Ulnar sinir antidromik duyu iletim çalışması

#### **3.4.6. Radial sinir duyu iletim çalışması**

Aktif yüzeyel kayıt elektrodu elin dorsal yüzünde ekstansör pollicis longus tendonunu kesen radial sinir duyu dalı üzerine, referans elektrod ise II. metakarp başının lateraline yerleştirildi. Stimülasyon aktif elektrodun 13-14 cm proksimalinden radiusun lateral kenarından verildi.



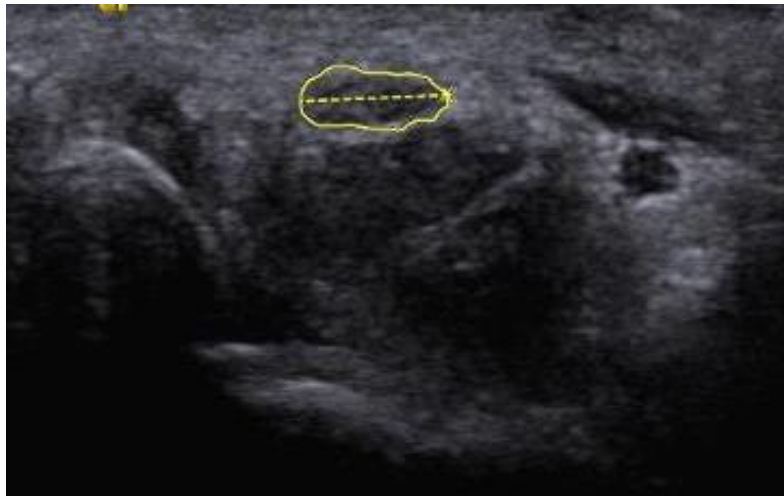

**Resim 3.6.** Radial sinir duyu iletim çalışması

### 3.5. Ultrasonografik değerlendirme

Tüm hastalar Başkent Üniversitesi Tıp Fakültesi Radyoloji Kliniği'nde USG ile incelendi. Sonografik inceleme Siemens® marka USG cihazı ve yüksek frekanslı 9,5Mhz lineer prob kullanılarak çalışma gruplarına kör, aynı hekim tarafından gerçekleştirildi.

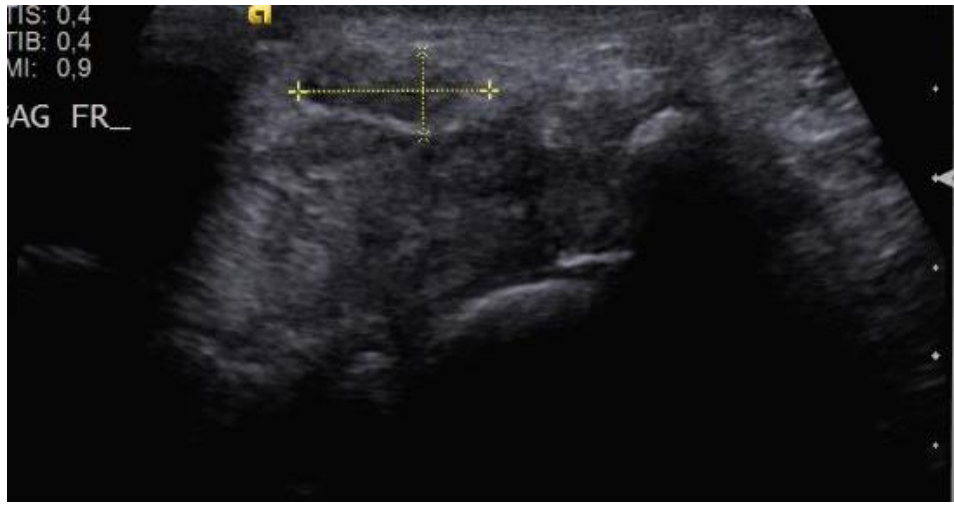
Hastalar, yüzü değerlendiriciye dönük olarak otururken, el bileği volar yüzü havaya bakacak şekilde ve bir yastık üzerinde ya da kendi kucağında istirahatte olacak şekilde pozisyonlandı. El bilek volar yüzden yapılan değerlendirme ile önce median sinir karpal tünel girişinde lokalize edildi. Proksimal karpal tünelde (pisiform kemik seviyesinde) median sinir hiperekoik iç sınır çizgisi sürekli takip edilerek transvers kesit yüzey alanı (TKA) ölçümü yapıldı.



**Resim 3.7.** Median sinir tranvers kesit alanını ultrasonografik ölçümü

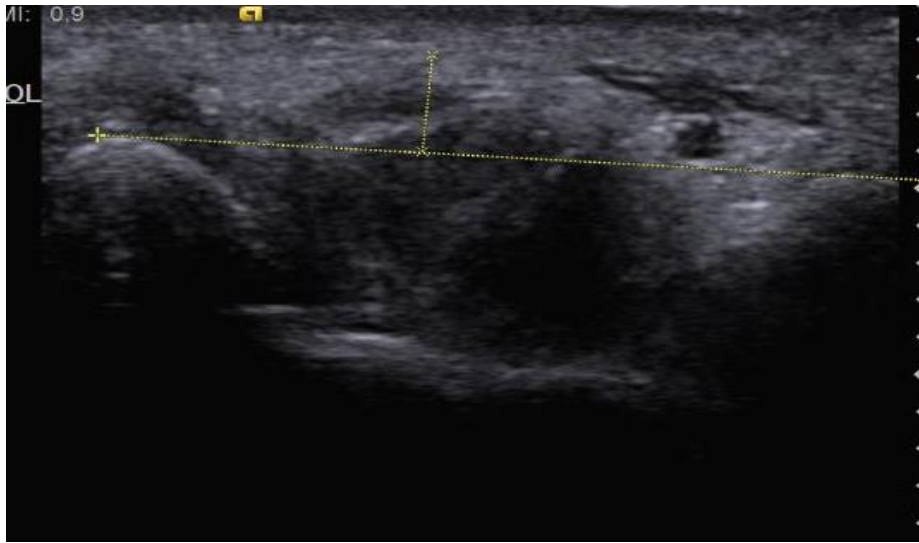

Aynı seviyede median sinirin AP ve tranvers çap ölçümleri yapıldı AP ve transver çap ölçüm sonuçları kullanılarak median sinirin yassılaşıma oranı (YO) hesaplandı.



**Resim 3.8.** Median sinir yassılaşıma oranının ultrasonografik ölçümü

Fleksör retinakulum palmar yaylanması (PY) trapezial tuberkülden hamat kancaya çizilen çizginin orta noktasının fleksör retinakulumuna uzaklığı ölçülerek hesaplandı.



**Resim 3.9.** Fleksör retinakulum palmar yaylanması ultrasonografik ölçümü

Alan ölçümü US cihazında mevcut bulunan elle çizim (manuel trace) yöntemi ile gerçekleştirildi. Tüm ölçümlerde alan değerleri için milimetre kare (mm<sup>2</sup>), uzunluk ölçümleri için milimetre (mm) birimleri kullanıldı.

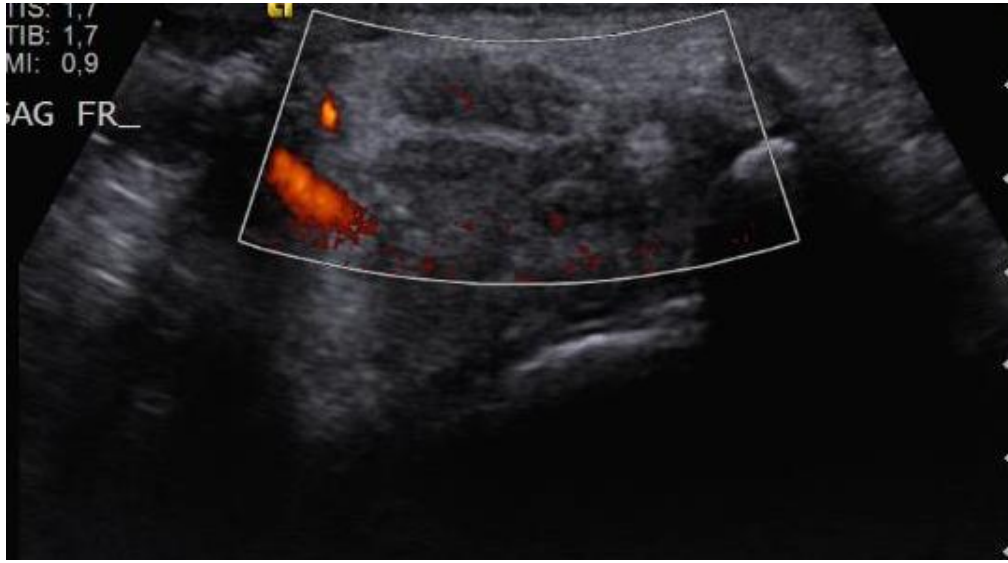
Median sinir transvers planda görüntülenip power doppler incelemesi yapıldı. Renk penceresi sinirin 3 cm'lik bölümünü kapsayacak şekilde açıldı ve power doppler USG görüntüleri kaydedildi. Power doppler sinyalleri 0'dan 3'e kadar derecelendirildi;

0: power doppler sinyali yok

1: median sinirde 1 tane tek damar varlığı

2: 2 veya 3 tek damar varlığı veya 2 birleşen damar varlığı

3: 3'ten fazla tek damar varlığı ve 2'den fazla birleşen damar varlığı



**Resim 3.10.** Median sinirin power doppler ile değerlendirilmesi

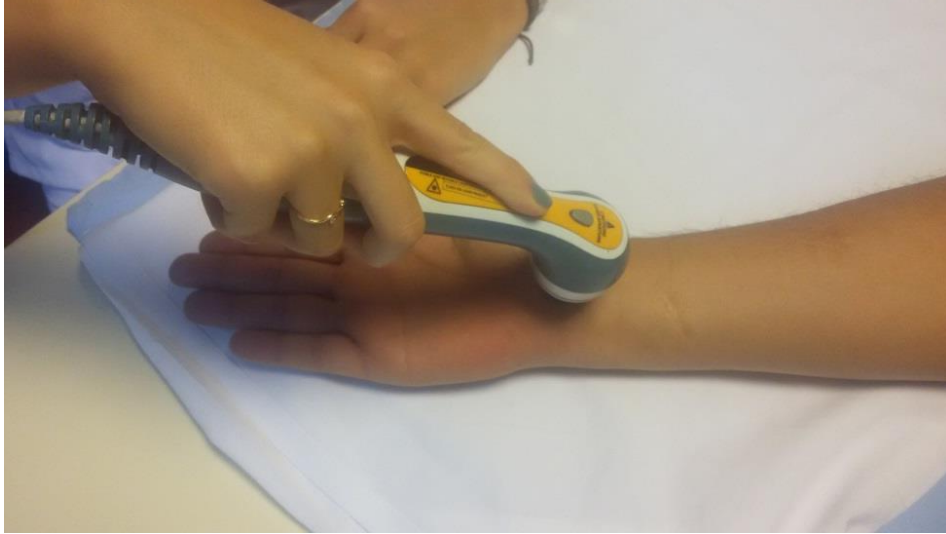### **3.6. Laser Tedavi Prosedürü**

Toplam 42 hasta çalışmaya dahil edildi ve hastalar randomize olarak 22 ve 20 kişi olmak üzere 2 gruba ayrıldı. Birinci gruba 3 hafta boyunca toplamda 15 seans laser tedavi uygulandı. İkinci gruba ise 3 hafta boyunca toplamda 15 seans sham laser tedavisi uygulandı. Laser tedavisinde güç çıkışı 10Mw, dalga boyu 670 nm, kızıl ötesi, düşük yoğunluklu Ga-Al-As laser cihazı (İntelect laser, Encre Medikal, Hixon, USA) kullanıldı. Tedavi grubundaki hastalara düşük yoğunluklu laser tedavisi (DYLT) 0,6 J/nokta olarak uygulandı. Laser tedavisi laser probu direkt ve dik açıyla olacak şekilde karpal tünel bölgesindeki 5 noktaya 120 sn olacak şekilde uygulandı. Toplam doz olarak her seansta 4 joule olmak üzere 15 seans tedavi sonucunda 60 joule olarak uygulandı. Kontrol

grubundaki hastalara ise laser cihazı çalışır görünümde fakat laser ışını vermeyecek şekilde ayarlanarak benzer şekilde 5 noktaya 120 sn olacak şekilde uygulandı.



**Resim 3.11.** Laser cihazı



**Resim 3.12.** Laser uygulama yöntemi

### 3.7. İstatistiksel Değerlendirme

İstatistiksel değerlendirme Statistical Package for Social Sciences (SPSS) for Windows 20 (IBM SPSS Inc., Chicago, IL) programı kullanılarak yapıldı. Verilerin normal dağılımı Kolmogorov-Smirnov testi ile değerlendirildi. Sayısal değişkenlerden normal dağılım

sergileyenler ortalama±standart sapma olarak, normal dağılım sergilemeyenler ortanca (min-max) olarak gösterildi. Kategorik değişkenler sayı ve yüzde olarak belirtildi. İki kategorili risk grupları ile ilişkili faktörlerin tespitinde bağımsız örneklerde T testi (normal dağılım sergileyen sayısal değişkenlerde) ve Mann Whitney U testi (normal dağılmayan sayısal değişkenlerde) kullanıldı. Kategorik verilerin kıyaslanmasında Ki-Kare ve Fisher'in Kesin Ki-Kare testi kullanıldı. Tedavi sonrası değişimler sayısal değişkenlerden normal dağılım sergileyenler için eşleştirilmiş örneklerde ANOVA testi ile, normal dağılım sergilemeyenler için Wilcoxon işaret testi ile, kategorik değişkenler için ise Mc Nemar testi ile yapıldı.

İstatistiksel analizlerde  $p<0.05$  değeri anlamlı olarak kabul edildi.

## 4. BULGULAR

### 4.1. Demografik ve Klinik Özellikler

Araştırma grubu 20 kontrol ve 22 laser tedavisi alan hasta olmak üzere toplam 42 hastadan oluştu. Tüm gruplarda hastaların ortalama yaşı  $50,4 \pm 8,7$  yıl, erkeklerin oranı %16,7, kadınların oranı %83,3 idi ve ortalama vücut kitle indeksi (VKİ)  $29,8 \pm 4,5$   $\text{kg/m}^2$  di. Kontrol ve laser grubunda ortalama yaş, cinsiyet oranı ve ortalama VKİ düzeyi benzerdi (Tablo 4.1).

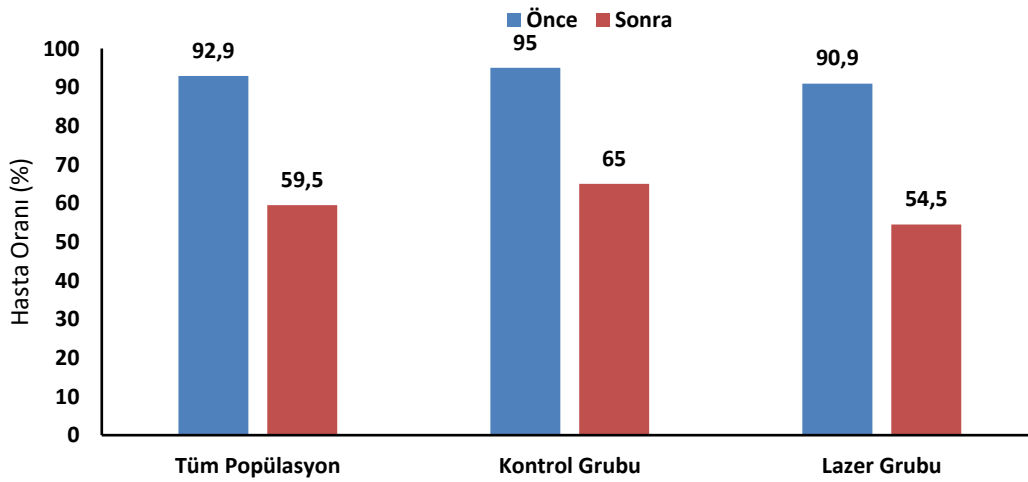
Tüm gruplarda hastaların %54,8'inde sağ el, %45,2'sinde sol el KTS tanısı mevcuttu ve gruplar arasında fark yoktu. Hastaların %83,3'ünün dominant eli sağ taraftı. Tüm gruplarda semptom süresi 3-11 ay arasında (ort. 6 ay) değişmekte idi ve gruplar arasında semptom süresi benzerdi (6,5 ay ve 6 ay;  $p=0,839$ ). Tüm grupların %64,3'ü tekrarlayıcı el hareketi ile ilgili mesleğe sahipti ve bu oran gruplar arasında benzerdi (%65 vs %63,6;  $p=0,927$ ). Tüm grupların %73,8'i hafif KTS derecesine sahip iken, %26,2'si orta KTS derecesine sahipti (67). KTS ciddiyeti kontrol ve laser grubunda istatistiksel farklılık göstermedi ( $p=0,730$ ) (Tablo 4.1).

**Tablo 4.1.** Demografik ve klinik özellikler

Değişkenler	Tüm Popülasyon n=42	Kontrol Grubu n=20	Laser Grubu n=22	P
Yaş	50,4±8,7	51,3±7,7	50,0±9,0	0,736
Cinsiyet				
Kadın	35(83,3)	17(85,0)	18(81,8)	0,982
Erkek	7(16,7)	3(15,0)	4(18,2)	
VKİ	29,8±4,5	29,2±4,4	30,2±4,7	0,481
Sol Sağ etkilenen taraf				
Sol	19(45,2)	9(45,0)	10(45,5)	0,996
Sağ	23(54,8)	11(55,0)	12(54,5)	
Dominant El				
Sol	7(16,7)	3(15,0)	4(18,2)	0,982
Sağ	35(83,3)	17(85,0)	18(81,8)	
Semptom süresi (ay)	6 (3-11)	6,5(3-11)	6(3-10)	0,839
Tekrarlayıcı el hareketi ile ilgili meslek				
Yok	15(35,7)	7(35)	8(36,4)	0,927
Var	27 (64,3)	13(65,0)	14(63,6)	
KTS derecesi				
Hafif	31(73,8)	14(70,0)	17(77,3)	0,730
Orta	11(26,2)	6(30,0)	5(22,7)	

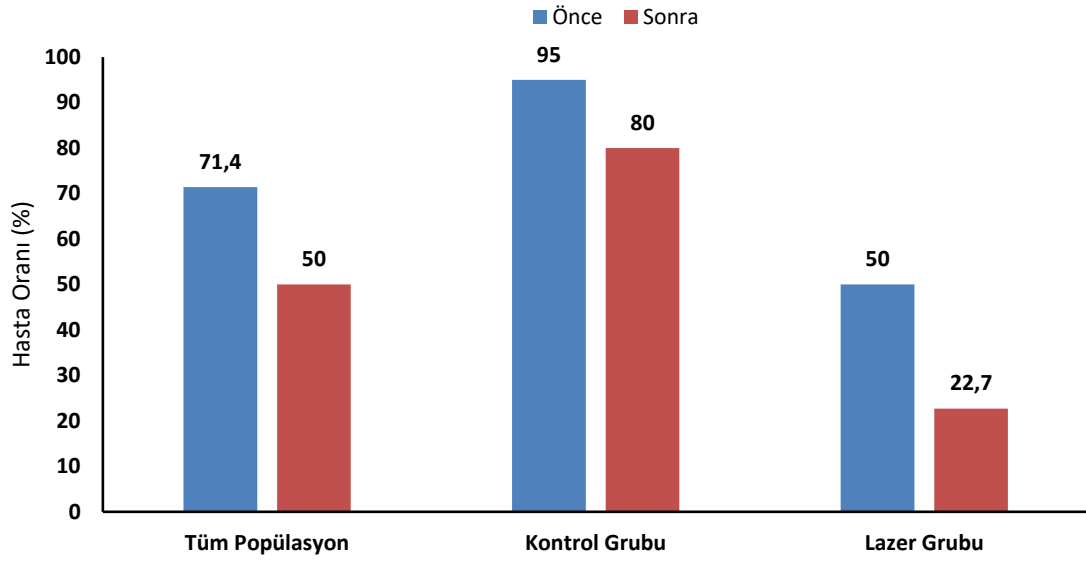
Çalışmaya dahil edilen hasta grubunda gece parestezi en sık görülen semptomdu ve hastaların %92.9'unda mevcuttu. Gündüz parestezi 17 hastada (%40.5), ağrı semptomu ise 27 (%64.3) hastada mevcuttu. Tinnel testi 31 (%73) hastada Phalen testi ise 30 (%71) hastada pozitif saptandı ve en sık görülen fizik muayene bulgusuydu. Buda testi ise hastaların 11'inde (%23) pozitif bulunmuştur.

Semptom ve fizik muayene bulguları açısından hastalar karşılaştırıldığında; gece parestezi oranı kontrol grubunda tedavi öncesi %95 iken tedavi sonrası %65'e düştüğü saptandı ( $p=0,031$ ), lazer grubunda ise tedavi öncesi %90,9 iken tedavi sonrası %54,5'e düştüğü saptandı ( $p=0,008$ ). (Grafik 4.1). Gruplar arasında fark yoktu.



**Grafik 4.1.** Gece parestezi olan hastaların oranı

Aynı şekilde pozitif phalen testi örnekleme %71 oranında mevcuttu. Kontrol grubunda tedavi sonrasında pozitif phalen oranında düşüş gözlenmesine karşın istatistiksel anlamlılık göstermedi (%95 vs %80;  $p=0,250$ ), lazer grubunda ise tedavi sonrası düşüş anlamlıydı (%50 vs %22,7;  $p=0,031$ ) (Grafik 4.2). Diğer klinik ve fizik muayene bulguları açısından gruplar arasında istatistiksel fark izlenmemiştir (Tablo 4.2).

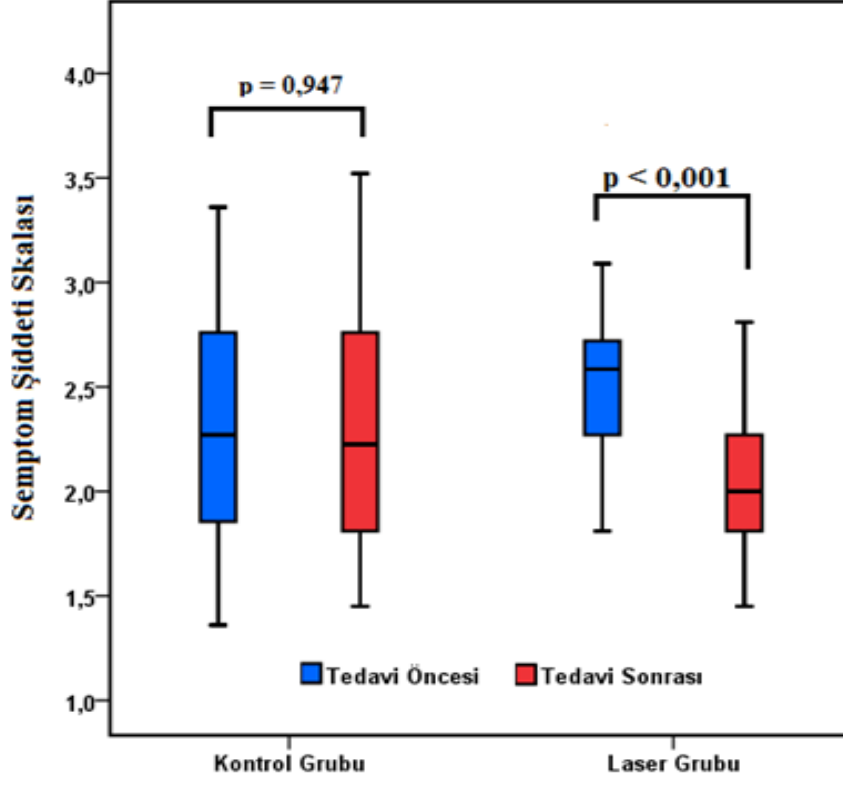


**Grafik 4.2.** Pozitif phalen testi oranlarının tedavi sonrası değişimi

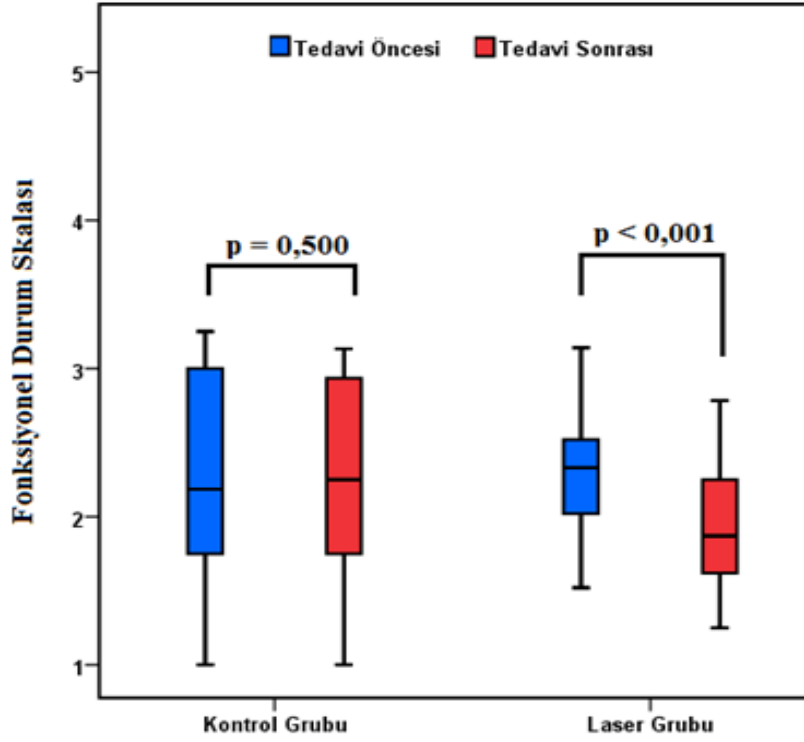
**Tablo 4.2.** Semptom ve fizik muayene bulguları

Değişkenler	Kontrol Grubu n=20 (%)			Lazer Grubu n=22(%)			Gruplar arası p**
	Önce	Sonra	p	Önce	Sonra	p	
<b>Gece Parestezisi</b>							
Yok	1(5,0)	7(35,0)	0,031*	2(9,1)	10(45,5)	0,008*	0,60
Var	19(95,0)	13(65,0)		20(90,9)	12(54,5)		
<b>Gündüz Parestezisi</b>							
Yok	11(55,0)	14(70,0)	0,250	14(63,6)	18(81,8)	0,344	0,56
Var	9(45,0)	6(30,0)		8(36,4)	4(18,2)		
<b>Ağrı</b>							
Yok	6(30,0)	8(40,0)	0,500	9(40,9)	11(50,0)	0,727	0,89
Var	14(70,0)	12(60,0)		13(59,1)	11(50,0)		
<b>Phalen</b>							
Negatif	1(5,0)	4(20,0)	0,250	11(50,0)	17(77,3)	0,031*	0,001
Pozitif	19(95,0)	16(80,0)		11(50,0)	5(22,7)		
<b>Tinnel</b>							
Negatif	11(55,0)	13(65,0)	0,630	0(0)	4(18,2)	0,125	<0,001
Pozitif	9(45,0)	7(35,0)		22(100,0)	18(81,8)		
<b>Buda</b>							
Negatif	14(70,0)	15(75,0)	0,999	17(77,3)	19(86,4)	0,500	0,59
Pozitif	6(30,0)	5(25,0)		5(22,7)	3(13,6)		

Tedavi sonrası semptom şiddeti skalasında azalma lazer grubunda anlamlıydı ( $p<0,001$ ), bu durum kontrol grubunda gözlenmedi ( $p=0,947$ ), (Grafik 4.3). Aynı şekilde tedavi sonrası Fonksiyonel durum skalasında lazer grubunda anlamlı azalma görülürken ( $p<0,001$ ), bu durum kontrol grubunda gözlenmedi ( $p=0,500$ ), (Grafik 4.4), (Tablo 4.3).



**Grafik 4.3.** Tedavi sonrası ortalama semptom şiddeti skalasına ait düzeyler



**Grafik 4.4.** Tedavi sonrası ortalama fonksiyonel durum skalasına ait düzeyler

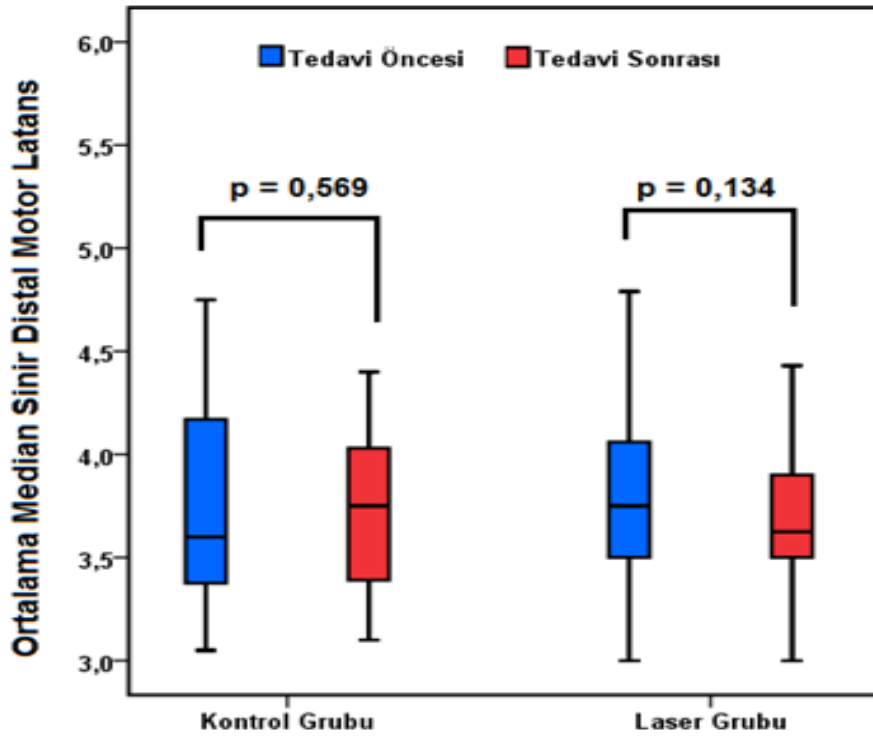


**Tablo 4.3.** Boston KTS Anketi

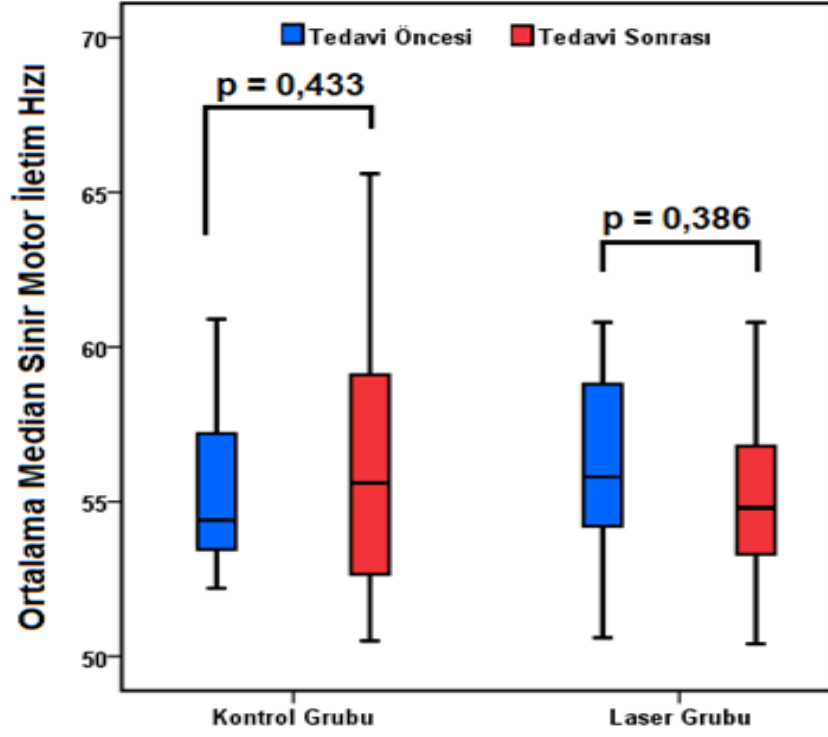
Değişkenler	Kontrol Grubu			Laser Grubu		
	Önce	Sonra	p	Önce	Sonra	p
Semptom Şiddeti Skalası	2,3±0,5	2,3±0,6	0,947	2,5±0,4	2,0±0,4	<0,001*
Fonksiyonel Durum Skalası	2,2±0,7	2,3±0,7	0,500	2,4±0,6	2,0±0,6	<0,001*

## 4.2. Elektrofizyolojik bulgular

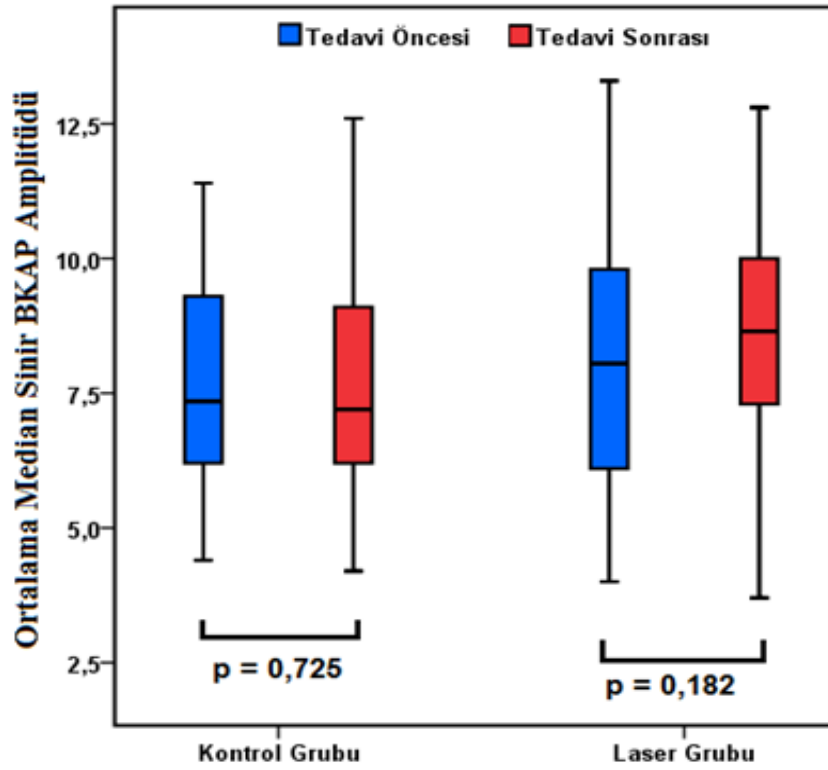
Tedavi sonrası median sinir distal motor latansı, motor sinir ileti hızı, BKAP amplitüdü ortalaması ve median sinir F latansı kontrol ve laser grubunda tedavi öncesine kıyasla anlamlı farklılık göstermedi (Grafik 4.5), (Grafik 4.6), (Grafik 4.7).



**Grafik 4.5.** Tedavi sonrası median sinir distal motor latansı



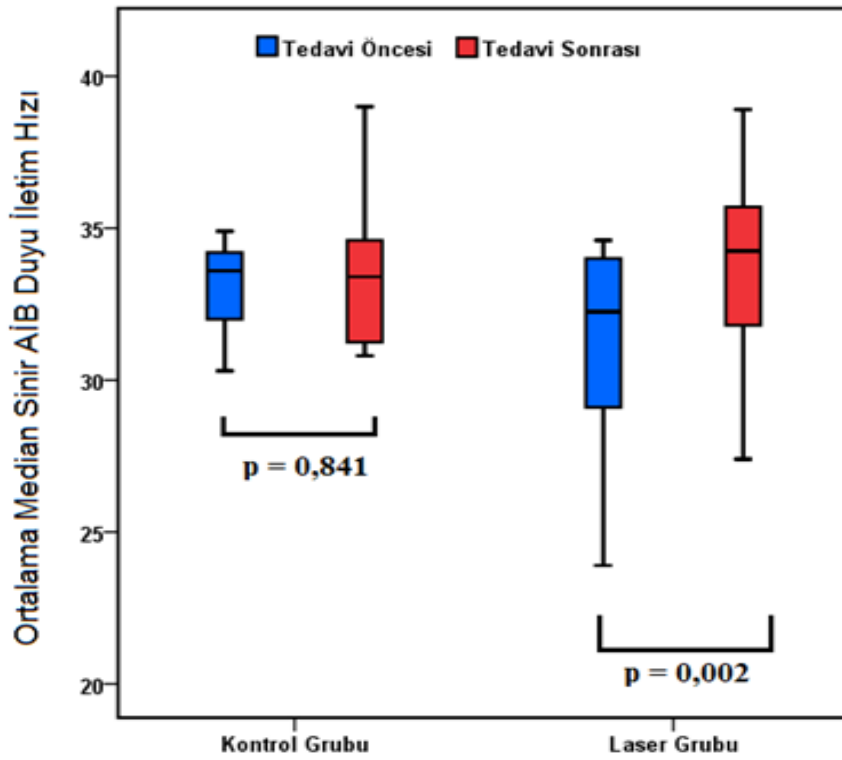
**Grafik 4.6.** Tedavi sonrası median sinir motor iletim hızı



**Grafik 4.7.** Tedavi sonrası median sinir BKAP amplitüdüleri

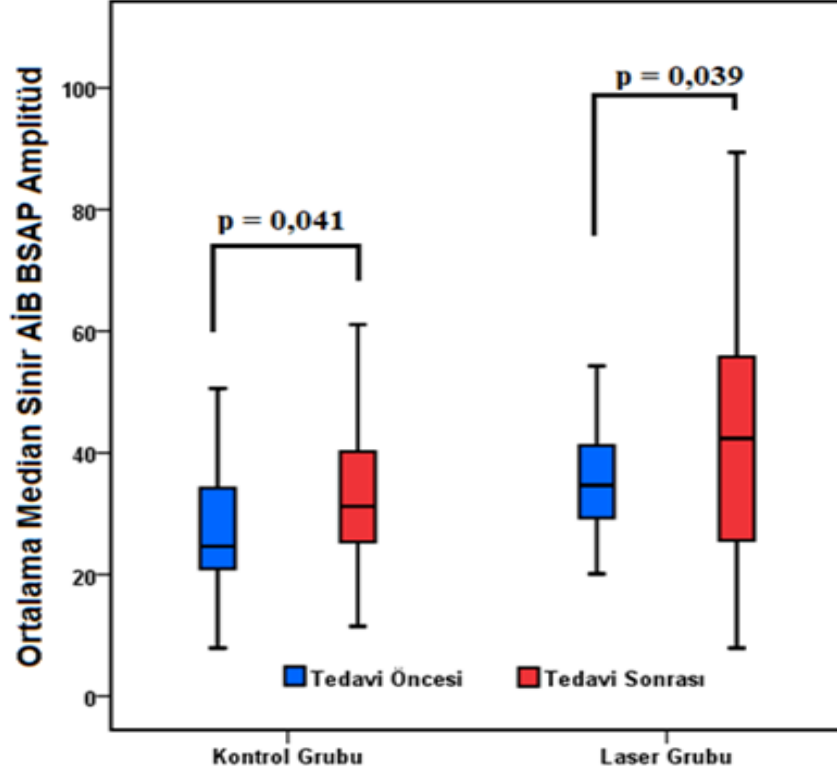
Tedavi sonrası ulnar sinir motor iletim hızı, distal motor latansı ve BKAP amplitüdü ve ulnar sinir F latansı kontrol ve laser grubunda tedavi öncesine kıyasla anlamlı farklılık göstermedi.

Tedavi sonrası median sinir AİB duyu iletim hızında kontrol grubunda tedavi öncesine kıyasla artış saptanmadı ( $p>0,05$ ), laser grubunda ise AİB duyu iletim hızında istatistiksel anlamlı artış saptandı ( $30,3\pm 3,3$  vs  $33,3\pm 3,4$ ;  $p=0,002$ ), (Grafik 4.8).



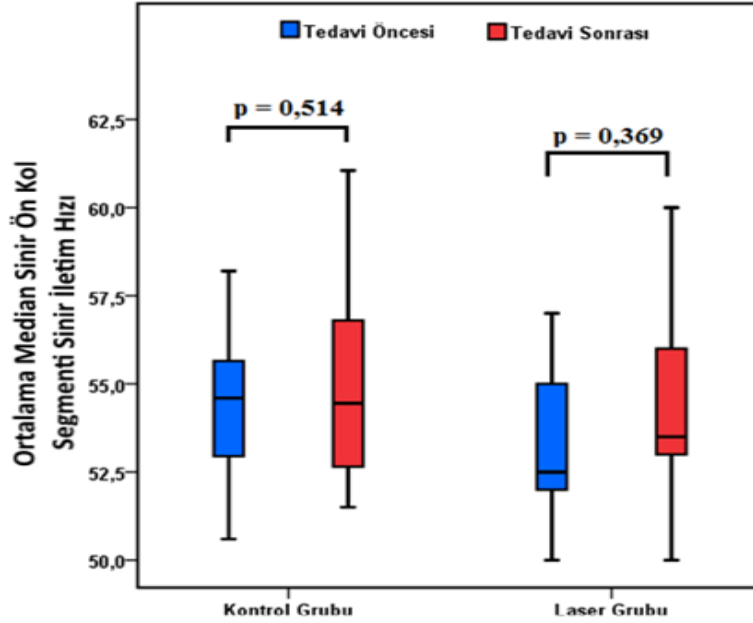
**Grafik 4.8.** Tedavi sonrası median sinir AİB duyu iletim hızı

Tedavi sonrası median sinir AİB BSAP amplitüdünde kontrol ve laser grubunda tedavi öncesine göre artış saptandı, fakat gruplar arasında istatistiksel olarak anlamlı fark elde edilmedi (Grafik 4.9).



**Grafik 4.9.** Tedavi sonrası median sinir AİB BSAP amplitüdüleri

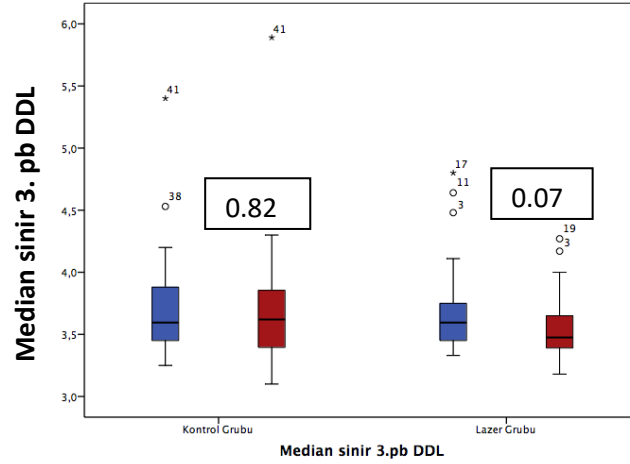
Tedavi sonrası median sinir önkol segmenti duyu iletim hızı kontrol ve laser grubunda tedavi öncesine kıyasla anlamlı farklılık göstermedi (Grafik 4.10).



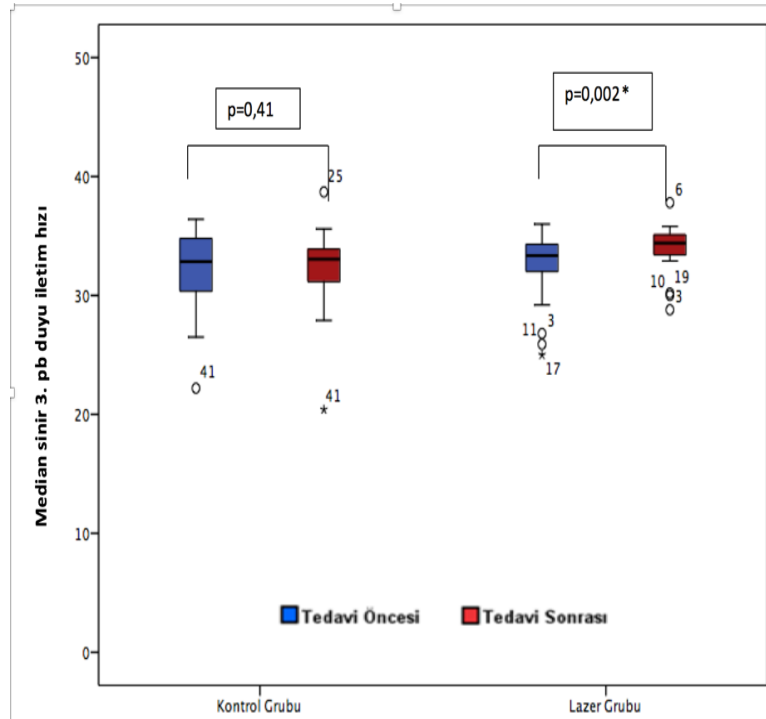
**Grafik 4.10.** Tedavi sonrası median sinir önkol segmenti duyu iletim hızı

Tedavi sonrası median sinir 3.parmak-bilek segmenti (3. pb) distal duyu latansı ve BSAP amplitüdü kontrol ve lazer grubunda tedavi öncesine kıyasla anlamlı farklılık göstermedi (Grafik 4.11 ve 4.13).

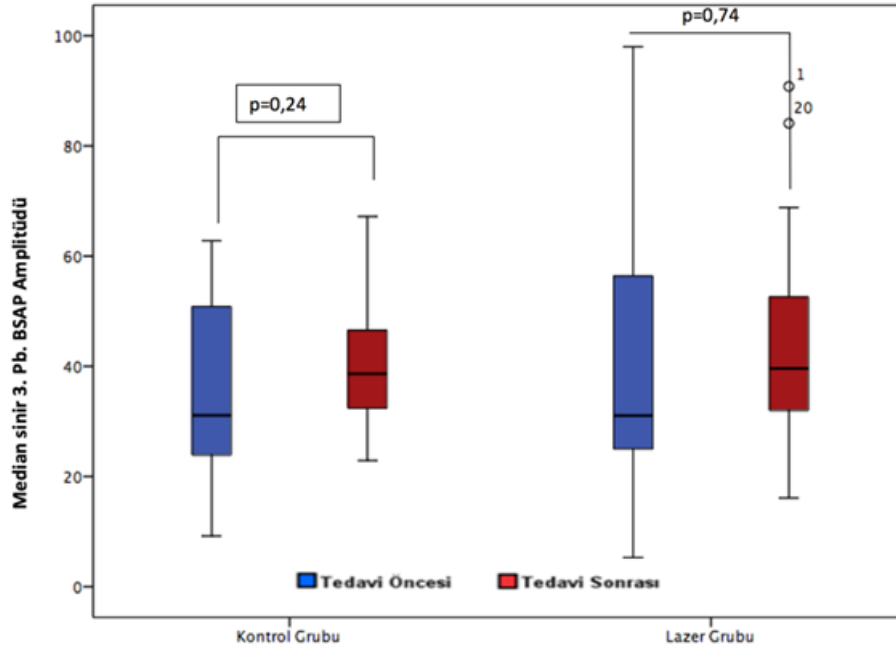
Tedavi sonrası lazer gurubunda median sinir 3. parmak-bilek segmenti duyu iletim hızı tedavi öncesine göre artış gösterdi ( $p=0,02$ ). Kontrol grubunda tedavi sonrası anlamlı bir değişim saptanmadı (Grafik 4.12).



**Grafik 4.11.** Tedavi sonrası median sinir 3. parmak-bilek segmenti distal duyu latansı



**Grafik 4.12.** Tedavi sonrası median sinir 3. parmak-bilek segmenti duyu iletim hızı



**Grafik 4.13.** Tedavi sonrası median sinir 3. parmak-bilek segmenti BSAP amplitüdü

Tedavi sonrası kontrol grubunda ortalama 5. parmak-bilek segmenti (5.pb) distal duyu latansı tedavi öncesine kıyasla artış gösterdi ( $p=0,002$ ). Lazer grubunda tedavi sonrası anlamlı bir değişim saptanmadı. Diğer sinir iletim çalışmalarında istatistiksel olarak anlamlı farklılık saptanmadı (Tablo 4.4).

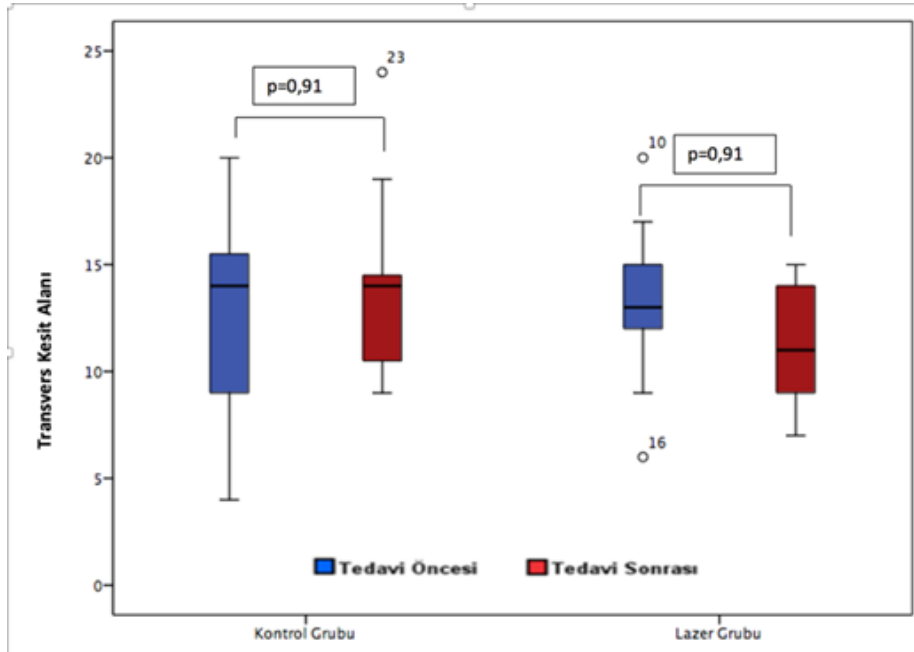
**Tablo 4.4.** Elektrofizyolojik Bulgular

Değişkenler	Kontrol Grubu n=20			Lazer Grubu n=22			Gruplar arası p**
	Önce	Sonra	p	Önce	Sonra	p	
Median sinir DML	3,7±0,5	3,8±0,5	0,569	3,8±0,5	3,7±0,3	0,134	
Median sinir MİH	55,3±2,4	55,9±4,0	0,433	56,2±2,6	55,5±3	0,386	
Median sinir BKAP amp	7,6±1,9	7,7±2,3	0,725	8,0±2,5	8,7±2,4	0,182	
Ulnar sinir DML	2,7±0,6	2,6±0,3	0,702	2,6±0,4	2,6±0,2	0,476	
Ulnar sinir MİH	61,5±6,2	63,6±5,8	0,202	65,4±5,4	63,1±4,8	0,134	
Ulnar sinir BKAP amp	8,9±2,6	9,1±2,2	0,584	9,8±2,4	10,4±2,4	0,154	
Median sinir AİB DDL	2,7±0,5	2,5±0,4	<0,001*	2,6±0,3	2,3±0,4	<0,001*	<b>0,313</b>
Median sinir AİB DİH	32,7±2,6	32,5±3,6	0,841	31,3±3,3	33,3±3,4	0,002*	
Median sinir AİB BSAP amp	28±14,2	33,2±12,6	0,041*	37,9±17,9	42,9±22,6	0,039*	<b>0,873</b>
Median sinir önkol DİH	54,7±2,7	55,2±3,0	0,514	53,7±2,8	54,3±2,7	0,369	
Median sinir ön kol BSAP amp	16(6,5-37,7)	16,6(3,6-48,8)	0,904	15,1(8,8-84,3)	15,6(5,7-63,1)	0,976	
Median sinir 3. pb DDL	3,7±0,4	3,7±0,5	0,82	3,7±0,4	3,5±0,2	0,07	
Median sinir 3. pb DİH	32,1±3,5	32,3±3,7	0,71	32,5±3,0	34,0±2,1	0,02	
Median sinir 3. pb BSAP amp	31,1(9,2-62,8)	38,7(22,9-67,2)	0,241	31,1(5,3-98)	39,6(16,1-90,8)	0,744	
Ulnar sinir 5. pb DDL	2,7±0,3	2,9±0,5	0,020*	2,8±0,2	2,9±0,2	0,097	
Ulnar sinir 5. pb DİH	44,2±5,0	42,4±4,8	0,099	43,1±3,8	41,3±3,8	0,062	
Ulnar sinir 5. pb BSAP amp	30,2(7,3-64,8)	32,1(8,9-61,3)	0,626	32,3(22,2-69,6)	32,6(16,3-84)	0,886	

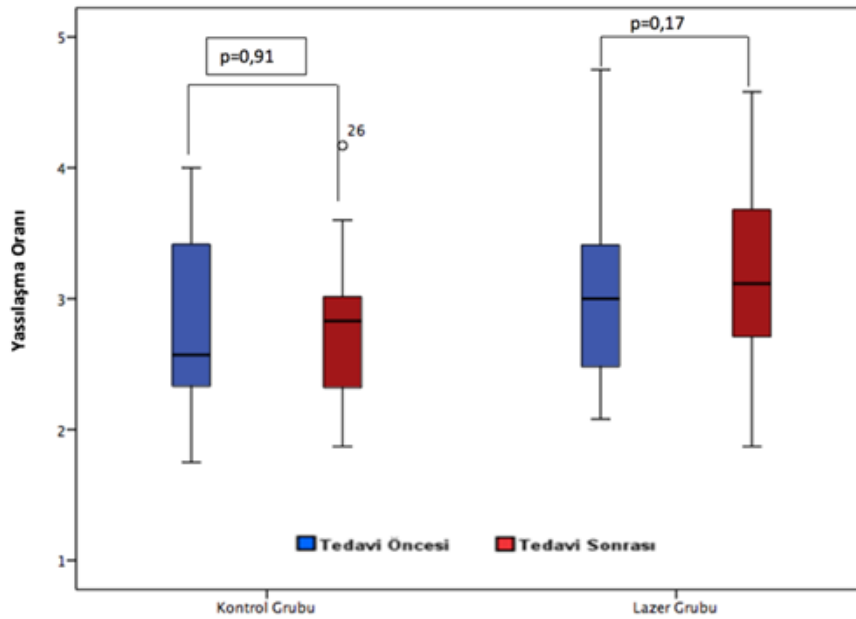
DML: distal motor latans, MİH: motor iletim hızı, BKAP: Birleşik kas aksiyon potansiyeli, AİB: avuç-içi bilek, DDL: distal duyu latans, DİH: duyu iletim hızı, BSAP: Birleşik sinir aksiyon potansiyeli; pb: parmak bilek, DDL: distal duyu latansı DİH: duyu iletim hızı

### 4.3. Ultrasonografik bulgular

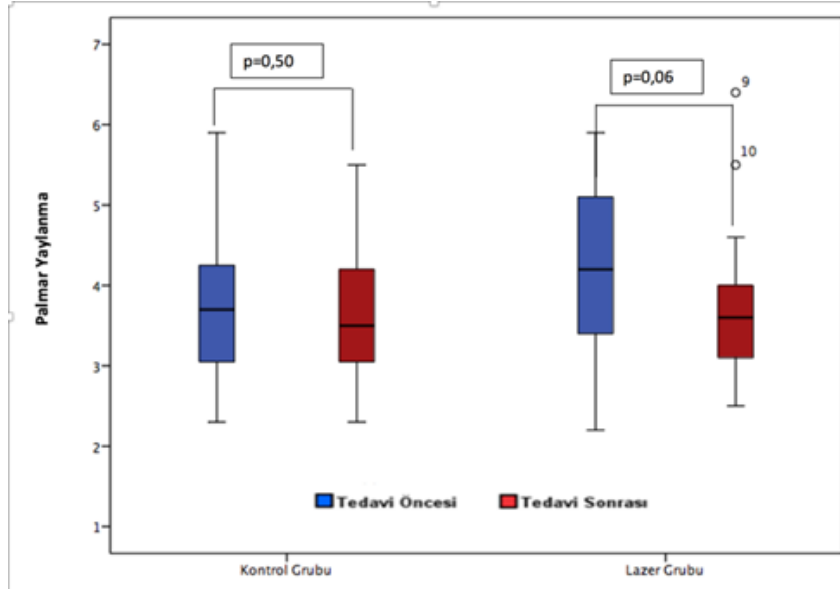
Tedavi sonrası median sinir transvers kesit alanında azalma laser grubunda anlamlıydı ( $p<0,001$ ), bu durum kontrol grubunda gözlenmedi ( $p=0,999$ ) (Grafik 4.14). Kontrol ve laser gruplarında; tedavi sonrası palmar yaylanma ve yassılaşıma oranında değişimler istatistiksel anlamlılık göstermedi (Grafik 4.15), (Grafik 4.16), (Tablo 4.5).



**Grafik 4.14.** Tedavi sonrası median sinir tranvers kesit alanı düzeyi

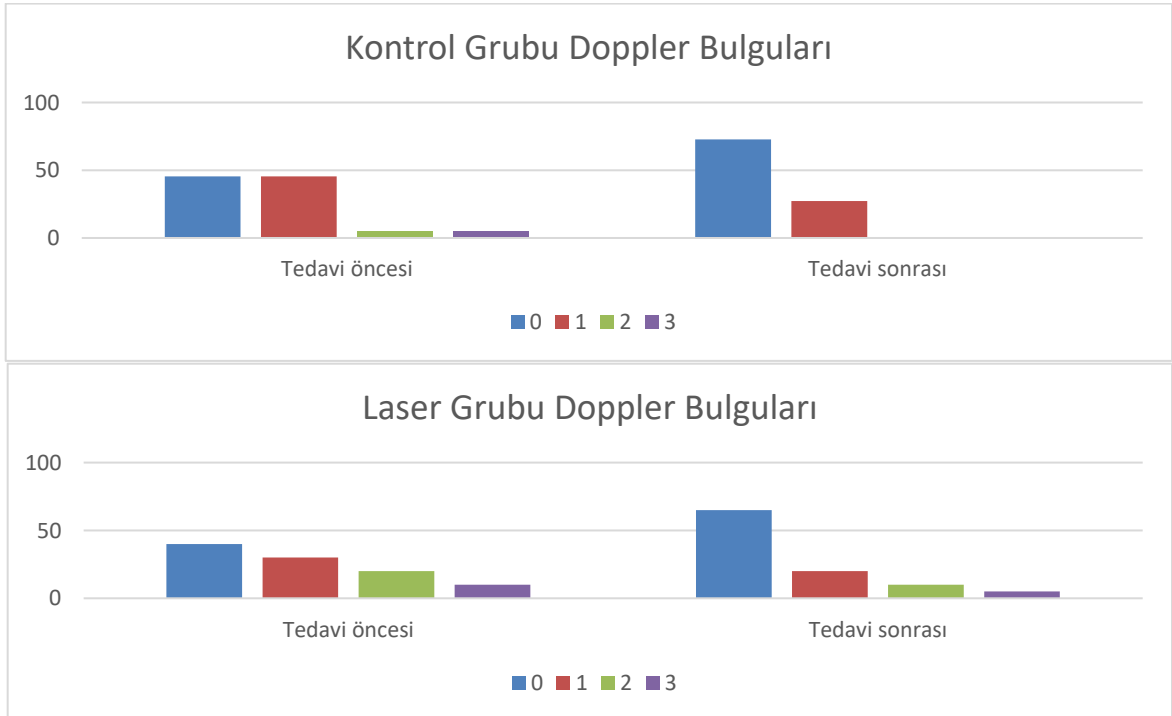


**Grafik 4.15.** Tedavi sonrası o median sinir yassılaşıma oranı düzeyi



**Grafik 4.16.** Tedavi sonrası median sinir palmar yaylanma düzeyi

Tüm popülasyonda tedavi sonrası power doppler “0” olanların oranında artma gözlemlendi ( $p=0,005$ ), bu durum kontrol grubunda da gözlemlense de istatistiksel anlamlılık göstermedi ( $p=0,073$ ), laser grubunda ise istatistiksel olarak anlamlıydı ( $p=0,021$ ), (Grafik 4.17), (Tablo 4.5).



**Grafik 4.17.** Tedavi sonrası median sinir power doppler değişimi

0: power doppler sinyali yok, 1: median sinirde tek damar varlığı, 2: iki veya üç tek damar varlığı veya 2 birleşen damar varlığı, 3: üçten fazla tek damar varlığı ve ikiden fazla birleşen damar varlığı



**Tablo 4.5.** Ultrasonografik Bulgular

Değişkenler	Kontrol Grubu n=20			Laser Grubu n=22			Gruplar arası
	Önce	Sonra	p	Önce	Sonra	p	p**
Transver Kesit Alanı	13,8±4,4	13,8±3,9	0,999	13,0±3,0	11,1±2,5	<0,001*	0,006
Palmar Yaylanma	3,9±1,1	3,7±1,1	0,502	4,1±1,1	3,7±0,9	0,068	0,37
Yassılaşıma Oranı	2,8±0,6	2,8±0,6	0,911	3,0±0,6	3,2±0,8	0,173	0,30
Power Doppler							
0	8(40,0)	13(65,0)		10(45,5)	16(72,7)		
1	6(30,0)	4(20,0)	0,073	10(45,5)	6(27,3)	0,021*	
2	4(20,0)	2(10,0)		1(4,5)	0(,0)		
3	2(10,0)	1(5,0)		1(4,5)	0(,0)		

## 5. TARTIŞMA

Literatürde KTS’de laser tedavisinin etkinliğini elektrofizyolojik ve ultrasonografik olarak değerlendiren az sayıda çalışma mevcuttur ve sonuçları tartışmalıdır. Bu çalışmanın amacı, hafif ve orta düzey karpal tünel sendromunda düşük yoğunluklu laser tedavisinin (DYLT) etkinliğini klinik, elektrofizyolojik ve ultrasonografik olarak değerlendirmektir.

Karpal tünel sendromu 3. ve 5. dekadlarda daha sık olarak görülmektedir (18,85). Bizim çalışmamızda da hastaların yaşları 33 ile 64 arasında değişmektedir ve ortalama yaş  $50,4 \pm 8,7$  olarak hesaplanmıştır. Cinsiyet olarak değerlendirildiğinde hastalarımızın 35’i (%83.3) kadın 7’si (%16.7) erkekti. Çalışmamız yaş ve cinsiyet açısından literatürle benzerlik göstermektedir (18,19). Farklı çalışmalara benzer şekilde, bulgularımız KTS’nin kadınlarda daha sık görüldüğünü ve kadın cinsiyetin KTS için bir risk faktörü olduğunu desteklemektedir. KTS’nin kadınlarda daha sık olarak görülmesinin nedeni olarak erkeklerin daha kuvvetli ellere sahip olması nedeniyle, el kullanımının erkeklerde kadınlardan daha az hasara sebep olabileceği ileri sürülmektedir (104). Fakat hormonal faktörler ve kas-iskelet problemlerine kadınların yatkınlığı da göz önüne alınmalıdır (74).

Olgular dominant el açısından incelendiğinde 35 hastada (%83.3) sağ el dominansı, 7 hastada(%16,7) sol el dominansı mevcuttu. Literatürde KTS’de ilk etkilenen elin sıklıkla dominant el olduğu ve ayrıca %40-60 oranında bilateral olabileceği bildirilmiştir (18). Bizim çalışmamızda bilateral KTS saptanan hastalarda semptomların daha belirgin olduğu el çalışmaya alınmıştır. Karpal tünel sendromunda risk faktörleri arasında kadın cinsiyet, yaş, tekrarlayıcı el hareketleri ile ilişkili meslek ve VKİ artışı bulunmaktadır (18,105,106). Çalışmamızdaki olguların VKİ’si 22 ile 41 arasında değişmekte ve ortalama VKİ değeri  $29,8 \pm 4,5$  olarak hesaplanmıştır. Shiri ve ark. yaptıkları 58 çalışmadan oluşan metanalizde kilolu ve obez kişilerde karpal tünel sendromunun görülme sıklığının arttığını bildirmişlerdir (107). Çalışmamızdaki olguların VKİ ortalaması obezite sınırına yakın olup literatürle uyumludur. Tekrarlayıcı el hareketlerinin KTS gelişimi için risk faktörü olduğu çalışmalarda bildirilmiştir (108,109). Bizim çalışmamızda da literatürle uyumlu olarak hastaların 27 (%64.3)’sinde tekrarlayıcı el hareketleri ile ilişkili meslek hikayesi mevcuttu.

KTS tedavisinde birçok konservatif ve cerrahi tedavi yöntemi kullanılmaktadır. Cerrahi tedavi etkin bir yöntem olmakla birlikte komplikasyon gelişebilmesi ve başarısızlıkla

sonuçlanabilmesi nedeniyle tedavide öncelikle konservatif yöntemler tercih edilmektedir. Konservatif tedavi yöntemleri arasında; istirahat splintleri, iş ve aktivite modifikasyonu, diüretikler, lokal ve sistemik steroid kullanımı, fizik tedavi modaliteleri, tendon ve sinir kaydırma egzersizleri ve manuel terapi sayılabilir (96). Fizik tedavi modaliteleri içinde literatürde en fazla öne çıkanlar DYLT ve terapötik ultrason tedavileridir. Bu yöntemlerin; patofizyolojide rol oynayan mikrovasküler dolaşım bozukluğunu düzelterek, iskemiye bağlı oluşan epinöral ve endonöral ödemin azaltılması ve sinoviyal inflamasyon ile tünel çevresindeki ödemin giderilerek sinir üzerindeki kompresyonun azaltılması amaçlanmaktadır (97).

DYLT'nin primer etkilerinin fototermal etkisinden daha çok fotobiyolojik etkiler ile olduğu düşünülmektedir (98). DYLT'nin analjezik ve antiinflamatuvar etkileri gösterilmiş ve bu etkilerin periferik sinirlerde nosiseptif aktivasyonunun selektif inhibisyonuna bağlı olabileceği ileri sürülmüştür (98-99). Aynı zamanda DYLT'nin mitokondriyal ATP üretimini arttırdığı, kollajen sentezini hızlandırdığı, anjiogenezisi aktive ettiği ve mikrosirkulasyonu arttırarak ağrı mediatörlerinin temizlenmesini arttırdığı bildirilmiştir (98,100). Spinal yaralanması olan ratlarda DYLT'nin miyelin yapımını arttırdığı ve motor nöronlarda retrograd dejenerasyonu azalttığı bulunmuştur. (96).

DYLT'nin ilk çalışmaları Weintraub ve Padua ve tarafından yapılmıştır. Kontrol grubu bulunmayan bu çalışma sonuçlarına göre DYLT'nin KTS tedavisinde kullanılması önerilmiştir (101,102). İlk randomize kontrollü çalışma Naeser ve ark tarafından yapılmış ve laser tedavisi sonrasında ağrı, distal duyu latans, Tinnel ve Phalen bulgularında anlamlı düzelme bulunmuştur. Fakat bu çalışmada el bileğindeki akupunktur noktalarına DYLT ile birlikte TENS birlikte uygulanmıştır (98). Ayrıca uygulanan laser tipi bizim uyguladığımızdan farklıdır.

Son yıllarda yapılan randomize kontrollü çalışmalarda DYLT'nin karpal tünel sendromu tedavisinde klinik ve elektrofizyolojik parametrelerde olumlu etkilerinin olduğu gösterilmiş ve KTS konservatif tedavisinde alternatif metod olarak önerilmiştir. Buna rağmen çoğu DYLT çalışması heterojen olgularla, değişken dozlarda laser tedavisiyle ve farklı sonuç ölçüm parametreleriyle değerlendirilmiştir. Bu yüzden literatürde ki DYLT ile ilgili bulgular her zaman birbiriyle tutarlı değildir ve çelişmektedir (8).

Naeser ve ark tarafından laserin KTS tedavisindeki etkinliğini arařtıran derlemede, 7 alıřma deęerlendirilmiř; 5 alıřmada laser uygulamasının plaseboya gre daha etkili olduęu saptanırken, 2 alıřmada kontrol grubu ile arasında fark bulunmamıřtır. Laserin daha etkili bulunduęu 5 alıřmada dięer 2 alıřmaya gre daha yksek dozlarda laser tedavisi uygulanmıřtır. Bu derlemede fotoradyasyon; hafif ve orta dzey KTS'nin tedavisinde mit vadeden yeni konservatif tedavi olarak nerilmiřtir (110). Zhi –Jun Li ve ark 2016 yılında yayınladıkları bir bařka derlemede, toplam 7 alıřma deęerlendirilmiř ve DYLT'nin 3 aylık takipte el kavrama gc, grsel aęrı skalası (GAS) ve BSAP zerinde plaseboya gre daha etkili olduęunu bildirmiřlerdir (111).

Bizim alıřmamızda sham laser ve DYLT ift kr randomize kontroll olarak karřılařtırılmıřtır. alıřmamızda aktif laser tedavisi alan gruba 670 nm dalga boyunda Ga-Al-As lazer tedavisi 4j/seans olacak řekilde karpal tnel evresinde 5 noktaya uygulanırken, sham laser grubuna cihaz alıřır grnmde fakat aktif laser ışını vermeyecek řekilde 5 noktaya uygulanmıřtır. Btn olgulara etkilenen ele el–el bileęi istirahat splinti verilmiřtir. Hastalara 15 seans aktif ve sham laser tedavisi uygulanmıř ve tm hastalar tedavi ncesinde ve bitiminde klinik, elektrofizyolojik ve ultrasonografik olarak deęerlendirilmiřlerdir. Elde ettięimiz sonular literatrle hem uyuřmakta, hem de farklılıklar gstermektedir. alıřmamızda, klinik bulgulardan gece parestezisinde her iki grupta da istatistiksel anlamlı azalma saptanmıřtır. Aktif laser alan hasta grubunda azalma kontrol grubuna gre daha fazlaydı ancak bu fark istatistiksel olarak anlamlı deęildi. Kontrol grubundaki bu azalmanın en az 8 saat dzenli splint kullanımına baęlı olduęu dřnmekteyiz. Her iki grupta da splint kullanıldıęı iin DYLT'nin gece parestezine etkisinin ne miktarda olduęu hakkında yorum yapılamamaktadır. Gndz parestezisi ve aęrı semptomlarında her iki grupta da azalma grlmř fakat istatistiksel olarak anlamlı bulunmamıřtır. Fizik muayenede ise DYLT grubunda sadece phalen testinde anlamlı oranda negatifleřme elde edilmiřtir. KTS'nin klinik takibinde standardizasyon saęlamak amacıyla geliřtirilen ve skorlama sistemine dayanan Boston KTS anketi lmlerinden hem Semptom řiddeti Skalası (SSS) hem de Fonksiyonel Durum Skalasında (FDS) DYLT sonrasında kontrol grubuna gre anlamlı azalma grlmektedir. Bu bulgulardan hastaların DYLT sonrasında hem fonksiyonel hem de semptomatik iyileřme gsterdikleri sonucuna varılabilir. Literatrde birok alıřmada hem tedavi grubunda hemde kontrol grubunda FDS ve SSS skorlarında dzelme grlmektedir. Bununda plasebo etkisine veya kontrol grubunda kullanılan splint tedavisine baęlı olabileceęi bildirilmiřtir (7,8,101).

Çalışmamızda DYLT'nin klinik parametreler üzerindeki etkisinin, laserin daha önce de bahsedilen antiinflamatuvar ve analjezik etkileri sonucunda olduğunu düşünmekteyiz. Laser tedavisinin terapötik etki mekanizması tam olarak anlaşılmamakla birlikte, DYLT'nin özellikle A ve C liflerinde nosiseptif eşik değerini yükselttiği ayrıca endorfin ve opioid üretimini arttırarak analjezik etkisini gösterdiği düşünülmektedir (98,99). Antiinflamatuvar etkisini ise COX-2 inhibisyonu ile prostaglandin düzeylerini etkilemesi ve kan akımını arttırarak inflamatuvar mediatörleri uzaklaştırması ile sağladığı düşünülmektedir (96,100,112).

Çalışmamızdaki elektrofizyolojik değerlendirmelerde, tedavi sonrasında, median sinir avuç içi-bilek segmenti duyu iletim hızı ve 3. parmak-bilek segmenti antidromik duyu iletim hızında DYLT grubunda istatistiksel anlamlı düzelme saptanmıştır. Kontrol grubunda ise elektrofizyolojik parametrelerin hiçbirinde istatistiksel olarak anlamlı düzelme saptanmamıştır. Önceki çalışmalarda olduğu gibi DYLT'nin duyu sinir ileti çalışmalarında faydalı etkisinin olduğu bizim çalışmamızda da gösterilmiştir (100,115,116.). Motor liflerde benzer bir etkinin görülmemesinin; duyu liflerinin motor liflerine göre kompresyona daha duyarlı olması ve değişikliklerin motor liflere göre daha erken saptanması nedeniyle olabileceği düşünülmektedir (8,115). Bu nedenle tedavi sonrasında daha uzun gözlem yapılmasının sinir iletim çalışmalarında özellikle de motor liflerdeki değişikliklerin saptanmasında faydalı olabileceğini düşünmekteyiz.

Benzer şekilde Shooshari ve ark. yürüttüğü, DYLT'nin etkinliğini değerlendiren plasebo kontrollü çalışmasında 830 nm dalga boyunda diode lazer (9-11 j/cm<sup>2</sup>) karpal tünel çevresine 15 seans boyunca uygulanmıştır. Aktif laser tedavisi alan grupta semptomlarda, sinir iletim çalışmalarında ve el kavrama gücünde belirgin düzelme görülürken, plasebo grubunda semptomlar dışında belirgin farklılık izlenmemiştir (113). Chang ve ark. diğer çalışmalardan farklı olarak laseri transvers karpal ligaman üzerine uygulamışlar ve 2. haftadaki takipte tedavi grubunda görsel analog skala (GAS) skorlarında azalma, fonksiyonel gelişme ve el kavrama ve parmak sıkma gücünde artış saptamışlardır. Elektrofizyolojik parametrelerde ise gruplar arasında farklılık izlenmemiştir (114).

Fusakul ve ark. yaptıkları placebo kontrollü çalışmada hafif ve orta düzeyde KTS'si olan toplamda 66 hasta almışlardır. 1. gruba 830 nm dalga boyunda 18 j/seans olmak üzere Ga-Al-As laser, 2. gruba ise sham laser tedavisi 15 seans olacak şekilde uygulanmış, 5. ve 12. haftalarda ki kontrollerde laser grubunda tüm klinik parametrelerde düzelme ve 12. haftada

distal motor latansda azalma bildirmişlerdir. Çalışma sonucunda DYLT'nin hafif ve orta düzeydeki KTS'de konservatif tedaviye alternatif olabileceğini belirtmişlerdir (2).

Yağcı ve ark. 830 nm dalga boyu Ga-Al-As lazer ile yaptıkları çalışmada splint ve splint artı DYLT etkinliği karşılaştırılmıştır. DYLT grubuna karpal tünel çevresinde 3 noktaya 8.1j/seans lazer tedavisi uygulanmıştır. Her iki gruba 3 ay boyunca geceleri ve gündüz istirahat splinti kullanmaları önerilmiştir. Tedavi sonunda ve takipte 3. ayda DYLT grubunda klinik ve elektrofizyolojik parametrelerde düzelme görülmüş. DYLT grubunda median sinir distal motor latans, duyu ileti hızı SŞS ve FDS'de düzelme görülürken, splint grubunda sadece SŞS'de azalma görülmüştür (8). Bu çalışmada, bizim çalışmamıza da benzer şekilde duyu sinir iletim hızında artış görülmüştür. Bu etki plasebo grubunda da görülmüş fakat istatistiksel olarak anlamlı bulunmamıştır. Afşar ve ark yaptıkları DYLT'nin KTS'de el fonksiyonu ve hayat kalitesi üzerine etkisini araştıran çalışmada 670 nm dalga boyunda 4 j/seans dozunda Ga-Al-As lazer karpal tünel çevresinde 8 noktaya uygulanmıştır. DYLT grubunda el kavrama gücü, FDS ve Short form-36 parametrelerinde anlamlı düzelme saptanmış. Ayrıca elektrofizyolojik olarak DYLT grubunda distal duyu latans ve distal motor latansda azalma, 3. parmak el bileği segmenti duyu iletim hızı ve duyu sinir aksiyon potansiyeli amplitüdünde artış saptanmıştır (115). Duyu sinir incelemelerindeki değişiklikler bizim çalışmamızla benzer şekilde saptanmıştır.

Abid Ali ve ark 904 nm dalga boyunda GA-Al-As lazer ile yaptıkları çalışmada olgular üç gruba ayrılmıştır. Karpal tünel sendromu bulunan iki gruptan birine aktif DYLT verilirken diğerine sham lazer tedavisi uygulanmıştır. Sağlıklı olgularda oluşan 3. gruba ise aktif DYLT uygulanmıştır. DYLT grubunda ağrı azalması, motor ve duyu latans ve amplitüdülerinde düzelme gösterilmiştir. Sağlıklı olguların olduğu grupta lazer tedavisi sonrası motor amplitüdde artma gözlenmiştir. DYLT'nin etkin bulunduğu bu çalışmalarda bizim de sonuçlarımıza benzer şekilde klinik olarak anlamlı düzelme, elektrofizyolojik olarak da özellikle duyu sinir incelemelerinde anlamlı düzelme saptanmıştır (116).

Elektrofizyolojik parametrelerdeki değişikliklerin, lazer tedavisinin sinir dokusu üzerinde biofiziksel etkilerinin olduğunu destekler niteliktedir. DYLT ile sinir rejenerasyonunun stimülasyonu ve sinir iletimi üzerine yapılan çalışmalar bu tedavinin sinir iyileşmesinin kolaylaştıracağını desteklemektedir (117,118). İnkomplet periferik sinir ve brakial plexus yaralanmalarında 780 nm dalga boyundaki DYLT'nin etkinliği araştırılmış ve 6 aylık izlemde plaseboya göre fonksiyonel bir iyileşme saptanmıştır. Ayrıca

elektrofizyolojik incelemelerde de laser grubunda plaseboya kıyasla istemli kas aktivitesinde artış saptanmıştır. Yazarlar bu çalışmalara dayanarak laser tedavisinin periferik sinir yaralanmalarında sinir iyileşmesini progresif olarak arttırdığı ve bu durumun fonksiyonel iyileşme ile sonuçlandığını varsaymaktadırlar (96).

Öte yandan literatürdeki bazı çalışmalarda bizim çalışmamızdan farklı olarak DYLT'nin KTS'de etkisiz olduğu belirtilmiştir. Irvine ve ark. yaptıkları bir çalışmada KTS'li hastalarda DYLT'nin etkinliği araştırılmış, elektrofizyolojik kriterlere göre hafif ve orta düzeyde KTS tanısı olan 15 hastayı; 8 hasta kontrol grubu, 7 hasta tedavi grubu olmak üzere randomize olarak çalışmaya almışlardır. Tedavi grubuna 860 nm dalga boyunda Ga-Al-Ar laser haftada 3 kez olmak üzere 5 hafta boyunca uygulama yapılmış ve hastalar Levine KTS anketi, Prudue Pegboard testi ve EMG ile değerlendirilmişlerdir. Tedavi sonrasında semptomatik iyileşme, fonksiyonel kapasite artışı ve EMG parametrelerinde her iki grupta anlamlı değişim görülmüş fakat gruplar arasında istatistiksel anlamlı farklılık görülmemiştir. Yazarlar hem tedavi, hem kontrol grubunda semptomların benzer şekilde düzelmesini laserin plasebo etkisine bağlamışlardır ve bu bulgulara dayanarak laser tedavisinin plaseboya göre daha üstün olmadığını bildirmişlerdir. Fakat bu çalışma oldukça küçük bir hasta sayısı ile yapılmıştır (119).

Rayegani ve ark. yaptıkları DYLT'nin karpal tünel sendromunda klinik ve elektrofizyolojik etkilerini araştırarak çalışmada hastalar randomize olarak 3 gruba ayrılmışlardır. İlk gruptaki hastalara aktif lazer tedavisi ve splint verilmiş, ikinci gruba plasebo laser tedavisi ve splint verilirken üçüncü gruba sadece splint verilmiştir. Aktif laser grubundaki hastalar 880 nm dalga boyunda 6 j/cm<sup>2</sup> olacak şekilde karpal tünel çevresinde 5 noktaya 2 hafta boyunca toplamda 10 seans tedavi verilmiştir. Tedavi sonrası ve 2. ay takiplerinde karpal tünel sendromu provokatif testleri SSS, FDS, GAS ve elektrofizyolojik parametrelerde her iki grupta da düzelme görülmüştür fakat gruplar arasında istatistiksel anlamlı farklılık saptanamamıştır. Bu çalışmada sadece splint uygulanan grupta da klinik ve elektrofizyolojik olarak anlamlı değişim görülmüştür. Splint tedavisi karpal tünel sendromu tedavisinde geleneksel olarak sıklıkla uygulanmaktadır. Bu çalışmada splint tedavisinin tekrarlayıcı el bileği hareketleri azaltarak median sinirin iyileşmesini sağladığı bildirilmiştir ve laser tedavisine göre öncelikli olarak önerilmiştir (29).

KTS tanısı genellikle klinik semptomlarla ve sinir iletim çalışmalarıyla konular. ENMG'nin KTS tanısında altın standart olarak kabul edilmesine rağmen etyoloji hakkında

fikir vermemesi, median sinir ve komşu dokulara ait anatomi hakkında bilgi sağlayamaması ve göreceli olarak pahalı ve ağırlı bir tetkik olması nedeniyle ultrasonografinin KTS’de kullanımını artırmıştır. Ultrasonografik incelemelerde median sinir kantitatif olarak, gerçek zamanlı, dinamik bir şekilde ölçülebilir ve bu ölçümler tekrarlanabilmektedir (120). Ultrasonografi sinirin yapısal ve patolojik anomalilerini ortaya koymaktadır ve median sinirin bozulmuş fonksiyonunu gösteren ENMG’den bu yönden farklıdır. Bazı KTS hastalarında ENMG’de henüz ciddi ileti kusuru olmazsınız ultrasonografide patoloji görülebilmektedir (121). Median sinirin KTS tanısına ultrasonografik olarak değerlendirilmesinde en değerli ölçüm transvers kesit alanının (TKA) ölçülmesidir (82). Ayrıca KTS tanısında yardımcı olabilecek ultrasonografik diğer ölçüm parametreleri; median sinirin yassılaşıma oranı, fleksör retinakulumun palmar yaylanması ve median sinirin kanlanması ile ölçümüdür (3,72,82). Birçok çalışmada median sinirin TKA ölçümüyle değerlendirilen sinir kalınlaşmasının kantitatif ölçümünün KTS tanısında en güvenilir yöntem olduğu belirtilmiştir (72,78,122). Median sinir yassılaşıma oranı ve fleksör retinakulumun palmar yaylanması ölçümlerinin de KTS tanısında kullanılabileceği bildirilmiştir fakat literatürde TKA kadar duyarlı ve özgül bulunmamıştır ve çalışmalarda farklı cut-off değerleri bildirilmiştir (77,78,106).

Çalışmamızda hastaların TKA ölçümlerinde DYLT alan grupta istatistiksel anlamlı azalma saptanırken kontrol grubunda ise anlamlı değişim saptanmamıştır. Bu sonucun, DYLT’nin antiinflamatuvar etkisi nedeniyle olabileceği düşünülmüştür. Antiinflamatuvar etkiyle median sinir etrafındaki ödemin giderilmesi TKA ölçümlerinde azalmaya neden olabileceği şeklinde yorumlanmıştır. Ultrasonografik olarak ölçülen median sinirin yassılaşıma oranında ve fleksör retinakulumun palmar yaylanmasında her iki grupta da anlamlı değişiklik elde edilmemiştir. DYLT’nin median sinir üzerinde ki etkisinin bu oranları etkileyecek düzeye ulaşmadığı veya ancak uzun dönemde ki takiplerinde bu oranları değiştirebilecek etkisinin görülebileceğini düşünmekteyiz.

Çalışmamızda Power doppler ile yapılan değerlendirmede DYLT sonrasında median sinirin vaskülarizasyonunda istatistiksel olarak anlamlı azalma elde etmiş bulunmaktayız ve bu da iyileşme lehine yorumlanmaktadır. KTS’de intranöral hipervaskularizasyon bulgusunu açıklamak için birkaç görüş öne sürülmüştür. Bunlardan birincisi intranöral hipervaskularizasyonun daha distaldeki iskemiye kompanse etmek için gelişmiş olabileceğidir (123). Bir diğeri; tuzak nöropati oluşturulan hayvan deneylerinde



kompresyonun proksimalinde vasküler endotelyal büyüme faktörü salınımının arttığı ve bunun sonucunda kan damar sayısının arttığı yönündeki görüştür. Bu durum neovaskülarizasyon teorisini desteklemektedir (124). Üçüncüsü ise, median sinir içindeki damar miktarı değişmese bile kompresyona sekonder damarların yassılaşp genişlediği ve doppler USG ile saptanabilir hale geldiği varsayımdır (125). Bizim çalışmamızda power doppler ile saptanan vaskülarizasyonda ki azalmanın DYLT'nin antiinflamasyon etkisi ile kompresyonu azaltması ve hipervaskülarizasyonu azaltmasına bağlı olduğunu düşünmekteyiz.

DYLT etki mekanizması kesin olarak halen bilinmemektedir, ultrasonografik parametrelerle tedavi yanıtını değerlendiren çok sınırlı sayıda çalışma vardır ve farklı dalga boyunda ve farklı dozda laser tedavilerini içermektedir. Literatürde bu konuyla ilgili veriler halen yetersizdir.

Literatürde Taşcıoğlu ve ark. yürüttükleri bizim çalışmamıza benzer bir çalışmada DYLT'nin elektrofizyolojik ve ultrasonografik etkinliği araştırılmıştır. Bu çalışmada farklı olarak hastalar Ga-Al-Ar laseri farklı iki dozda uygulanmak üzere 3 gruba ayrılmışlardır. İlk gruba 830 nm dalga boyundaki Ga-Al-As 1.2j/nokta olacak şekilde karpal tünel çevresinde 5 noktaya haftada 5 seans olmak üzere 3 hafta boyunca uygulanmış. İkinci grupta ise laser tedavisi 0.6J/nokta olacak şekilde karpal tünel çevresinde 5 noktaya haftada 5 seans olmak üzere 3 hafta boyunca uygulanmıştır. Üçüncü grup ise kontrol grubu olarak alınmış ve aktif laser alan gruplara uygulanan benzer tedavi cihaz çalıştırılmadan sham olarak uygulanmıştır. Tedavi bitiminde ağrı yoğunluğu, FDS, SSS, el kavrama gücü, elektrofizyolojik parametreler ve ultrasonografik olarak TKA değerlendirilmiştir. GAS, el kavrama gücü, FDS ve SSS her üç grupta da anlamlı düzelme göstermiş fakat gruplar arasında istatistiksel anlamlı farklılık saptanamamıştır. DYLT verilen her iki grupta da bizimde çalışmamıza benzer şekilde sadece duyu iletim hızında anlamlı düzelme saptanmıştır. Bizim çalışmamızdaki bulgumuza karşıt olarak ultrasonografik olarak ölçülen TKA her üç grupta da değişmemiştir (7).

Literatürde ayrıca KTS'de DYLT ve başta ultrason olmak üzere diğer konservatif tedavi yöntemlerini karşılaştıran çalışmalar da mevcuttur. Bakhtary ve ark karpal tünel sendromunda kesikli ultrason ve DYLT'nin etkinliğini değerlendiren çalışma yapmışlardır. Birinci gruptaki hastalara 15 seans boyunca ¼ pulsasyon modunda 1 W/cm<sup>2</sup> dozunda olacak şekilde kesikli ultrason tedavisi verilirken ikinci gruba ise 830 nm dalga boyunda 9j

dozunda Ga-Al-Ar laser tedavisi uygulanmış. Fonksiyonel ve elektrofizyolojik olarak her iki grupta düzelme görülmesine rağmen ultrason grubunda istatistiksel olarak daha belirgin iyileşme saptanmıştır (126). Karpal tünel sendromunda kesikli ultrason ve DYLT'nin etkinliğini karşılaştıran Tıkız ve ark. tarafından yapılan benzer bir başka çalışmada hastalar dört guruba ayrılmış ve klinik ve elektrofizyolojik olarak tedavi sonrası 3. 6. ve 12. aylarda uzun dönemli olarak değerlendirilmişlerdir. Birinci gruba 15 seans boyunca ¼ pulsasyon modunda 1 W/cm<sup>2</sup> dozunda ultrason tedavisi verilirken ikinci gruba plasebo ultrason tedavisi verilmiştir. Üçüncü gruba 830 nm dalga boyunda 1.5j/nokta dozunda 15 seans DYLT verilirken dördüncü gruba sham DYLT verilmiştir. Aktif ultrason tedavisi ve DYLT alan hasta gruplarında plaseboya göre klinik düzelme görülürken bu düzelme istatistiksel olarak ultrason grubunda daha fazla bulunmuştur. Elektrofizyolojik olarak ise hiçbir grupta anlamlı değişiklik olmamıştır. Bu çalışmalar sonucunda ise ultrason tedavisi ve DYLT karşılaştırıldığında kısa ve orta vadede ultrason tedavisinin DYLT'ye göre daha üstün olduğu öne sürülmüştür (127).

Dakowicz ve ark. yaptıkları karpal tünel sendromunda DYLT ve pulsed manyetik alan tedavisini karşılaştıran çalışmasında ise klinik olarak düzelmelerin her iki grupta da görüldüğü ve 5 aylık takipte de bu etkinin devam ettiği görülmüştür (128). Karpal tünel sendromunda DYLT ve cerrahiye karşılaştıran Elwakil ve ark. yürüttüğü çalışmada her iki grupta ağrı ve sinir iletim çalışmalarında düzelmelerin görüldüğü ve 6 aylık takiplerinde de bu etkinin devam ettiğini bildirmişlerdir (129).

Deneysel ve klinik çalışmalarda DYLT'nin birbiriyle çelişkili etkileri bulunmuştur. Literatürde ki bu birbirinden farklı sonuçlar birçok faktörle ilgili olabilmektedir. Farklı laser türleri, değişik tanılarda kullanıldığında çeşitli etkilere sahip olabilirler ve uygulanan laserin dalga boyu, enerji yoğunluğu, veriliş modu, tedavi süresi ve seans sayısı tedaviye cevapta önemli olabilir. Tedaviyi değerlendirirken laser tedavisinin optimal dozu ve süresini belirlemek zor olabilmektedir. Laser tedavisi için minimal etkili doz ve optimal dalga boyu çoğu olguda bilinmemektedir. Laserin terapötik etkisi doz bağımlıdır ve antiinflamatuvar etki için gerekli doz çalışmalarda 0.7-19 J olarak önerilmiştir (96). Yine de literatürde laser tedavisinin optimal doz, enerji yoğunluğu, frekans ve dalga boyu hakkında ipucu çok azdır. Yapılan çalışmalarda farklı türde, dalga boyunda ve dozlarda lazer kullanılmış ve tedavi süresi, frekansı çoğu çalışmada farklıdır. Ayrıca DYLT'nin etkinliği

alıřmalarda birbirinden farklı sonu lümleri ile deęerlendirilmiřtir. Bu sebeble alıřmalarda ki eliřen sonular bu metodoloji farklılıęıyla birlikte deęerlendirilmelidir.

alıřmamızın en önemli kısıtlılıęı hasta sayısının rölatif olarak az olması ve hastaların uzun dönemde ki takiplerinin yapılmamıř olmasıdır. Bu sebeple DYLT'nin etkisinin uzun dönemde de sürdüęü gösterilememiřtir. Uzun dönemde motor sinir iletimi üzerinde ve ultrasonografik dięer parametrelerde düzelme görölüp görülemeyeceęi deęerlendirilememiřtir. Ayıca median sinir motor gücü hakkında bilgi edinmemize katkı saęlayan el kavrama gücü ve parmak sıkma gücü ölçümleri yapılmamıřtır. Bu yüzden DYLT'nin median sinir motor gücü üzerine etkisi hakkında yorum yapılamamaktadır.

Sonu olarak; DYLT karpal tünel sendromu tedavisinde klinik, elektrofzyolojik ve ultrasonografik olarak anlamlı düzelme saęlamaktadır. Bu sonulara göre DYLT'nin karpal tünel sendromu konservatif tedavisinde alternatif metod olarak önerilebileceęi gösterilmiřtir. Literatürde DYLT için optimal doz, dalga boyu, yoğunluk, seans süresi gibi parametreler kesin olarak belirlenmemiřtir. Bu nedenle daha fazla hasta katılımlı, uzun süreli ve randomize kontrollü yeni alıřmalara ihtiyaç vardır.

## 6. SONUÇ

1. Gece parestezisinde her iki grupta da istatistiksel anlamlı azalma saptandı, ancak gruplar arasında istatistiksel olarak anlamlı fark yoktu.
2. Phalen testinde aktif DYLT uygulanan hasta grubunda istatistiksel anlamlı düzelme saptandı.
3. Fonksiyonel durum skalası ve Semptom şiddeti skalasında aktif DYLT uygulanan hasta grubunda istatistiksel anlamlı azalma saptandı.
4. Median sinir avuç içi bilek duyu amplitüdünde her iki grupta da artış saptandı, gruplar arasında ise fark saptanmadı.
5. Median sinir avuç içi bilek duyu iletim hızında aktif DYLT uygulanan hasta grubunda istatistiksel anlamlı artış saptandı.
6. Median sinir 3. parmak antidromik sinir ileti hızında aktif DYLT uygulanan hasta grubunda istatistiksel anlamlı artış saptandı.
7. Median sinir transvers kesit alanında aktif DYLT uygulanan grupta istatistiksel anlamlı azalma saptandı.
8. Median sinir power doppler inclemesinde aktif DYLT grubunda vaskülarizasyonda istatistiksel anlamlı azalma saptandı.

## 7. KAYNAKLAR

1. Kimura, Mononeuropathies and entrapments syndromes. In: Kimura, J. *Electrodiagnosis in Diseases of Nerve and Muscle: Principles and Practice* . 4th ed. Oxford2013; 756-806,
2. Fusakul Y, Aranyavalai T, Saensri P, Tieng-wittayaporn. Low-level laser thrapy with splint to treat carpal tunnel syndrome. *Lasers Med Sci* 2014; 29(3):1279-1281.
3. McDonagh C,Alexander M, Kane D. The role of ultrasound in the diagnosis and management of carpal tunnel syndrome: a new paradigm. *Rheumatology*2015; 54(1):9-19.
4. Saraçgil N, Karataş M, Yerli H, Işıklar I, Karadeli E. Ultasonography in Carpal Tunnel Syndrom. *Turk J Phys Med Rehab* 2009;55:13-18.
5. Preston DC, Shapiro BE. Median neuropathy of the wrist. *Electromyography and Neuromuscular Disorders: clinical and electrophysiologic correlations* (Preston DC, Shapiro BE). 3rd edition. Philadelphia. Elsevier 2013; 267-288.
6. Al Miendany Y, El Gaafary M, Youssef S. Ultrasound assessment of the median nerve: a biomarker that can help in setting a treat to targer approach tailored for carpal tunnel syndrome patients. *SpringerPlus* 2015;4:13.
7. F. Tascioğlu, Değirmenci Na, Ozkan S, Mehmetoğlu O, low level laser treatment of carpal tunnel syndrom: clinical, electrophysiological and ultrasonographical. *Rheumatol int* 2012; 32(2):409-415.
8. Yagcı I, Elmas O, Akcan E, Ustun I, Gündüz OH. Comparision of splinting and splinting plus low level laser therapy in idiopatic carpal tunnel syndrom. *Clin Rheumatol*2009; 28:1059-1065.
9. Akarırmak Ü. Tuzak nöropatiler. *Fiziksel Tıp ve Rehabilitasyon* ed: Beyazova M, Gökçe Kutsal Y 2. baskı. Ankara. Güneş Kitabevi 2011; 2995-3014.

10. Craig A, Richardson JK. Rehabilitation of Patients with Neuropathies. Physical Medicine and Rehabilitation (Braddom R.). 4th edition. Elsevier. Philedelphia. 2011; 1065- 1095.
11. Mackinnon S. Pathophysiology of nerve compression. Hand Clinics 2002; 18(2):231-24
12. G. Bozkurt. Periferik sinir tuzak nöropatileri; Türk Nöroşirurji dergisi 2005;15(3): 206-219
13. Dere F. Üst Ekstremitte. Anatomi Ders Kitabı. 2. baskı. Adana: Okullar Pazarı Kitabevi, 1990; 45–117.
14. Ertekin C. Santral ve Periferik EMG Anatomi-Fizyolojik-Klinik. İzmir: Meta Basım Matbaacılık Hizmetleri, 2006;387- 453.
15. Kimura J. Anatomic basis for localization. Electrodiagnosis in Diseases of Nerve and Muscle: Principles and Practice (Kimura J). 4th edition. Oxford. 2013; 3-20,
16. Tüzün F, Ünal H: Tuzak Nöropatileri. Elektroterapi, I.Ü.Cerrahpasa Tıp Fak. FTR A.B.D. Istanbul. 1999; 1-5, 19 -25
17. Green DP, Hotckiss RN, Pederson WC. Entrapment and compression neurophaties. Green's Operative Hand Surgery Fourth Edition. Volume 2. Churchill Livingstone. 2010; 1404-1447.
18. Bagatur AE. Karpal Tünel Sendromu. Türkiye Klinikleri J Surg Med Sci 2006; 2(17):52-63.
19. Ghasemi-rad M, Nossair E, Vegh A. Handy rewiew of carpal tunnel syndrome: from anatomy to diagnosis. World/ Radiol 2014; 28(6):284-300.
20. Rotman M, Manske P. Anatomic relationships of an endoscopic carpal tunnel device to surrounding structures. J Hand surg 1993; 18(3):442-450.

21. Cobb TK, Dalley BK, Posteraro RH, Lewis RC. Anatomy of the flexor retinaculum. *J Hand Surg Am.*1993; 18(1):91-99.
22. Robbins H. Anatomical study of the median nerve in carpal tunnel and etiologies of the carpal tunnel syndrome. *J Bone Joint Surg* 1963; 45(7):953-966.
23. Papaioannou T, Rushworth G, Atar D, Dekel S. Carpal canal stenosis in men with idiopathic carpal tunnel syndrome. *Clin Ortho Rel Res* 1992; 285:210-213.
24. De Krom MCTFM, Knipschild GP, Kester ADM. Carpal tunnel syndrome: prevalence in the general population. (abstract) *J Clin Epidemiol* 1992; 45: 373–376
25. Oh S J. Nerve conduction in focal neuropathies. *Clinical Electromyography: Nerve Conduction Studies*. 3rd edition. Lippincott Williams&Wilkins. Philadelphia. 2003; 6001-694.
26. Chammaa M, Boretto J, Burmann L. M. cCarpal tunnel syndrome – part 1 (anatomy, physiology, etiology and diagnosis). *Rev Bras Ortop* 2014; 49(5): 429-436.
27. Şenel K. El ve el bileği ağrısı. *Fiziksel Tıp ve Rehabilitasyon*. Ed: Beyzova M, Gökçe-Kutsal Y. 2. Baskı. Güneş Kitabevi. 2000; 2035-2059
28. Rayegani S, Bahrami M, Eliaspour D. The effect of low intensity laser on clinical and elektrophysiological parameters of carpal tunnel syndrome. *Journal of lasers in medical sciences* 2013; 4 (4):182-189.
29. Ettema AM, Amadio PC, Zhao C. Changes in the Functional Structure of the Tenosynovium in Idiopathic Carpal Tunnel Syndrome: A Scanning ElectronMicroscope Study. *Plast Reconstr Surg* 2006; 118:1413–22
30. Wermer RA, Andary M. Carpal tunnel syndrome: pathophysiology and clinical neurophysiology. *Clinical Neurophysiology*. 2002; 113(9):1373-1381.

31. Lundborg G, Gelberman RH, Minter-Convery M, Lee YF, Hargen AR. Median nerve compression in the carpal tunnel-functional response to experimentally induced controlled pressure. *J Hand Surg* 1982;7:252-259.
32. Ochoa J, Fowler TJ, Gilliant RW. Anatomical changes in peripheral nerve lesions compressed by a pneumatic tourniquet. *J Anat* 1972;113:43-455.
33. Fowler TJ, Ochoa J. Recovery of nerve conduction after pneumatic tourniquet: observations on the hindlimb of the baboon. *J Neurol Neurosurg Psychiatry* 1975;35:638-645.
34. Rudge P, Ochoa J, Gilliant RW. Acute peripheral nerve compression in the baboon. *J Neurol Sci* 1974;23(3):403-420.
35. Caetano M.R. Axonal degeneration in Association with Carpal Tunnel Syndrome. *Arq Neuropsiquiatr* 2003; 61(1):48-50.
36. Gelberman RH, Szabo RM, Williamson RV, Hargens AR, Yaru NC, Minter-Convery MA. Tissue pressure threshold for peripheral nerve viability. *Clin Orthop* 1983; 178:285-291.
37. Lundborg G, Myers R, Powell H. Nerve compression injury and increased endoneurial fluid pressure: a 'miniature compartment syndrome'. *J Neuro Neurosurg Psy* 1983;46(12):1119-1124.
38. Rempel D, Dahlin L, Lundborg G. Pathophysiology of nerve compression syndromes: response of peripheral nerves to loading. *J Bone and Joint Surg* 1999;81(11):1600-1610
39. Rydevik B, Lundborg G, Bagge U. Effects of graded compression on intraneural blood flow. An in vivo study on rabbit tibial nerve. *J Hand Surg* 1981; 6(1):3-12.
40. Gelberman RH, Szabo RM, Williamson RV, Dimick MP. Sensibility testing in peripheral nerve compression syndromes. An experimental study in humans. *J Bone and Joint Surg* 1983; 65(5):632-638.



41. Szabo RM, Gelberman RH, Williamson RV, Hargens AR. Effects of increased systemic blood pressure on tissue fluid pressure threshold of peripheral nerve. *J Orthop Res* 1983; 1(2):172-178
42. Powell HC, Myers RR. Pathology of experimental nerve compression. *Laboratory Investigation* 1986; 55(1):91-100.
43. Szabo RM, Bay BK, Sharkey NA. Median nerve displacement through the carpal canal. *J Hand Surg* 1994; 19(6):901-906.
44. Osterman AL. The double crush syndrome. *Orthop Clin North Am* 1988; 19(1):147-155.
45. Osterman AL. Double crush and multiple compression neuropathy. In Gelberman RH (ed): *Operative Nerve Repair and Reconstruction*. 1st Ed. JB Lippincott, Philadelphia, 1991; 1211-1229.
46. Upton ARM, McComas AJ. The double crush in nerve entrapment syndromes. *Lancet* 1973; 18(2):359-362.
47. Kerwin G, Williams CS, Seiler JG. The pathophysiology of carpal tunnel syndrome. *Hand Clin* 1996; 12(2):243-251.
48. Nadler SF, Schuler S, Nadler JS. Kümülatif Travma Bozuklukları. [Çev: On AY, (Ed) Arasıl T]. DeLisa JA, Gans BM, Walsh NE: *Fiziksel Tıp ve Rehabilitasyon; ilkeler ve Uygulamalar*, Günes Tıp Kitabevleri, Ankara, 2007; Cilt 1: 615–30.
49. Bayrak IK, Bayrak AO, Kale M, Turker H, Diren B. Bifid median nerve in patients with carpal tunnel syndrome. *J Ultrasound Med* 2008; 27: 1129–36.
50. Chang K, Ho ST, Yu HS. Vibration induced neurophysiological and electron microscopical changes in rat peripheral nerves. *Occup and Environ Med* 1994; 51(2):130-135.

51. Bovenzi J, Zadini A, Francinelli A, Borgogni F. Occupational musculoskeletal disorders in neck and upper limbs of forestry workers exposed to hand-arm vibration. *Ergonomics* 1991; 34(5):547-562.
52. Hennessey, WJ, Kuhlman KA. The anatomy, symptoms, and signs of carpal tunnel syndrome. *Phys Med Rehab Clin North Am* 1997; 8(3):439- 457.
53. Roquelaure Y, Ha C, Leclerc A. Epidemiologic surveillance of upper-extremity musculoskeletal disorders in the working population. *Arthritis Rheum* 2006; 55(5):765–78.
54. Koo TJ, Szabo RM. Compression Neuropathies of The Median Nerve. *J Am Surg Hand* 2004; 4(3):156–175.
55. Bengston KA, Brault JS. Hand Disorders. *Physical medicine and Rehabilitation principles and practice (DeLisa J)*. 4th edition Lipincott Williams&Wilkins. Philedelphia. 2005; Volume I 843-854.
56. Mumenthaler M, Stöhr M, Müller-Vahl H. Omuz ve Kol Bölgesinin Tek Sinir Lezyonları, Periferik Sinir Lezyonları ve Radiküler Sendromlar. [Çev: Türk Börü Ü.] Nobel Tıp Kitabevleri, İstanbul 2006; 268–89
57. Michelsen H, Posner MA. Medical history of carpal tunnel syndrome. *Hand Clin* 2002; 18(2):257-268.
58. Tüzün F, Ünalın H. Tuzak Nöropatiler. *Romatizmal Hastalıkların Tanı ve Tedavisi*. Göksoy T. Yüce Yayım. İstanbul. 2002; 803-812.
59. Bruske j, bednarski M, Grelec H, Zyluk A. The usefulness of phalen test and the Hoffman- Tinnel sign in the diagnosis of carpal tunnel syndrome. *Acta Orthop Belg* 2002; 68(2):141-145.
60. LaJoie AS, McCabe SJ, Thomas B, Edgell SE. Determining the sensitivity and specificity of common diagnostic tests for carpal tunnel syndrome using latent class analysis. *Plast Reconstr Surg* 2005; 116(2):502-507.

61. MacDermid JC, Wessel J. Clinical diagnosis of carpal tunnel syndrome: A systematic Review. *Journal of Hand Therapy* 2004; 17(2):309–319.
62. Dumitru D, Zwarts MJ. Focal peripheral neuropathies, Dumitru D, Amato AA, Zwarts MJ. *Electrodiagnostic Medicine*, Hanley & Belfus Inc, Philadelphia 2002; 1043-1126.
63. Leblanc KE, Cestia W. Carpal tunnel syndrome; *Am Fam Physician* 2011; 83(8):243-253.
64. Katz JN, Stirrat CR, Larson MG, Fossel AG. A self-administered hand symptom diagram for the diagnosis and epidemiologic study of carpal tunnel syndrome. *J Rheumatol* 1990; 17(11):1495-1498.
65. Gün N. Karpal tünel sendromunda Semptom şiddeti ve fonksiyonel durumun elektrofizyolojik ve ultrasonografik parametrelerle korelasyonu. Uzmanlık tezi, 2007
66. Cherian A. Electrodiagnostic approach to carpal tunnel syndrome. *Annals of Indian Academy Journal* 2006; 9(3):177-183.
67. Stevens JC. AAEM Minimonograph 26: The Electrodiagnosis of Carpal Tunnel Syndrome. *Muscle Nerve* 1997; 20:1477–86
68. Fornage BD. *Peripheral Nerves of the Extremities: Imaging with US*. *Radiology* 1988;167(1): 179–82
69. Derchi LE, Rizzato G. Technical requirements. *Ultrasound of the Musculoskeletal System* (Bianchi S, Martinoli C). Germany. Heidelberg. Springer 2007; 97-136.
70. Bianchi S, Montet X, Martinoli C. High-Resolution Sonography of Compressive Neuropathies of the Wrist. *J Clin Ultrasound* 2004; 32(9): 451–61.
71. Lew HL, Chen CPC, Wang TG. Introduction to musculoskeletal diagnostic ultrasound: examination of the upper limb. *Am J Phys Med Rehabil* 2007; 86(4):310–21

72. Yeşildağ A, Kutluhan S, Sengul N, Koyuncuoğlu H.R. The role of ultrasobnografic measurements of the median nerve in the diagnosis of the carpal tunnel syndrome. *Clinical Radiology* 2004; 59:910-915.
73. Fowler J, Gaughan JP, İlyas AM. The sensitivity and specificity of ultrasound for the diagnosis of carpal tunnel syndrome. *Clin Orthop Relat Res* 2011; 469(4):1089-94
74. Sung-Bom P, Woohyun S, Seung-Don Y. Slowed conduction velocity of the median sensory nevre across the carpal tunnel in normal adults. *Am J Phys MedRehabil* 2005; 84:598-603
75. El Miedany Y. Carpal tunnel syndrom. *Musculoskeletal ultrasonography in rheumatic diseases*. Springer 2015; 207-238.
76. Pandua L,Pandua R,Aprile I,Tonali P. Noninvazive laser neurolysis in carpal tunnel syndrome. *Muscle Nerve* 1998; 21(9):1232-3.
77. El Miedany Y, El Gaafary M, Youssef S, Ahmed I, Nasr A. Ultrasound assessment of the median ner: a biomarker that can help in setting a treat to target approach tailored for carpal tunnel syndrome. *SpringerPlus* 2015; 13(4):13.
78. Buchberger W, Judmaier W, Birbager G, Lener M,Schmidauer C. Carpal tunnel syndrome: diagnosis with high-resolution sonography. *Am J Roentgenol* 1992; 159(4):793-798.
79. Wong SM, Griffith JF, Hui ACF, Tang A, Wong KS. Discriminatory sonographic criteria for the diagnosis of carpal tunnel syndrome. *Arthritis& rheumatism* 2002 46:1914-21.
80. Chammaa M, Boretto J, Burmann LM. Carpal tunnel syndrome – part 2 (treatment) *Rev Bras Ortop* 2014; 49(5): 429-436.
81. Luchetti R, Schoenhuber R, Alfarano M. Serial overnight recordings of intercarpal canal pressure in carpal tunnel syndrome patients with and without wrist splinting. *J Hand Surg* 1994; 19(1):35-37.

82. Agarwal V, Singh R, Sachdev A, Wiclaff, Shekhar S, Goel D. A prospective study of the long-term efficacy of local methylprednisolone acetate injection in the management of mild carpal tunnel syndrome. *Rheumatology* 2005;44(5):647-650.
83. Jeremy DPB. Treatment of carpal tunnel syndrome. *Muscle Nerve* 2007; 36(2):167-171.
84. Hagebeuk EE, De Weerd AW. Clinical and electrophysiological followup after local steroid injection in the carpal tunnel syndrome. *Clin Neurophysiol* 2004;115:1464-1468.
85. Kim PT, Lee HJ, Kim TG, Jeon IH. Current approaches for carpal tunnel syndrome. *Clin Orthop Surg.* 2014; 6(3):253-257.
86. Hunter JM, Davlin LB, Fedus LM. Major neuropathies of the upper extremity: the median nevre. Gn. Hunter JM ed. *Rehabilitation of the hand: Surgery and Therapy*, 4th ed. Mosby-Year Book, Inc, 1995; 905–915.
87. Tuna H. *Lazer.Fiziksel Tıp ve Rehabilitasyon* ed: Beyazova M, Gökçe Kutsal Y 2. baskı. Ankara. Güneş Kitabevi 2011; 1067-1073.
88. Akgün K. *Lazer.* Sarı H,Tüzün Ş, Akgün K. Editörler: *Hareket Sistemi Hastalıklarında Fiziksel Tıp Yöntemleri.* İstanbul: Nobel Tıp Kitabevleri 2002; 132-146.
89. Tuner J, Hode L, *Some Basic Laser Physics.* Tuner J, Hode L, *The New Laser Theraphy Handbook.* Grangesberg: Prima Books co 2010; 1-47.
90. Low J. Reed A: *Laser therapy.* In: *Electrotherapy Explained Principles and Practice.* 2nd ed. Butterworth -Heinemann, Oxford 1997; 314 -329.
91. *The Low Level Laser Therapy-A concise guide (serial online).* 2001
92. Basford JR. *Physical Agents in Carpal Tunnel Syndrome.* Delisa J. *Rehabilitation Medicine principles and practive* JB. Lippincott. Newyork. 1993; 404-424.

93. Walker JB, Akhanjee LK. Laser induced somatosensory Evoked Potentials: Evidence of Photosensitivity in Pheripheral nerves. *Brain research* 1985; 344:281-285.
94. Levine DW, Simmons BP, Koris MJ, Daltroy LH, Hohl GG, Fossel AH, Katz JN. A self-administered questionnaire for the assessment of severity of symptoms and functional status in carpal tunnel syndrome. *J Bone Joint Surg Am* 1993; 75:1585–1592.
95. Sezgin M, Incel NA, Serhan S, Camdeviren H, As I, Erdoğan C. Assessment of symptom severity and functional status in patients with carpal tunnel syndrome: reliability and functionality of the Turkish version of the Boston Questionnaire. *Disabil Rehabil.* 2006; 28(20):1281-5.
96. Rochkind S, Drory V Alon M, Nissan M, Quaknine GE. Laser phototherapy (780 nm) a new modality in treatment of long-term inkomplet peripheral nerve injury: a randomized double –blind placebo-controlled study. *Photomed Lazer Surg* 2007; 25:436-42, 2007.
97. Hayes EP, Carney K, Wolf J. Carpal Tunnel Syndrom In Mackin EJ, Callahan AD, Skirven TM, Schneider LH, Ostermean AL, editors. *Rehabilitation of the hand and upper extremity.* St. Louis, Mosby 2002; 643-57.
98. Naeser MA, Hahn KA, Lieberman BE, Branco KF. Carpal tunnel syndrome pain terated with low level laser and microamperes transcutaneous electric nerve stimulatition a controlled study. *Arch Phys Med Rehabil* 2002; 83(7):978-88.
99. Dinçer U, Cakar E, Kiralp EZ, Kilsc H, Dursun H, The effectiveness of conservative treatments of carpal tunnel syrome : splinting, ultrasound and low level laser terapies. *Photomed laser surg* 2002; 27:119-25.
100. Evcik D, Kavuncu V, Cakır T , Subası V, Yaman M. Laser therapy in the treatment of carpal tunnel syndrome: a randomize controlled trial. *Photomed Laser surg* 2007; 25(1):34-9.

101. Weintraub MI. Noninvasive laser neurolysis in carpal tunnel syndrome. *Muscle Nerve* 1998; 20(8):1029-31.
102. Sarria L, Cabada T, Cozcolluela R, Martinez- Barganza T, Garcia S. Carpal tunnel syndrome: usefulness of sonography. *Eur Radial* 2000; 10(12):1920-1925.
103. Kara M, Ozcakar L, De Muynck M, Tok F, Vanderstraeten G. Musculoskeletal ultrasound for peripheral nerve lesions. *Eur J Phys Rehabil Med* 2012; 48(4):665-674.
104. Ertas M. Periferik sinirlerin anatomi, fizyoloji ve patolojik süreçleri. In: Öge AE.Ed.Nöroloji. Nobel Tıp Kitabevleri2004; 555-562.
105. Becker J, Nora DB, Gomes I, Stringari FF. An evaluation of gender, obesity, age and diabetes mellitus as risk factors for carpal tunnel syndrome. *Clinical Neurophysiology* 2002; 113(9): 1429-34.
106. Kouyoumdjian JA, Morita MD, Rocha PR, Miranda RC, Gouveia GM. Body mass index and carpal tunnel syndrome. *Arq Neuropsiquiatr.* 2000; 58(2):252-256.
107. Shiri R, Pourmemari MH, Falah-Hassani K, Viikari-Juntura E. The effect of excess body mass on the risk of carpal tunnel syndrome: a meta-analysis of 58 studies. *Obes Rev.*2015;16(12):1094-104.
108. Armstrong T, Dale AM, Franzblau A, Evanoff BA.Risk factors for carpal tunnel syndrome and median neuropathy in a working population. *J Occup Environ Med.* 2008; 50(12):1355-1364.
109. Thomsen JF, Gerr F, Atroshi I. Carpal tunnel syndrome and the use of computer mouse and keyboard: A systematic review. *BMC Musculoskelet Disord* 2008; 9:134.
110. Naeser MA, Photobiomodulation of pain in carpal tunnel syndrom: review of seven studies. *Photomed Laser Surg*2009;24:101-110.

111. Li ZJ, Wang Y, Zhang HF, Ma XL, Tian P. Effectiveness of low-level laser on carpal tunnel syndrome. *Medicine* 2016; 95(31) 1-6.
112. Campana V, Catsel A, Vidal AE, Juri H, Palma JA. ProstaglandinE2 in experimental arthritis of rats irradiated with He-Ne-Laser. *Clin Laser Med Surg.* 1993; 11:79-81.
113. Shooshtari SM, Badiie V, Taghizadeh SH, Nematollahi AH, Amanollahi AH, Grami MT. The effects of low level laser in clinical outcome and neurophysiological results of carpal tunnel syndrome. *Electromyogr Clin Neurophysiol* 2008; 48(5)229-231.
114. Chang WD, Wu JH, Jiang JA, Yeh CY, Tsai CT. Carpal tunnel syndrome treat with a diode laser: a controlled treatment of transvers carpal ligament. *Photomed Laser Surg* 2008; 26:551-557.
115. Afsar S, Orçan E, Tüzün EH, Saracgil SN, Yemişci O. The low –level laser therapy on hand function and quality of life in carpal tunnel syndrome. *Romatol Tıp Rehab* 2015; 26(3):70-79.
116. Abid Ali JS, Ja'afar FI, Hasan NZ. Effectiveness of low lwwl laser in the treatment of carpal tunnel syndrome. *J Fac Med Baghdad* 2012; 54(3):234-239.
117. Bae CS, Lim SC, Kim KY, Song CH, Pak S, Kim SG. Effect of Ga-As laser on the regeneration of injured sciatic nerves in the rat. *In Vivo* 2004; 18(4):489-495
118. Vinck E Coorevits P, Cagnie B, De Muynck M, Vanderstraeten G, Cambier D. Evidence of changes in sural nevre conduction mediated by light emitting diode irradiation. *Lasers Med Sci* 2005; 20(1):35-40
119. Irvine J, Chong SL, Amirjani N. Chan KM. Double- blind randomized controlled trial of low level laser therapy in carpal tunnel syndrome. *Muscle Nerve* 2004; 30:182-187.
120. Kotevoglu N, Gülbahçe-Saglam S. Ultrasound imaging in the diagnosis of carpal tunnel syndrome and its relevance to clinical evaluation. *Joint Bone Spine* 2005; 72:142-145



121. Wong SM, Griffith JF, Hui AC, et al. Carpal tunnel syndrome: Diagnostic usefulness of sonography. *Radiology* 2004; 232: 93-99
122. Moran L, Perez M, Esteban A, Bellon J, Arranz B, Del Cerro M. Sonographic measurement of cross-sectional area of the median nerve in the diagnosis of carpal tunnel syndrome: correlation with nerve conduction studies. *J Clin Ultrasound* 2009; 37(3):125-131.
123. Joy V, Therimadasamy AK, Chan YC, Wilder-Smith EP. Combined doppler and B mode sonography in carpal tunnel syndrome. *J Neurol Sci* 308:16-20, 2011
124. Gupta R, Gray M, Choa T, Bear D, Modafferi E, Mozaffar T. Schwann cells upregulate vascular endothelial growth factor secondary to chronic nerve compression injury. *Muscle Nerve* 2005; 31:452-460.
125. Konbayashi S, Meir A, Baba H, Uchida K, Hayakawa K. Imaging of intraneural edema by using gadolinium-enhanced MR imaging: experimental compression injury. *Am J Neuroradiol* 2005; 26:973-980.
126. Bakhtiary AH, Rashidy-pour A. Ultrasound and laser therapy in the treatment of carpal tunnel syndrome. *Aust J Physiother* 2004; 50:147-151.
127. Tıkız C, Duruöz T, Ünlü Z, Cerrahoğlu L, Yalçınsoy E. Comparison of the efficacy of low level laser therapy and pulsed ultrasound treatment in carpal tunnel syndrome. *Turk J Phys Rehab* 2013; 59:201-208.
128. Dakowicz A, Karoliszyn-Moskal A, Kosztyla-Hojna B, Moskal D, Latosiewicz R. Comparison of the long-term effectiveness of physiotherapy programs with low level laser therapy and pulsed magnetic field in patients with carpal tunnel syndrome. *Adv. Med Sci* 2011; 56(2):270-274 .
129. Elwakil TF, Elazzazi A, Shokeir H. Treatment of carpal tunnel syndrome by low-level laser versus open carpal tunnel release. *Lasers Med Sci* 2007; 22(4):265-270.

## 8. EKLER

### EK 1. Fonksiyonel Durum Skalası

1. Şikayetiniz yazı yazarken kullandığınız elde ise yazı yazmayı, şikayetiniz diğer elde ise yazı yazmaya benzer ince bir işi;

- 1 Rahat yapıyorum
- 2 Hafif zorlanıyorum
- 3 Orta derecede zorlanıyorum
- 4 Çok zorlukla yapıyorum
- 5 El yada el bileği sorunun nedeniyle hiç yapamıyorum

2. Elbiselerinizin düğmelerini açıp kapamada;

- 1 Hiç sorunun yok
- 2 Hafif zorlanıyorum
- 3 Orta derecede zorlanıyorum
- 4 Çok zorlukla düğmeliyorum
- 5 Hiç düğmeleyemiyorum

3. Okurken kitabı rahatsız elimle;

- 1 Rahat tutuyorum
- 2 Kitabı tutmada hafif zorlanıyorum
- 3 Kitabı tutmada orta derecede zorlanıyorum
- 4 Kitabı çok zorlukla tutabiliyorum
- 5 Kitabı elimle hiç tutamıyorum

4. Rahatsız olan elimle telefonu ya da bıçağı;

- 1 Tutmamda problem yok
- 2 Tutmakta hafif zorlanıyorum
- 3 Tutmakta orta derecede zorlanıyorum
- 4 Çok zorlukla tutabiliyorum
- 5 Hiç tutamıyorum

5. Rahatsız olan elimle kavanoz gibi çevirmeli kapağı olan bir nesnenin kapağını açmakta;

- 1 Dönen kapağı açmakta problemim olmuyor
- 2 Dönen kapağı açarken hafif zorlanıyorum
- 3 Dönen kapağı açarken oldukça zorlanıyorum
- 4 Dönen kapağı çok zorlukla açabiliyorum
- 5 Dönen kapakları hiç açamaz durumdayım

6. Evde veya işteki günlük işlerimi yapmada;

- 1 Günlük işlerimi yapmada sorunum yok
- 2 Günlük işlerimi yaparken hafif zorlanıyorum
- 3 Günlük işlerimi yaparken oldukça zorlanıyorum
- 4 Günlük işlerimi çok zorlukla yapıyorum
- 5 Artık günlük işlerimi yapamaz durumdayım

7. Elimde torba yada çanta gibi eşyaları taşıırken;

- 1 Elimde bir şey taşımamda sorun yok
- 2 Elimde bir şey taşıırken hafif zorlanıyorum
- 3 Elimde bir şey taşıırken oldukça zorlanıyorum
- 4 Elimde bir şeyi çok zorlukla taşıyorum
- 5 Elimde hiçbir şey taşıyamıyorum

8. Banyo yaparken ve giyinirken;

- 1 Banyo yapmam ve giyinmemde sorun yok
- 2 Banyo yaparken ve giyinirken hafif zorlanıyorum
- 3 Banyo yaparken ve giyinirken oldukça zorlanıyorum
- 4 Zorla banyo yapabiliyor ve zorlukla giyinebiliyorum
- 5 Kendi kendime banyo yapamaz ve giyinip soyunamaz haldeyim

## **EK 2. Semptom Şiddet Skalası**

A. Gece olan el ya da el bileği ağrınız ne kadar şiddetlidir?

- 1 Geceleri el ya da el bileği ağrım olmuyor
- 2 Hafif ağrı
- 3 Orta derece ağrı
- 4 Şiddetli ağrı
- 5 Dayanılmaz, çok şiddetli ağrı

B- Son iki hafta içerisinde, el ya da el bileği ağrısı nedeniyle bir gecede ortalama kaç kere uyandınız?

- 1 Hiç
- 2 Gecede 1 kez
- 3 Gecede 2-3 kez
- 4 Gecede 4-5 kez
- 5 Gecede 5 kezden fazla

C- Gündüz ne kadar el ya da el bileği ağrınız oluyor?

- 1 Gündüzleri el yada el bileği ağrım olmuyor
- 2 Hafif ağrı
- 3 Orta derece ağrı
- 4 Şiddetli ağrı
- 5 Dayanılmaz, çok şiddetli ağrı

D- Gündüz ne sıklıkta, kaç kere ağrınız oluyor?

- 1 Hiç
- 2 Günde 1-2 kez
- 3 Günde 3-4 kez
- 4 Günde 5 kezden fazla
- 5 Devamlı ağrım oluyor

E- Gündüz ağrınız başladı mı ortalama ne kadar sürer?

- 1 Gündüzleri el yada el bileği ağrım olmuyor
- 2 10 dakikadan az
- 3 10-60 dakika arası
- 4 60 dakikadan uzun
- 5 Tüm gün ağrım oluyor

F- Elinizde uyuşukluk (hissizlik) oluyor mu?

- 1 Yok
- 2 Hafif uyuşukluk, hissizlik var
- 3 Orta derecede uyuşukluk, hissizlik var
- 4 Çok rahatsız edici uyuşukluk, hissizlik var
- 5 Dayanılmaz uyuşukluk, hissizlik var

G- Elinizde ya da el bileğinizde güçsüzlük/ zayıflık var mı?

- 1 Yok
- 2 Hafif zayıflık var
- 3 Orta derecede zayıflık var
- 4 Çok rahatsız edici zayıflık var
- 5 Felç gibi, çok şiddetli zayıflık var

H- Elinizde karıncalanma hissi ne kadar oluyor?

- 1 Yok
- 2 Hafif karıncalanma hissi var
- 3 Orta karıncalanma hissi var
- 4 Çok rahatsız edici karıncalanma hissi var
- 5 Dayanılmaz karıncalanma hissi var

I- Gece elinizde ne şiddette uyuşukluk ve hissizlik oluyor?

1 Yok

2 Hafif

3 Orta

4 Çok rahatsız edici

5 Dayanılmaz

J- Son iki hafta içinde, uyuşukluk ve karıncalanma nedeniyle ortalama gecede kaç kez uyandınız?

1 Hiç

2 Gecede 1 kez

3 Gecede 2-3 kez

4 Gecede 4-5 kez

5 Gecede 5 kezden fazla

K- Anahtar ve kalem gibi küçük cisimleri tutmak yada kullanmakta güçlük çekiyor musunuz?

1 Hayır, güçlük çekmiyorum

2 Hafif

3 Orta

4 Oldukça

5 Yapamıyorum

### EK 3. Laboratuvarımıza Ait Elektrotanısıl Normal Deęerler

<b>Periferik sinir segmenti</b>	<b>Distal latans ortalama <math>\pm</math> SS</b>	<b>Distal Amplitüd <math>\pm</math> SS</b>	<b>İletim Hızı ortalama <math>\pm</math> SS</b>
<b>Median motor (Bilek-dirsek)</b>	3,36 $\pm$ 0,32 (ÜS:4,00)	9,02 $\pm$ 3,08 (AS:4,25)	56,96 $\pm$ 3,3 (AS:50,3)
<b>Median 3.pb antidromik duyu</b>	2,89 $\pm$ 0,26 (ÜS:3,41)	171 $\pm$ 39,86 (AS:10)	58,62 $\pm$ 3,91 (AS:50,6)
<b>Median mikst duyu (Avuç içi-bilek)</b>	-	77,03 $\pm$ 29,92 (AS:32,4)	44,15 $\pm$ 4,11 (AS:35,9)
<b>Ulnar motor</b>	2,87 $\pm$ 0,29 (ÜS:3,45)	9,6 $\pm$ 2,75 (AS:4,32)	62,56 $\pm$ 4,46 (AS:53,6)
<b>Ulnar 5. pb antidromik duyu</b>	2,93 $\pm$ 0,24 (ÜS:3,41)	53,35 $\pm$ 33,37 (AS: 10,9)	63,42 $\pm$ 4,6 (AS:54,2)