

T.C.

**BAŞKENT ÜNİVERSİTESİ
TIP FAKÜLTESİ**


Göz Hastalıkları Anabilim Dalı

**İNTRAVİTREAL RANİBİZUMAB ENJEKSİYONUNA DİRENÇLİ
DİYABETİK MAKÜLER ÖDEM TEDAVİSİNDE İNTRAVİTREAL
DEKSAMETAZON İMPLANT ENJEKSİYONU VEYA
İNTRAVİTREAL AFLİBERCEPT ENJEKSİYONU UYGULANMIŞ
OLGULARIN KOROİD KALINLIKLARININ İNCELENMESİ**

UZMANLIK TEZİ

Dr. Mustafa AKSOY

ANKARA, 2016



T.C.

**BAŞKENT ÜNİVERSİTESİ TIP
FAKÜLTESİ**

Göz Hastalıkları Anabilim Dalı

**İNTRAVİTREAL RANİBİZUMAB ENJEKSİYONUNA DİRENÇLİ
DİYABETİK MAKÜLER ÖDEM TEDAVİSİNDE İNTRAVİTREAL
DEKSAMETAZON İMPLANT ENJEKSİYONU VEYA İNTRAVİTREAL
AFLİBERCEPT ENJEKSİYONU UYGULANMIŞ OLGULARIN
KOROİD KALINLIKLARININ İNCELENMESİ**

UZMANLIK TEZİ

Dr. Mustafa AKSOY

DANIŞMAN ÖĞRETİM ÜYESİ

Prof. Dr. İmren AKKOYUN

ANKARA, 2016

TEŞEKKÜR

Çalışmamın planlanmasının yürütülmesinin ve tamamlanmasının her aşamasında emeğini ve yardımlarını esirgemeyen, asistanlığım süresince eğitimime büyük katkıları olan değerli tez danışmanım, sayın hocam Prof. Dr. İmren Akkoyun başta olmak üzere,

uzmanlık eğitimimin her aşamasında büyük emeği bulunan, bilgi ve deneyimlerinden faydalandığım ve mesleki eğitimime büyük katkıları olan değerli anabilim dalı başkanımız, sayın hocam Prof. Dr. Gürsel Yılmaz' a,

eğitimim süresince değerli tecrübelerini esirgemeyen, mesleki eğitimime büyük katkıları bulunan saygıdeğer hocalarım Prof. Dr. Sibel Oto, Prof. Dr. Ahmet Akman, Prof. Dr. Dilek Dursun Altınörs, Prof. Dr. Yonca Özkan Arat, Yrd. Doç. Dr. Sezin Akça Bayar, Yrd. Doç. Dr. Sirel Gür Güngör ve Yrd. Doç. Dr. Leyla Asena' ya, Başkent Üniversitesi Konya Uygulama ve Araştırma Hastanesi Göz Hastalıkları kliniği hocalarıma,

çalışmamın var olmasında katkılarını, istatistiksel değerlendirmede desteklerini esirgemeyen Diyabetolog, Endokrinolog Doç. Dr. İrfan Vardarlı EU MSc. hocama,

bu süreçte birlikte çalıştığım Uzm. Dr Ali Küçüködük, Dr Almila Sarıgül Sezenöz ve tüm asistan arkadaşlarıma, klinik çalışanlarına ve destekleriyle bana güç veren annem, babam ve ablama, teşekkürü bir borç bilirim.

*Dr. Mustafa Aksoy
Ankara, 2016*

ÖZET

Çalışmamızda, intravitreal ranibizumab (İVR) tedavisine dirençli diyabetik maküler ödem (DMÖ) bulunan olgularda intravitreal deksametazon (İVD) veya intravitreal aflibercept (İVA) uygulanan hastaların subfoveal koroidal kalınlıklarının (SFKK) değerlendirilmesi ve tedavi seçeneklerine göre koroid kalınlıklarının karşılaştırılması amaçlanmıştır. Ayrıca olguların koroid kalınlıklarındaki değişimine göre görme keskinliği ve santral retinal kalınlık (SRK) ölçümlerindeki değişikliklerin korelasyonu incelenmiştir.

Çalışmaya 6 doz İVR tedavisine dirençli DMÖ olan 52 hasta ve 25 sağlıklı birey dahil edildi. Yirmiyedi hastaya İVR sonrası İVA tedavisi uygulanırken, 25 hastaya İVR sonrası İVD tedavisi uygulandı. Hastaların detaylı oftalmolojik muayenesi yapıldı. Hastaların ve sağlıklı bireyden oluşan kontrol grubunun SFKK ölçümleri spektral domain enhanced depth imaging optik koherens tomografi (SD-EDI-OKT) (Heidelberg Spectralis, Heidelberg Engineering, Heidelberg, Germany) ile ölçüldü. Retrospektif değerlendirilen tıbbi kayıtlarda, İVD veya İVA enjeksiyonu öncesi ve sonrası fonksiyonel ve morfolojik bulgular, en iyi düzeltilmiş görme keskinliği (EİDGK), Goldmann applanasyon tonometri ile ölçülen göz içi basıncı (GİB), SD-OKT (Heidelberg Spectralis, Heidelberg Engineering, Heidelberg, Germany) ile saptanan SRK ölçümü, SD-EDI-OKT ile değerlendirilen SFKK ölçümü incelendi. Olguların İVD veya İVA enjeksiyonundan 1 gün önce ve enjeksiyon sonrası 1., 2. ve 3. aylardaki bulguları analiz edildi.

İVD enjeksiyonu öncesi SFKK değerleri enjeksiyon sonrası değerler ile (2= 1. ay, 3=2. ay, 4=3. ay) karşılaştırıldığında 1/2, 1/3 ve 1/4 süreçleri arasında istatistiksel anlamlı fark bulunurken ($p=0.0001$), 2/3, 2/4 ve 3/4 süreçleri arasında anlamlı fark tespit edilmedi ($p=0,0001$; $0,0001$; $0,006$). İVA enjeksiyonu öncesi SFKK değerleri enjeksiyon sonrası değerler ile (2= 1. ay, 3=2. ay, 4=3. ay) karşılaştırıldığında 1/2, 1/3 ve 1/4 süreçleri arasında istatistiksel anlamlı fark görüldü ($p=0.0001$), ayrıca 2/3, 2/4 ve 3/4 süreçleri arasında da anlamlı fark bulundu ($p=0,0001$; $0,014$; $0,0001$).

İVD enjeksiyon öncesi EİDGK değerleri (1) enjeksiyon sonrası değerler ile (2= 1. ay, 3=2. ay, 4=3. ay) karşılaştırıldığında 1/2, 1/3 ve 1/4 süreçleri arasında istatistiksel anlamlı fark bulundu ($p=0.0001$). Ayrıca enjeksiyon sonrası süreçte EİDGK karşılaştırıldığında 2/3, 2/4 ve 3/4 süreçleri arasında da anlamlı fark görüldü ($p=0,0001$; $0,0001$; 0.032). İVA enjeksiyon öncesi

EİDGK değerleri (1) enjeksiyon sonrası değerler ile (2= 1. ay, 3=2. ay, 4=3. ay) karşılaştırıldığında 1/2, 1/3 ve 1/4 süreçleri arasında istatistiksel anlamlı fark bulundu ($p=0,0001$; $0,0001$; $0,0001$). Ayrıca enjeksiyon sonrası süreçte 2/3 ve 2/4 süreçleri arasında da anlamlı fark görülürken ($p=0,0001$; $0,0001$), 3/4 süreçleri arasında anlamlı fark görülmedi ($p=0,057$).

İVD enjeksiyon öncesi SRK değerleri (1) enjeksiyon sonrası değerler ile (2= 1. ay, 3=2. ay, 4=3. ay) karşılaştırıldığında 1/2, 1/3 ve 1/4 süreçleri arasında istatistiksel anlamlı fark bulunurken ($p=0,0001$), 2/3, 2/4 ve 3/4 süreçleri arasında anlamlı fark görülmedi ($p=0,9$; $0,9$; $1,0$). İVA enjeksiyon öncesi SRK değerleri enjeksiyon sonrası değerler ile (2= 1. ay, 3=2. ay, 4=3. ay) karşılaştırıldığında 1/2, 1/3 ve 1/4 süreçleri arasında istatistiksel anlamlı fark bulunurken ($p=0,0001$), 2/3, 2/4 ve 3/4 süreçleri arasında anlamlı fark görülmedi ($p=0,9$; $0,9$; $1,0$).

Sonuç olarak, çoklu İVR enjeksiyonlarına cevapsız DMÖ olgularının, İVD ve İVA enjeksiyonu sonrası 3 aylık takiplerinde SFKK'da istatistiksel anlamlı incelmeye, görme keskinliğinde istatistiksel anlamlı artış elde edilmiştir. SRK'daki azalma EİDGK'deki artış ile anlamlı korelasyon göstermektedir. SFKK enjeksiyon sonrası dönemde anlamlı incelmeye devam ederken SRK sabit kalmaktadır. Prospektif randomize daha uzun takipli çalışmalar bu verilere ışık tutacaktır.

Anahtar Kelimeler: Diyabetik Retinopati, Diyabetik Maküler Ödem, Subfoveal Koroidal Kalınlık

ABSTRACT

The purpose of the study was to evaluate the subfoveal choroidal thicknesses of patients with ranibizumab resistant diabetic macular edema (DME), treated with intravitreal dexamethasone (IVD) or intravitreal aflibercept (IVA) and to compare the subfoveal choroidal thickness (SFCT) after different treatments. Also, the correlation between choroidal thickness and change in visual acuity and central retinal thickness (CRT) was investigated.

Fifty-two patients with resistant DME after 6 doses of intravitreal ranibizumab (IVR) and 25 healthy subjects were included in the study. Twenty-seven patients were administered IVA after IVR, 25 patients IVD treatment after IVR. Detailed ophthalmologic examinations of all patients were done. The SFCT of the patients and the control group with healthy subjects were measured using spectral-domain enhanced depth imaging optical coherence tomography (SD-EDI OKT) (Heidelberg Spectralis, Heidelberg Engineering, Heidelberg, Germany). In the retrospectively evaluated medical records, the functional and morphological findings best corrected visual acuity (BCVA), intraocular pressure (IOP), CRT obtained by SD-OCT and SFCT obtained by SD-EDI OKT (Heidelberg Spectralis, Heidelberg Engineering, Heidelberg, Germany), before and after IVD or IVA were evaluated. The findings of the subjects 1 day before IVD or IVA injection and the findings at 1st, 2nd and 3rd months after injection were analyzed.

When the SFCT values before IVD injection (1) and after IVD injection (2=1st month, 3=2nd month, 4=3rd month) were compared, the differences between 1/2, 1/3, 1/4 were found statistically significant ($p=0.0001$ for all). Also, statistically significant differences were found between 2/3, 2/4 and 3/4 periods ($p=0,0001$; $0,0001$; $0,006$ respectively). When the SFCT values before IVA injection (1) and after IVA injection (2=1st month, 3=2nd month, 4=3rd month) were compared, the differences between 1/2, 1/3, 1/4 were found statistically significant ($p=0.0001$ for all). Also, statistically significant differences were found between 2/3, 2/4 and 3/4 periods ($p=0,0001$; $0,014$; $0,0001$ respectively).

When the BCVA values before IVD injection (1) and after IVD injection (2=1st month, 3=2nd month, 4=3rd month) were compared, the differences between 1/2, 1/3, 1/4 were found statistically significant ($p=0.0001$ for all). Also, statistically significant differences were found between 2/3, 2/4 and 3/4 periods ($p=0,0001$; $0,0001$; 0.032 respectively). When the

BCVA values before IVA injection (1) and after IVA injection (2=1st month, 3=2nd month, 4=3rd month) were compared, the differences between 1/2, 1/3, 1/4 were found statistically significant ($p=0,0001$; $0,0001$; $0,0001$ respectively). Also, statistically significant differences were found between 2/3, 2/4 periods ($p=0,0001$; $0,0001$ respectively) while no significant difference was observed between 3/4 periods ($p=0,057$).

When CRT values before IVD injection (1) and after IVD injection (2=1st month, 3=2nd month, 4=3rd month) were compared, the differences between 1/2, 1/3, 1/4 were significant ($p=0.0001$ for all), while no significant difference was observed between 2/3, 2/4 and 3/4 periods ($p=0,9$; $0,9$; $1,0$ respectively). When CRT values before IVA injection (1) and after IVA injection (2=1st month, 3=2nd month, 4=3rd month) were compared, the differences between 1/2, 1/3, 1/4 were significant ($p=0.0001$ for all), while no significant differences was obtained between 2/3, 2/4 and 3/4 periods ($p=0,9$; $0,9$; $1,0$ respectively).

In conclusion, in DME patients resistant to multiple IVR injections, both IVD and IVA injections lead to a decrease in SFCT and a significant increase in BCVA after 3 months of follow-up. Decrease in CRT shows a significant correlation with BCVA increase. While the decrease in SFCT continues, the CRT stabilizes. Our data should be supported with prospective randomized studies with longer follow up periods.

Key Words: Diabetic Retinopathy, Diabetic Macular Edema, Subfoveal Choroidal Thicknesses

İÇİNDEKİLER DİZİNİ

	Sayfa No
TEŞEKKÜR.....	ii
ÖZET.....	iii
ABSTRACT	v
İÇİNDEKİLER DİZİNİ	vii
KISALTMALAR	ix
RESİMLER, GRAFİKLER, TABLOLAR ve FİĞÜRLER DİZİNİ	xi
1. GİRİŞ	1
2. GENEL BİLGİLER	2
2.1 ANATOMİ	2
2.1.1 Retina	2
2.1.2 Koroid	5
2.1.3 Topografik Anatomi	7
2.1.4 Retina Kan Dolaşımı	9
2.1.4.1 Arterler	9
2.1.4.2 Venler	10
2.1.4.3 Kapillerler	10
2.1.4.4 Lenfatik Damarlar	10
2.1.5 Kan Retina Bariyeri	11
2.2 DİYABETİK RETİNOPATİ	11
2.2.1 Epidemiyoloji	11
2.2.2 Diyabetik Retinopatinin Patofizyolojisi	12
2.2.2.1 Nöronlar	12
2.2.2.2 Glial Hücreler	13
2.2.2.3 Vasküler Yapı	13
2.2.3 Diyabetik Retinopatide İnflamasyon	13
2.2.4. Diyabetik Retinopati, Klinik Sınıflandırma	14
2.2.4.1 Nonproliferatif Diyabetik Retinopati	14
2.2.4.2 Proliferatif Diyabetik Retinopati	16
2.2.5 Diyabetik Makülopati	19
2.2.6 Diyabetik Maküler Ödem Patofizyolojisi	20
2.2.6.1 Fokal DMÖ	20

2.2.6.2 Diffüz DMÖ	21
2.3 MAKULA DEĞERLENDİRMESİNDE KULLANILAN TANI YÖNTEMLERİ	21
2.3.1 Fundus Floresein Anjiografi (FFA)	21
2.3.2 Optik Koherans Tomografi (OKT)	21
2.3.3 OKT Anjiografi.....	25
2.4 TEDAVİ	27
2.4.1 Diyabetik Makula Ödeminde Tedavi	27
2.4.1.1 Sistemik Hastalığın Kontrolü	27
2.4.1.2 Lazer Fotokoagülasyon	28
2.4.1.3 VEGF İnhibitörleri	30
2.4.1.4 DMÖ Tedavisinde Steroid Enjeksiyonları	32
2.4.2 Cerrahi Tedavi	35
3. GEREÇ YÖNTEM	36
4. SONUÇLAR	39
5. TARTIŞMA	42
6. TABLOLAR	49
7. GRAFİKLER	50
8. KAYNAKLAR	52

KISALTMALAR

DM	: Diyabetes Mellitus
DR	: Diyabetik Retinopati
DMÖ	: Diyabetik Maküler Ödem
EDI-OKT	: Enhanced Depth Imaging Optik Koherens Tomografi
SD-EDI OKT	: Spektral Domain Enhanced Depth Imaging Optik Koherens Tomografi
VEGF	: Vasküler Endotelyal Growth Faktör
RSLT	: Retina Sinir Lifi Tabakası
SD-OKT	: Spektral Domain Optik Koherens Tomografi
TD-OKT	: Time Domain Optik Koherens Tomografi
KK	: Koroidal Kalınlık
SFKK	: Subfoveal Koroidal Kalınlık
OKT	: Optik Koherens Tomografi
EİDGK	: En İyi Düzeltilmiş Görme Keskinliği
İV	: İntravitreal
İVR	: İntravitreal Ranibizumab
İVA	: İntravitreal Aflibercept
İVD	: İntravitreal Ranibizumab
LFK	: Lazer Fotokoagülasyon
RPE	: Retina Pigment Epiteli
DD	: Disk Diameter
mm	: Milimetre
FFA	: Fundus Floresein Anjiyografi
PDR	: Proliferatif Diyabetik Retinopati
Non-PDR	: Nonproliferatif Diyabetik Retinopati
FAZ	: Foveal Avasküler Zon
İLM	: İç Limitan Membran
SLT	: Sinir Lifi Tabakası
GHT	: Ganglion Hücre Tabakası
İPT	: İç Pleksiform Tabaka
İNT	: İç Nükleer Tabaka

DPT	: Dış Pleksiform Tabaka
DNT	: Dış Nükleer Tabaka
DLM	: Dış Limitan Membran
DRS	: Diabetic Retinopathy Study
ETDRS	: Early Treatment Diabetic Retinopathy Study
DRVS	: Diabetic Retinopathy Vitrectomy Study
TNF- α	: Tümör Nekroz Faktör α
ICAM	: İntercelluler Adezyon Molekülü
OKTA	: OKT Anjiografi
NVD	: Diskte Neovaskularizasyon
NVE	: Disk Harici Neovaskularizasyon
DCCT	: The Diabetes Control and Complications Trial
UKPDS	: The U.K. Prospective Diabetes Study
EUCLID	: EURODIAB Controlled Trial of Lisinopril in Insulin Dependent Diabetes
ABCD	: The Appropriate Blood Pressure Control in Diabetes
ACE	: Angiotensin Converting Enzym
PASCAL	: Paterned Scanning Laser
SSLM	: Selective Subthreshold Diode Micropulse Laser
BDD	: Biodegradable Drug Delivery
PEGF	: Pigment Epitelyal Growth Faktör
MMPs	: Matriks Metalloproteinaz
BAPDAK	: BÜTF Bilimsel Araştırma Projeleri Danışma Kurulu
SRK	: Santral Retinal Kalınlık
GİB	: Göz İçi Basınç
VKH	: Vogh Koyanagi Harada
YBMD	: Yaşa Bağlı Makula Dejenerasyonu

RESİMLER, GRAFİKLER, TABLOLAR VE FİGÜRLER DİZİNİ

	Sayfa No
Figür 1: Retinanın topografik anatomisi	2
Figür 2: Histolojik çalışmalara dayanarak retinal kalınlık haritası	3
Figür 3: Retinanın ışık mikroskopisindeki görüntüsü ve tabakaları	4
Figür 4: Bruch membranının ve koroid tabakalarının gösterilmesi	6
Figür 5: Makulanın topografik anatomisinin gösterilmesi	9
Figür 6: Topografik olarak klinik anlamlı makula ödemi kriterlerinin gösterilmesi	19
Figür 7: OKT’de retinanın çok katlı yapısı	22
Resim 1: Hafif non-PDR’de mikroanevrizma ve yüzeysel retinal hemorajiler	14
Resim 2: Orta non-PDR’de yumuşak eksuda ve sert eksudanın gösterilmesi	15
Resim 3: Ciddi non-PDR’de venöz boncuklanma ve retinal yüzeysel hemoraji	16
Resim 4: İleri PDR’de fibrovasküler doku proliferasyonun gösterilmesi	17
Resim 5: İnvölüsyonel PDR’de iriste neovaskülarizasyon görüntüsü	18
Resim 6: İnvölüsyonel PDR’de traksiyonel dekolman alanı ve LFK tedavisi sonrası skar ...	18
Resim 7: OKT’de VMT’nin gösterilmesi	23
Resim 8: OKT’de ERM görüntüsü	23
Resim 9: OKT’de KMÖ görüntüsü	23
Resim 10: OKT’de sert eksuda görüntüsü	24
Resim 11: OKT de seröz makula dekolman görüntüsü	24
Resim 12: OKTA da izlenen anevrizma, kapiller nonperfüze alan, mikroanevrizmalar	26
Resim 13: OKTA’da kapiller lup ve nonperfüze kapiller bölgesi	26
Resim 14: PDR’de NVD disk fotoğrafı ve OKTA’da en face kesit ile NVD bulgusu	26
Resim 15: RPE’den dik bir çizgi ile sklera-koroid bileşke mesafesi ölçümü	37
Grafik 1: Santral retinal kalınlık ölçümünün zamana göre değişimi	50
Grafik 2: Subfoveal koroidal kalınlık ölçümünün zamana göre değişimi	50
Grafik 3: En iyi düzeltilmiş görme keskinliği ölçümünün zamana göre değişimi	51
Tablo-1: Grup A, Grup B ve Grup C için muayene bulguları	49

GİRİŞ

Gelişmiş toplumlarda Diyabetes Mellitus (DM) görülme oranının artması ve yeni tedavi yöntemlerinin geliştirilmesi ile DM tanılı hastanın yaşam süresinin uzaması diyabetik retinopati (DR) sıklığını arttırmıştır.¹ DR çalışabilir yetişkin yaş grubunda dünya üzerindeki en sık körlük sebeplerinden biridir.² DR'deki görme kaybının en sık nedeni ise diyabetik maküler ödemdir (DMÖ).³

Maküler ödem gelişiminde birçok patofizyolojik faktör incelenmiştir, Vasküler Endotelyal Growth Faktör (VEGF) başta olmak üzere çeşitli nedenlere bağlı olarak gelişen damar geçirgenliğindeki artış önemli bir sebep olarak gösterilmektedir.⁴ Özellikle inflamatuvar sitokinlerin makula ödeminde önemli rol aldığı bildirilmektedir.⁵⁻⁷

DMÖ tedavisinde intravitreal (İV) anti-VEGF enjeksiyonu (bevacizumab, ranibizumab, aflibercept) gibi etkili tedavi yaklaşımları bulunmaktadır.⁸⁻¹⁰ Anti-VEGF tedavisine dirençli olgularda ise İV yavaş salımlı deksametazon implantın etkili olabileceği bildirilmektedir.^{11, 12}

Ranibizumab molekül yapısından farklılık gösteren aflibercept DMÖ tedavisinde kullanılmaktadır.¹³ Yaş tip yaşa bağlı makula dejenerasyonu (YMBD) olan hastalarda aflibercept uygulanması sonrasında koroid kalınlığında (KK) istatistiksel anlamlı incelmeye gösterilmiştir.¹⁴

EDI-OKT ile retinal vasküler hastalıklarında KK analizi yapılabilmektedir. Literatürde tedavi öncesi ve sonrası yapılan KK ölçümleri analizlerinde bazı çalışmalarda KK'da kalınlaşma gösterilirken bazı çalışmalarda ise incelmeye dikkati çekmiştir.¹⁵⁻¹⁷

Çalışmamızda İVR tedavisine dirençli DMÖ olgularında İVD veya İVA uygulanan hastaların SFKK'larının değerlendirilmesi ve tedavi seçeneklerine göre KK ölçümlerinin karşılaştırılması amaçlanmıştır. Ayrıca SRK ve KK'daki değişime göre olguların görme keskinliğindeki değişikliklerin korelasyonu incelenmiştir.

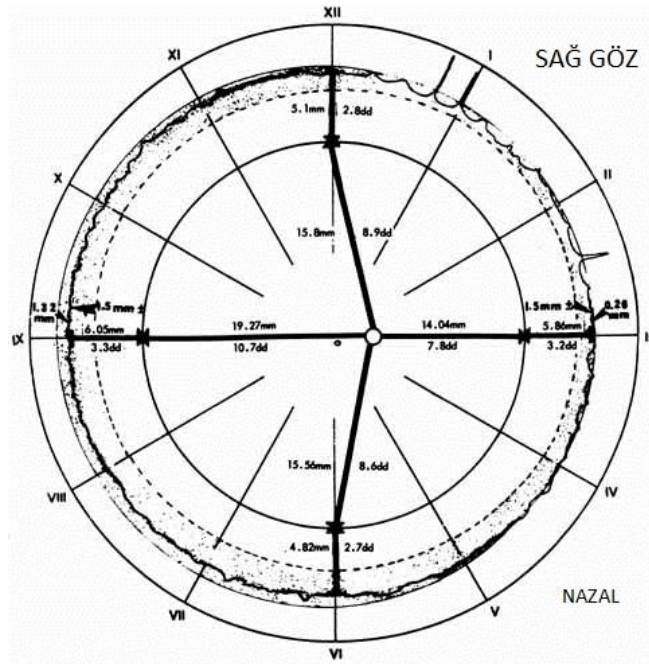
2.GENEL BİLGİLER

2.1 ANATOMİ

2.1.1 RETİNA

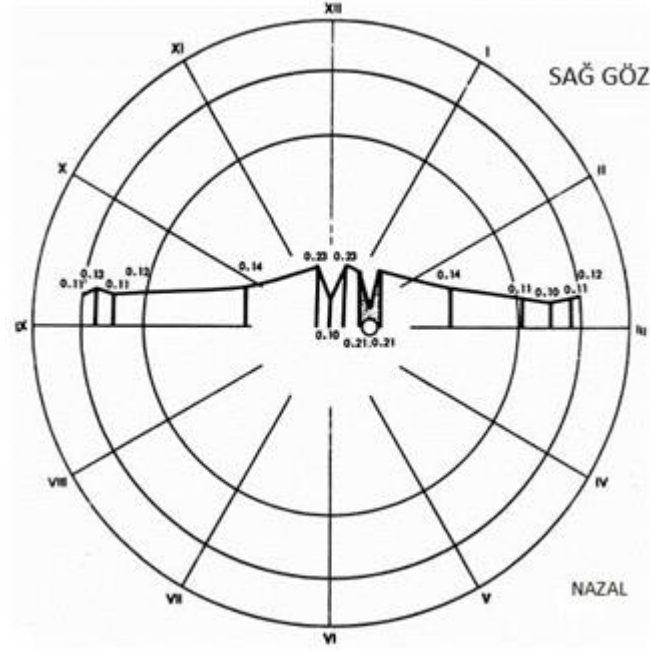
Retina nöroektoderm kökenli olup gözün iç tabakasıdır. Dış retina pigment epiteli (RPE) ve iç nöral retina olmak üzere iki tabakadan oluşmaktadır. Bu iki tabaka arasındaki potansiyel boşluk 'subretinal alan' olarak isimlendirilir.¹⁸

Yerleşimine göre ise, santral (posterior) ve periferal (anterior) retina olmak üzere iki anatomik alana ayrılır. Bu iki alan vorteks venlerinin skleraya girdiği yerde meydana gelen hayali daire ile birbirinden ayrılabilir. Anatomik ekvator ise bu hayali dairenin iki disk çapı (DD) önündedir. Emetropik erişkin ekvator, ora serratadan temporalde 6.0 mm, nazalde 5.8 mm, üstte 5.1 mm ve altta 4.8 mm geride bulmaktadır.¹⁸ (Figür-1)¹⁹



Figür 1: DD ve mm (milimetre) olarak uzaklıkları belirlenmiş merkeze yakın en küçük daire optik siniri temsil etmektedir. Dış daire ise pars plikatanın dış sınırını göstermektedir. Fovea ise diagramın geometrik merkezinde yer almaktadır. Gölge band vitreus bazını temsil etmektedir.

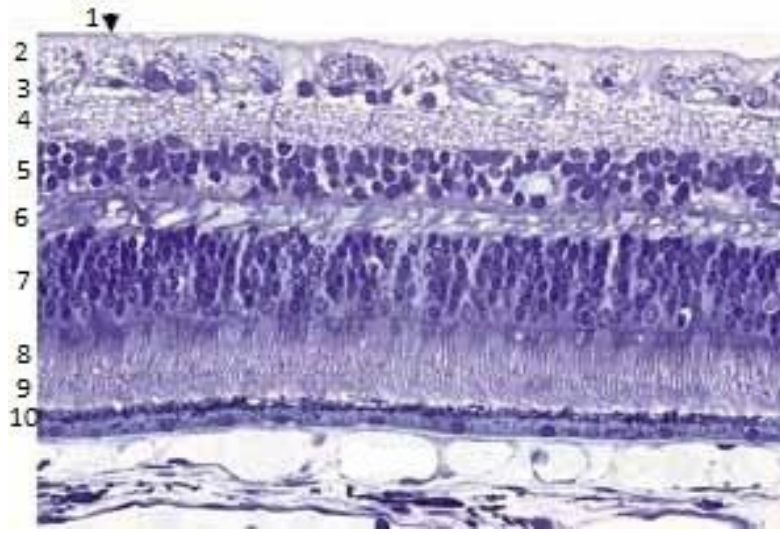
Perifer retina ince olup yaklaşık 0,1 mm kalınlıktadır. Retina arka pole doğru kalınlaşır ve makulanın periferinde 0,23 mm kalınlığa ulaşır. Foveanın merkezinde ise incilir ve yaklaşık 0.1 mm'dir. Optik sinir-retina birleşim yeri ise en kalın bölgesidir.¹⁸ (Şekil-2)¹⁹



Figür 2: Histolojik çalışmalara dayanarak retina kalınlık haritasıdır. Merkeze yakın en küçük daire optik siniri temsil etmektedir. Fovea ise diagramın geometrik merkezinde yer almaktadır. Retina foveal bölgede incelerek 0,10 mm kalınlıktayken perifoveal alanda kalınlaşarak 0,23 mm kalınlığa ulaşmaktadır. Perifoveal alandan perifere doğru retina 0,10 mm'ye incelmektedir.

Retina histolojik olarak incelendiğinde 10 tabakadan oluşur. İçten dışa doğru bu tabakalar şekilde görülmektedir:²⁰ (Figür-3)¹⁹

- 1-İç limitan membran (İLM)
- 2-Sinir lifi tabakası (SLT)
- 3-Ganglion hücre tabakası (GHT)
- 4-İç pleksiform tabaka (İPT)
- 5-İç nükleer tabaka (İNT)
- 6-Dış pleksiform tabaka (DPT)
- 7-Dış nükleer tabaka (DNT)
- 8-Dış limitan membran (DLM)
- 9-Koni ve basiller
- 10-Retina pigment epiteli (RPE)



Figür 3: Retinanın ışık mikroskopisindeki görüntüsüdür. Yukarda belirtilen tabakalar 1 den 10'a kadar figür üzerinde belirtilmiştir.

Dış Limitan Membran (DLM); gerçek bir membran yapısında değildir. Müller ve fotoreseptör hücrelerinin yapıştığı tabakadır. Ora serrata bölgesinde pigment epiteli ile birleşir.

Dış Nükleer (DNT); bipolar, horizontal, amakrin ve müller hücrelerinin nükleuslarını içerir.

Dış Pleksiform Tabaka (DPT); kon ve rodların, bipolar ve horizontal hücrelerle sinaps yaptığı tabakadır. Koni ve basillerin aksonları makulada uzun ve oblik yapıdadır. Bu yüzden burada DPT kalın ve fibrotik yapıdadır. Bu bölgede DPT, Henle'nin fiber tabakası (fiber layer of Henle) isimiyle bilinir. Foveola çevresinde İLM ile paralel seyrederek. Hipertansif retinopati hastalarında lipid ve kan içeriği Henle'nin fiber tabakasında toplanması sonucu oftalmoskopik olarak yıldız paterni oluşturmaktadır.

İç Nükleer Tabaka (İNT); ganglion hücrelerinin nükleuslarını içerir.

İç Pleksiform Tabaka (İPT); bipolar, amakrin ve ganglion hücrelerinin sinaps yaptığı tabakadır.

Ganglion Hücre Tabakası; ganglion hücrelerinin gövdelerini içerir.

Sinir Lifi Tabakası; ganglion hücrelerinin aksonları ile oluşur. Lamina kribrozayı geçmeden önce miyelin kılıf içermezler.

İç Limitan Membran (İLM); Müller hücrelerinin ayakları çıkıntıları (foot plate) gerçek bir membran yapısı olan İLM'yi oluşturur. Tüm retina yüzeyini örter. Kalınlığı değişkendir. İLM'nin kalınlığı ora serrata yakınlarında vitreus bazında 50 nm, ekvatorunda 300 nm, arka kutupta 900 nm ve foveada yaklaşık 15 nm civarındadır. Optik disk yüzeyi, fovea yüzeyi, damarların üzerinde ve vitreus tabanında incedir. Bu noktalarda vitreye bakan yüzü düzdür, sinir liflerine bakan kısmı pürüzlüdür. Bu sınır noktalarında kalınlaşma yerleri GUNN noktaları olarak görülebilir. Bu noktalarda vitreye olan adezyon sıkıdır.^{21, 22}

2.1.2 KOROID

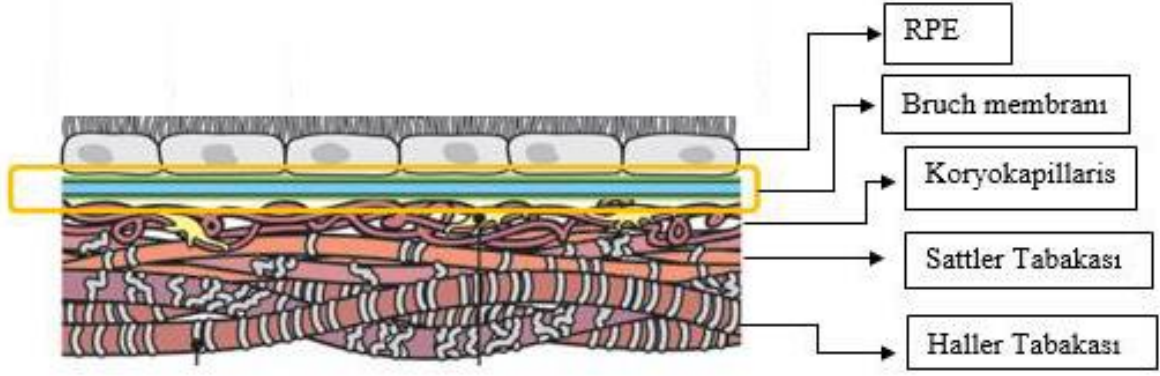
Koroid, göze gelen kanın %70'inin kullanılması nedeniyle, gözün en fazla kan dolaşımına sahip dokusudur.²³ Koroid sinirler, melanositler, ekstrasellüler bağ dokusu ve ağırlıklı olarak kan damarlarından oluşmaktadır.²⁴

Koroid tabakasının ana görevi dış retina katlarına oksijen ve besin sağlamak olmakla birlikte ışık absorpsiyonu, termoregülasyon, retinanın pozisyonun ayarlanmasında önemli rol oynamaktadır.²⁴

Koroid yoğun kapiller pleksus yapısına sahip olup bu pleksusa kan götürüp, getiren damarlar mevcuttur. Pia-araknoid yapısının homologudur. Optik sinirden ora serrataya uzanan, ince, yüksek vaskülariteye sahip membrandır. Kalınlığı arkada; 0.22 mm, önde; 0.1mm'dir. Koroidin iç yüzü RPE ile dış yüzü sklerayla bağlantılıdır. En önemli fonksiyonu retinanın beslenmesinin yanında silier cisim ve iris yapısına damar ve sinirlerin ulaşmasını sağlamaktır.

Koroid 5 tabakadan oluşur.²⁵

- **Suprakoroid lamina (lamina fusca)**
- **Haller tabakası**, koroidin en dış tabakasıdır, arter ve venlerden oluşmaktadır
- **Sattler tabakası**, koroidal stroma olarak da bilinir. Koroidin orta tabakasıdır. Venül ve arteriollerden oluşmaktadır.
- **Koryokapillaris** özellikle retinaya yakın damarlar çok ince birçok pencere (fenestrasyon) içerirler, retinanın dış katlarını besler.
- **Bruch membranı (Bazal lamina)** 2 µm, RPE'ye komşu bazal lamina tabakasıdır



Figür 4: Bruch membranı, koroid tabakalarından koryokapillaris, Sattler tabakası ve Haller tabakası gösterilmiştir.

Koroidal arteriyel dolaşım kısa ve uzun posterior siliyer arterlerden ve anterior siliyer arterin rekürren dallarından sağlanır. Venöz drenejından ise vorteks venleri sorumludur. Koroid tabakasının venöz kanının O₂ içeriği arteriyel kandan % 2-3 daha düşüktür.

Retinadaki devamlı yapı gösteren ve kan retina bariyerinin oluşmasında önemli rol oynayan kapillerlerden farklı olarak, koryokapillaris özel pencereci bir kapiller yapıya sahiptir. Bu pencereler 700-800 nm çapındadır. Albumin ve myoglobulin gibi büyük moleküller için geçirgenlik gösterir. Bu özel yapısı sayesinde retinanın dış tabakası için besin ve oksijen kaynağı olmaktadır. Fundus florescein anjiyografide (FFA) görülen sızıntılardan da bu pencereci yapılar sorumludur. FFA'daki bu bulgu fizyolojik durumun bir sonucudur.²⁴

DM hastalarında inflamatuvar sürece ve sitokinlere bağlı olarak koroidde de değişiklikler meydana gelmektedir. Uzun dönem Tip-1 DM hastası olan 20 kadavra gözünde yapılan elektron mikroskopik incelemede koroid damarlarında tortiozite, dilatasyon veya daralma, mikroanevrizma ve koroidal lobüller arasında sinüs benzeri yapılar gözlenmiştir.²⁶

Proliferatif diyabetik retinopati (PDR) tanısı almış hastalar ile sağlıklı bireylerin Laser Doppler Flowmetry ile fonksiyonel koroidal dolaşımı karşılaştırılmıştır. PDR tanılı hastaların koroidal kan akımında ve kan hacminde sağlıklı bireylere göre anlamlı azalma saptanmıştır.²⁷

EDI-OKT KK ölçümüne olanak sağlamıştır. DM hastalarında yapılan KK ölçümünde ileri evre DR bulgusu ve DMÖ mevcut olan hastalarda KK'da kalınlaşma izlenmiştir.¹⁵ Farklı bir çalışmada DM tanısı olan ancak DR bulgusuna sahip olmayan ve non-PDR tanısı olup makula ödemi olan hastaların KK'da incelme izlenmiştir.²⁸⁻³¹ Yapılan başka bir çalışmada PDR bulgusu olan ve DM tanısı olup DR bulgusu olmayan hastaların KK'ları karşılaştırılmış ve

aralarında anlamlı fark bulunamamıştır.³² Sağlıklı kişilerde yapılan çalışmalarda KK'nın hastanın yaşına, ölçüm yapılan saate ve refraktif kırma kusuruna göre farklılık gösterdiği bildirilmektedir. KK ölçümü halen tüm cihazlarda manuel olarak gerçekleştirilmektedir. Buna rağmen ölçümler arası (intervisit), ölçenler arası (interobserver) ve cihazlar arası (intersystem) uyumluluğu çok iyi, yüksek güvenilirlikte ölçümler elde edilebilmekle birlikte 10-60 µm civarı farklılıklar görülmektedir.³³⁻³⁸ Güncel uygulamada en sık kullanılan ölçüm SFKK'dır. Bu nedenle yukarıda belirtilen çalışmalarda çelişkili sonuçların daha standartize koşullarda ve prospektif çalışmalarda SFKK ölçümlerinin analizi daha anlamlı olacağı kanaatindeyiz.

Vogh Koyanagi Harada (VKH) tanısı alan ve aktif dönemde olan 8 hastanın KK ölçümleri yapılmış ve normal popülasyona göre KK daha kalın olarak bulunmuştur. KK'daki bu artışın sebebinin inflamatuvar yanıtta ve eksudasyon artışından kaynaklanabileceği bildirilmiştir. Ayrıca bu hastalara steroid tedavisi verilmesini takiben 1. ayda KK'ları tekrar değerlendirilmiş ve istatistiksel olarak anlamlı incelmeye gözlenmiştir.³⁹ Hashizume ve arkadaşlarının çalışmasında rekürren VKH hastalarında yüksek doz steroid tedavisi sonrasında yine benzer şekilde KK'da istatistiksel anlamlı incelmeye tespit edilmiştir.⁴⁰

YBMD olgularında İVR tedavisinden sonra SFKK ölçümlerinde istatistiksel anlamlı incelmeye tespit edilmiştir.⁴¹ İVA tedavisi uygulanan YBMD'li hastalar incelendiğinde olgularda enjeksiyon sonrası KK ölçümleri enjeksiyon öncesi ölçüm değerlerine göre anlamlı incelmeye göstermiştir.⁴² Çalışmamızda DMÖ tanısı olup ilk tedavi olarak İVR kullanılmış ve bunlar arasından tedaviye dirençli hastalarda takip eden tedavide İVA veya İVD tedavisi tercih edilmiş olan olguların tedavi öncesi ve sonrası KK analizi gerçekleştirilmiştir.

2.1.3 TOPOGRAFİK ANATOMİ

Makula; yaklaşık 5,5 mm çapındaki, temporal vasküler arklar ve optik disk arasında kalan alanı belirtir. Histolojik olarak birden çok ganglion hücre tabakasına sahip olup retinanın tüm ganglion hücre yapısının yarısına sahiptir. *Umbo, foveola, fovea, parafovea* ve *perifovea* hep birlikte makulayı meydana getirirler.⁴³ Makula merkezi optik diskin 4 mm temporalinde ve 0.8 mm inferiorunda yer alır.⁴⁴

Perifovea; Parafoveayı çevreleyen 1.5 mm genişliğinde bir band şeklindeki alandır. Perifoveada ganglion hücre tabakası 6 sıra bipolar hücresi içerir.⁴⁵

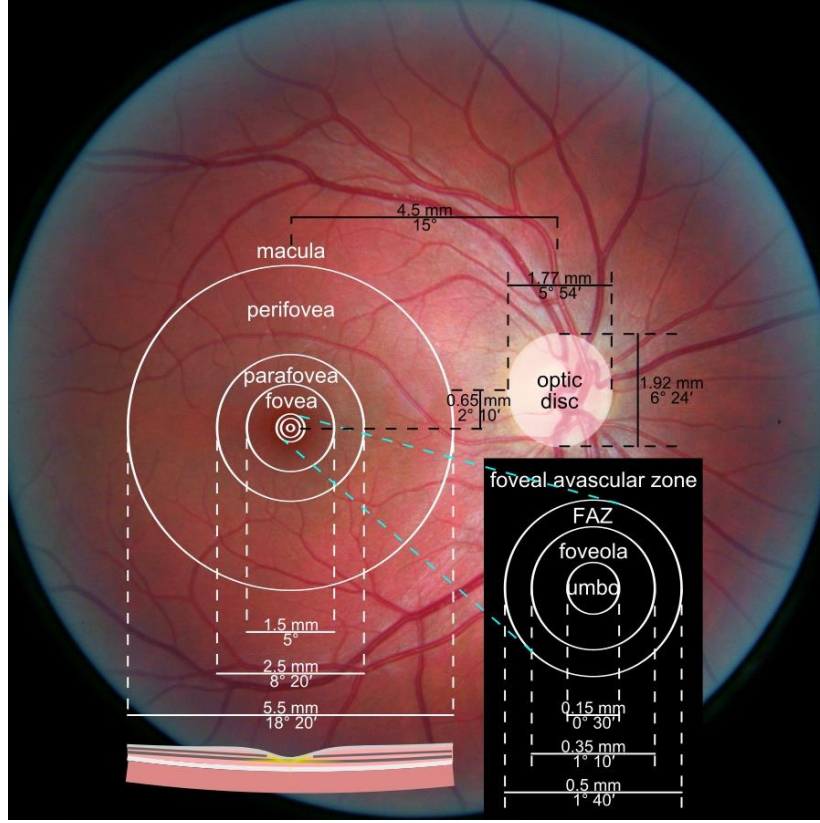
Parafovea; Fovea çevresindeki 0,5 mm'lik band şeklindeki alana verilen isimdir. Parafoveada 4-6 sıra ganglion hücre tabakası ve 7-11 sıra bipolar hücresi tabakası mevcuttur.⁴⁵

Fovea; Makula merkezindeki 1,5 mm (optik sinir çapı) çapındaki alanı içeren bölgedir. Ortalama kalınlığı 0.25 mm'dir. Foveanın histolojik yapısında sinir lifi, ganglion hücre ve iç pleksiform tabakaları yoktur. Tabanında foveola ve merkezinde umbo bulunur. 22°'lik eğim(clivus) ve kalın bir kenardan oluşur.⁴⁶ Bu eğim iç nükleer tabakanın laterale deplasmanını işaret eder. Oftalmoskopi muayenesinde, retinanın artmış kalınlığından ve parafoveal bölgedeki İLM'nin neden olduğu oval biçimde bir ışık yansımasıyla teşhis edilir.

Foveal avasküler zon (FAZ); Fovea içerisinde retinal damarların izlenmediği bölgedir. FAZ'ın geometrik merkezi genellikle makulanın merkezi olarak kabul edilir.

Foveola; Foveanın santralinde 0,35 mm alanda koni hücrelerinin yoğun olarak bulunduğu uzamış ve silindirik şekilde yerleşim gösterdiği bölgenin ismidir.

Umbo; Foveolanın merkezindeki 150 µm'luk küçük depresyon alanıdır. Bu alanda en yüksek miktarda koni içerir ve santral koni buketi olarak bilinir. Bu yapısı nedeniyle en keskin görüşü sağlayan bölgedir.⁴⁷ Koni dansitesi 385.000 koni/µm kadar yoğun olabilir.⁴⁸ (Figür 5)



Figür 5: Makulanın topografik anatomisi gösterilmiştir.

2.1.4 RETİNA KAN DOLAŞIMI

Retinanın dış 1/3'ü (dış pleksiform tabakaya kadar), koroidal dolaşıma sahip olan koryokapillaristen diffüzyonla beslenirken, iç 2/3 da oftalmik arterin (karotid arterin ilk dalı) dalı olan santral retinal arter tarafından beslenir. Oftalmik arterin santral retina arterinden sonraki dalları olan kısa ve uzun arka siliyer arterler optik sinir etrafından globa girerler.

Arteriyel anomalilere sebep olan hastalıklar daha çok sinir lifleri katındaki yüzeyel ağrı etkilerken, DM'nin venöz damarlarını daha fazla etkilediği bilinmektedir.⁴⁹

2.1.4.1 ARTERLER

2.1.4.1.1. Santral retinal arter

Santral retinal arter oftalmik arterin dalıdır. Papilladan 1 cm mesafeden optik sinir içine girer. Papilla merkezinde önce alt ve üst, sonra temporal ve nazal dallara ayrılarak retina yayılır. Santral retinal arter, lamina kribrozada iç elastik lamel yapısını kaybeder, orta muskuler tabakası incelerek damar duvarının kalınlığı %50 oranında azalır. Retinada görülen bütün arter yapıları arterioldür. Periferiye doğru arterler, arteriol ve kapillerlere dönüşürler.

2.1.4.1.2. Silioretinal arter

Silioretinal arter koroid arterin papilla çevresindeki zinn arter çemberinden köken alır. Papilla temporal kenarından çıkar ve makula bölgesini besler. FFA'da koroid ile beraber retinal vasküler dolum gerçekleşir. Silioretinal arter, normal popülasyonun % 2-6'sında bulunur.

2.1.4.2 VENLER

Retina venlerinin dağılımı ekvatoradan itibaren arterlerin dağılımını izler. Venler bağ doku ile desteklenen endotelden katından oluşur. Arter ve venler sık sık çaprazlaşırlar. Çaprazlaşma bölgelerinde aynı adventisyayı paylaşırlar ve arterosklerozda arterin vene basısı sonrasında Gunn belirtisi gözlenmektedir. Venler papillada toplanarak santral retinal veni oluşturur ve arterin girdiği yerden optik siniri terk eder. Optik sinir etrafındaki meningeal kılıflar geçtiği için, kafa içi basınç artışlarına hassastır ve papil ödem oluşumunda önemlidir.

Santral retinal ven, oftalmik vene, sonra da kavernoöz sinüse dökülür. Venlerin çapı arterlerden daha geniştir (arter çapının ven çapına oranı 2/3).

2.1.4.3 KAPİLLERLER

Retina arteriolleri ile venülleri arasında kapillerler bulunur. Koriyokapillerler duvarlarındaki geniş pencerelemeler nedeniyle geçirgendir. Ancak retina kapillerlerinin duvarları geçirgen değildir. Retina kapiller yapısında çoklu arterioler bağlantılar mevcuttur. Bu özellik besleyici bir arteriol oklüzyonu ile kapiller yatakta kan dolaşımında durmaya sebep olmaz. Kapiller tabaka yüzeyel kapiller ağ (sinir lifi tabakasında) ve derin kapiller ağ (iç nükleer ve dış pleksiform tabaka) olmak üzere birbiriyle ilişkili iki ağ yapısını oluştururlar. Retina kapillerlerinde endotel hücreleri düzenli bir dizilim gösterir. Endotel hücreleri arasındaki sıkı bağlantılar (zonula occludens) iç kan-retina bariyerini oluştururlar. Ayrıca perisit (perisit/endotel hücresi oranı 1/1) denen modifiye düz kas görevi yapan hücreler de bu bariyerin korunmasında önemlidir.

2.1.4.4 LENFATİK DAMARLAR

Retinada lenfatik damar yoktur.

2.1.5 KAN-RETİNA BARIYERİ

Dış Kan-Retina Bariyeri RPE hücreleri arasındaki sıkı bağlantılar (zonula occludens ve zonula adherens) tarafından oluşmaktadır.

İç Kan-Retina Bariyeri retina kapiller endotel hücreleri arasındaki sıkı bağlantılardan oluşmaktadır.

2.2 DİYABETİK RETİNOPATİ:

DR İlk kez 19. yüzyılda oftalmoskopik muayene ile tanımlanmıştır. Hastalar hafif-orta nonproliferatif diyabetik retinopatide (non-PDR) kontrast kaybı ve görme keskinliği düşmesine bağlı araba kullanmada, kitap okumada güçlük ve yaşamsal zorluklardan şikayet etmektedir.

1968 yılında Airle House Sempozyumunda DR standart sınıflandırmasından bahsedilmiştir ve bu sempozyum 1970-1980'lerde DRS (Diabetic Retinopathy Study) ve ETDRS (Early Treatment Diabetic Retinopathy Study) çalışmalarının başlanmasına zemin oluşturmuştur.^{50, 51} Bu gelişmeler sonrasında Wisconsin Epidemiologic Study of Diabetic Retinopathy çalışması 1980-2007 yılları arasında Tip 1 DM hastalarında PDR insidansında %77, görme keskinliği problemlerinde %57 hastada azalma saptamıştır.⁵²

2.2.1 EPİDEMİYOLOJİ

DM, dünya çapında yaklaşık 180 milyon kişiyi etkileyen, önemli bir morbidite ve mortalite sebebidir.⁵³ 2025 yılında DM tanılı hastaların toplam sayısının 300 milyon kişiye ulaşması beklenmektedir. Gelişmekte olan ülkelerde en önemli artış sebepleri; nüfus artışı, yaşlanma, obezite ve hareketsiz yaşam olarak gösterilmektedir.⁵⁴ Katarakt ve DR, görme bozukluğu ve körlüğün en önemli nedenidir. DM olgularında sağlıklı popülasyona göre körlük riski 25 kat daha fazladır.⁵⁵ Gelişmiş ülkelerde, DR 75 yaşın altındaki yetişkinlerde körlüğün başlıca nedenidir.⁵⁶

DR'nin en önemli risk faktörü hastalığın süresidir.⁵⁷ Tip 1 DM tanısı olup 5-10 yıldır DM tanısı olan hastaların %27'sinde DR gelişirken, 10 yılın üzerinde tanısı olan hastaların %71-90'ında DR geliştiği görülmüştür.⁵⁸

Tip 2 DM olguları incelendiğinde, Yanko ve arkadaşlarının çalışmasında background retinopati prevalansını 11-13 yıllık DM tanısı olan hastalarda %23, 16 yıl veya daha uzun süreli DM tanısı olan hastalarda %60 olarak verilmektedir.⁵⁹ Klein ve arkadaşları tip 2 DM tanısı almış hastaların %67'sinde 10 yıl veya sonrasında DR geliştiğini belirtmişlerdir.⁵⁸

Türkiye Diyabetik Retinopati Epidemiyolojisi Grubu'nun 2002 yılında yaptığı çalışmaya göre 30 yaş altı tip 1 DM tanılı 215 hastada DR oranı %31.2 olarak gösterilmiştir. Bu oranın %24.7'sini non-PDR tanılı hastalar oluştururken %6.5'ini PDR tanılı hastalar oluşturmaktadır. Tip 2 DM tanılı 47 hastada ise DR oranı %27.2 olarak saptanmıştır, %14.9'unu non-PDR evresindeki hastalar, %12.3'ünü PDR evresindeki hastalar oluşturmaktadır.

2.2.2 DİYABETİK RETİNOPATİNİN PATOFİZYOLOJİSİ

Mikrovasküler Tıkanma

- Bazal membran kalınlaşması
- Endotel hücre tahribatı ve proliferasyonu
- Eritrositlerde deformasyon ve bozulmuş oksijen transportu
- Trombosit adezyon ve agregasyonunda artış

sonucunda retina kapiller dolaşımının kapanması ve RETİNAL İSKEMİ gözlenir.

Retinal İskemi

Retinal iskemi sonucunda arteriovenöz şant oluşumu (İntraretinal mikrovasküler anomali) ve neovaskülarizasyon gelişir. Hipoksiye sekonder başta VEGF olmak üzere büyüme faktörleri neovaskülarizasyona sebep olurken optik sinir ve iris de etkilenebilir.

Mikrovasküler Sızıntı

Normalde endotel hücresi ile perisit sayıları birbirine eşittir. DM'de perisit hücre kaybı oluşmaktadır. Sonuçta yapısal bütünlüğü bozulmuş retina kapillerlerinden artmış vasküler geçirgenlik nedeniyle plazma sıvısı retina içine sızmaktadır.

Vasküler Geçirgenlik Artışı

Artmış vasküler geçirgenlik sonucunda intraretinal kanama ve intraretinal ödem oluşmaktadır.

2.2.2.1 NÖRONLAR

Retinal sinir hücrelerinden olan fotoreseptör, amakrin, bipolar, horizontal hücrelerine gelen impulslar ganglion hücrelerine iletilir. Ganglion hücreleri alınan impulsları aksonlar aracılığı

ile optik sinire ulařtırır. Herhangi bir nörondaki tahribat görme keskinliğinde azalmaya neden olmaktadır. Glokomda olduđu gibi klinik olarak görmedeki azalmanın tespit edilebilmesi için ganglion hücrelerinin en az %50'sinin kayba uğraması gerekmektedir.⁶⁰

2.2.2.2 GLİAL HÜCRELER:

Müller ve Astrosit hücreleri (retinanın glial hücreleridir), sinir hücreleri ve kan damarları için destek görevindedirler. Müller hücreleri iç ve dış retinaya ilerleyen uzantıları ile bal peteđi görünümünde retinal çatı oluşturur ve içte retinanın bazal membranı olan iç limitan membranda sonlanır. Müller hücre bu yapısı sayesinde retinanın iskelet desteđini sağlar. Ayrıca glukozu sentez ve depo ederek komřu hücrelere glukoz temin ederler.⁶¹ DM'ye bađlı iskemi nedeniyle biriken glutamat, nöronlar için toksiktir ve nöronların apoptozuna sebep olur.

Astrositler nöronlara olan destek etkilerinin yanında kan damarlarının fonksiyonu ve gelişiminde önemli rol oynarlar.⁶⁰ Astrositler fetal vasküler yapının gelişiminde ve yeni damar oluşumunda rol alırken aynı zamanda kan retina bariyeri oluşumunda sinyal görevindedirler.^{62, 63} Astrositler tarafından üretilen VEGF'in bu süreçte yer alan önemli bir sitokin olduđu düşünülmektedir.⁶⁰ Aynı zamanda retinal vasküler endotel hücrelerinde sıkı bađlantıların oluşmasını uyarırlar.⁶⁴

2.2.2.3 KAN DAMARLARI

DR' de vasküler otoregüasyonda bozulma görülür. Mikrosirkülasyon, prekapiller arterioller, kapillerler ve postkapiller venülleri içerir. Arterioller içerdikleri düz kaslar sayesinde çaplarının deđişebilmesi nedeniyle retinanın lokal kan akımını düzenlerler. Normal şartlar altında retinal kan akımı retinanın besin gereksiniminin sağlanmasından ve retinal metabolizma sonucu ortaya çıkan artık ürünlerin uzaklaştırılmasından sorumludur. DM, karbonhidrat, lipit ve protein metabolizmasının bozulmasıyla dokularda damar hasarı ve bunun sonucunda iskemiye yol açan bir hastalıktır. DR retina metabolizması ve vasküler destek arasındaki dengesizlik sonucu ortaya çıkar.⁶⁰

2.2.3 DİYABETİK RETİNOPATİDE İNFLAMASYON

Fazla beslenme, obezite ve DM gibi sebeplere bađlı sistemik inflamatuvar yanıt ortaya çıkar.⁶⁵ DM, retinal inflamatuvar mediatörlerin (interlökin-1 β , tümör nekroz faktör α [TNF- α],

interselüler adezyon molekülü [ICAM] 1, ve anjiyotensin II) salınımı ve mikroglial hücre aktivasyonuna neden olarak erken DR'ye yol açmaktadır.^{66, 67}

2.2.4 DİYABETİK RETİNOPATİ, KLİNİK SINIFLANDIRMA

DR sınıflandırılması ilk olarak 1976 yılında Airlie House Sempozyumunda yapılmıştır. Bu sınıflandırmaya göre DR zemin (background) ve proliferatif olarak iki sınıfa ayrılmıştır. Diabetic Retinopathy Study (DRS), Early Treatment Diabetic Retinopathy Study (ETDRS), Diabetic Retinopathy Vitrectomy Study (DRVS) çalışmaları ile sınıflandırma büyük oranda aydınlatılmıştır.^{68, 69}

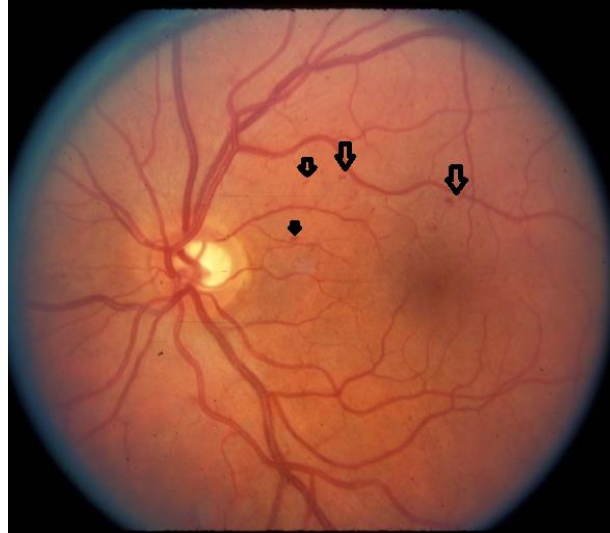
2.2.4.1 NONPROLİFERATİF DİYABETİK RETİNOPATİ

Hafif non-PDR

Hafif non-PDR hastlarının fundus bulguları (Resim 1):

- Mikroanevrizmalar (arka kutupta en az 1 adet).
- Yüzeysel retina hemorajileri
- Sert eksudalar

Hafif non-PDR' den 1 yıl içerisinde PDR gelişme riski %5 olarak belirtilmiştir.⁷⁰



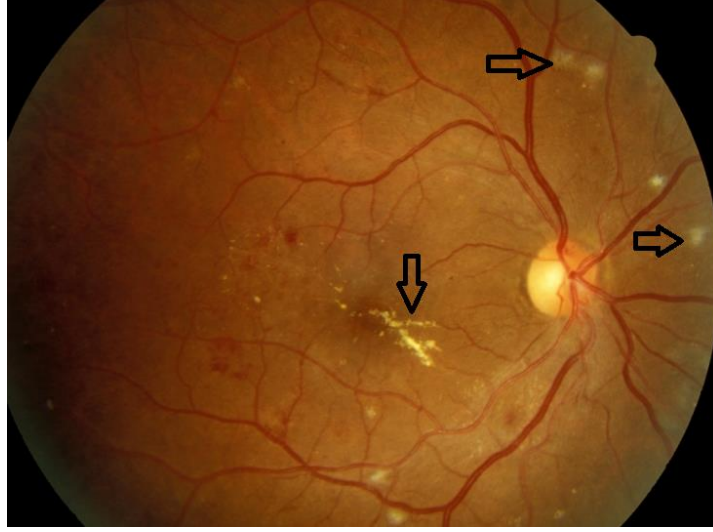
Resim 1: Hafif non-PDR: Oklar mikroanevrizma ve yüzeysel retinal hemorajileri göstermektedir⁷¹

Orta non-PDR

Orta non-PDR hastalarının fundus bulguları (Resim 2):

- Hafif non-PDR evresine ek olarak yumuşak eksudalar eklenir
- Hemoraji ve mikroanevrizmalar daha geniş alana yayılmıştır

Orta non-PDR den 1 yılda PDR gelişme riski %12-27'dir. Bu nedenle bu evredeki hastalara 6 ay aralıklar ile takip önerilir.⁷⁰



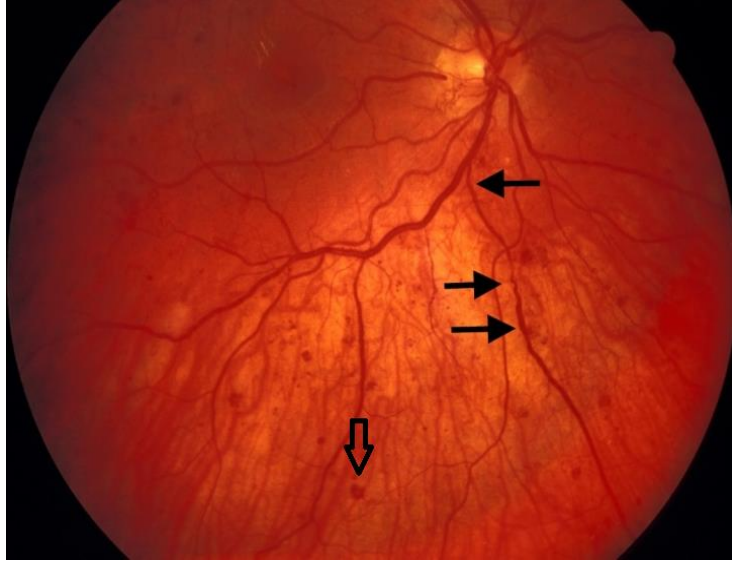
Resim 2: Orta non-PDR: Yatay ok→ yumuşak eksuda, Dikey ok→ sert eksuda⁷²

Ciddi non-PDR (Resim: 3)

Orta non-PDR evresine ek olarak aşağıdaki kriterlerin herhangi birisi ile karakterizedir:

- Dört kadranda hemoraji veya mikroanevrizma
- En az iki kadranda venöz boncuklanma
- En az bir kadranda intraretinal mikrovasküler anormallikler (IRMA)⁷⁰

Ciddi non-PDR den 1 yıl içinde PDR gelişme riski %52'dir.



Resim 3: Ciddi non-PDR: Yatay ok→ venöz boncuklanma, Dikey ok→ retinal yüzeyel hemoraji⁷²

Çok ciddi non-PDR

- Ciddi non-PDR 3 kriterinden 2 tanesi mevcuttur
- Neovaskülarizasyon henüz gelişmemiştir

Çok ciddi non-PDR bulguları bulunan hastaların 1 yıl içinde PDR geliştirme riski %75'tir. Bu evredeki hastalara 2-3 ay ara ile takip önerilir.⁷⁰

2.2.4.2 PROLİFERATİF DİYABETİK RETİNOPATİ

Başlangıç PDR (Erken)

- Çok ciddi non-PDR evresine ek neovaskülarizasyon ortaya çıkar.

Yüksek riskli PDR:

Bu evrede aşağıdaki belirtilen 3 kriterden 1 tanesi mevcuttur.

1-NVD: 1/3-1/2 disk alanından büyük

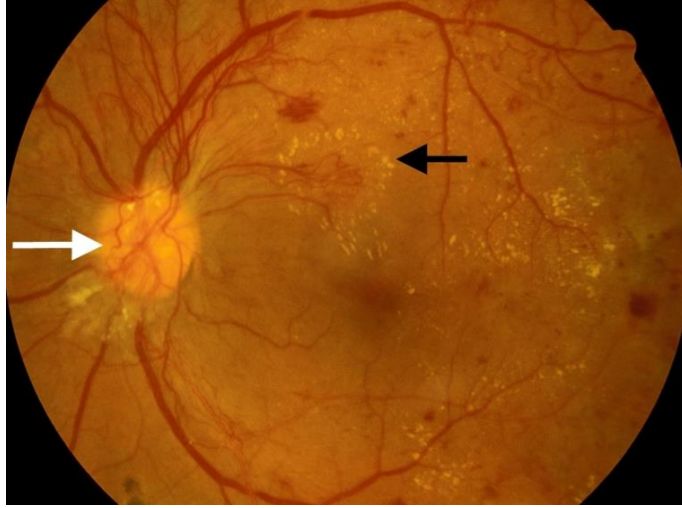
2-NVD: Vitre içi hemoraji-Preretinal hemoraji

3-NVE: 1/2 disk alanından büyük veya vitre içi hemoraji-preretinal hemoraji

Yüksek riskli PDR hastalarında panretinal lazer fotokoagülasyon tedavisi gerekmektedir.⁷³

İleri PDR

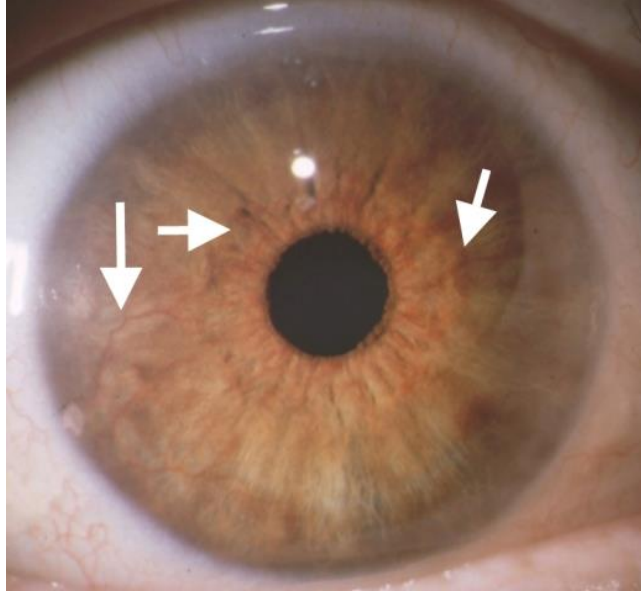
- PDR yeni damar oluşumu ve fibröz doku proliferasyonu başlangıcı ile karakterizedir.(Resim 4)



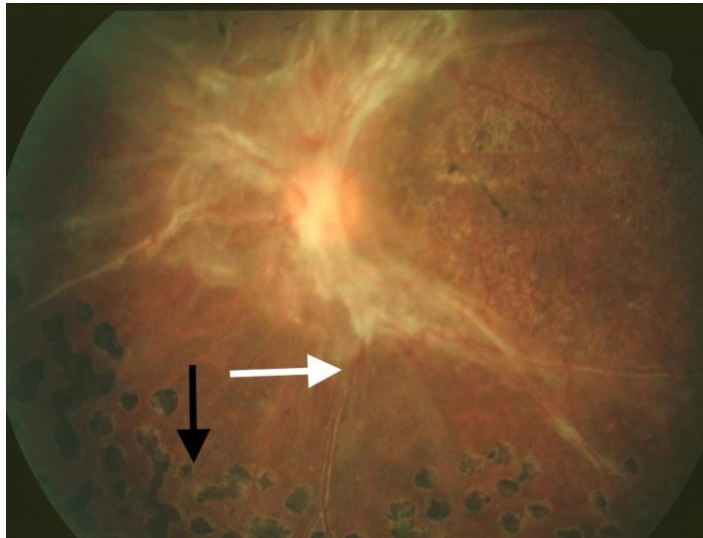
Resim 4: İleri PDR: Beyaz ok → Fibrovasküler doku proliferasyonu, Siyah ok → sert eksuda ile çevrelenmiş NVE⁷²

İnvolyüsyonel PDR

- Neovaskülarizasyon doğal seyrinde gerileme gösterir ve fibrotik hale dönüşür. En son evrede avasküler glial skar dokusu haline dönüşür. Traksiyonel retina dekolmanlarının da görüldüğü bu evreye involüsyonel veya son evre PDR denir.^{74, 75} Damar yapısına ek olarak fibroblastlar ve glial hücrelerin eşlik etmesiyle karakterize fibrogial doku proliferasyonu bu evrede görülmektedir. Ayrıca PDR'de iris yüzeyinde (rubeosis iridis) ve ön kamara açısında yeni damar oluşumları görülebilir.⁷⁰ (Resim 5-6)



Resim 5: İnvolyüsyonel PDR: Beyaz ok→ iriste neovaskularizasyon görüntüsü ⁷²



Resim 6: İnvolyüsyonel PDR: Beyaz ok→ traksiyonel dekolman alanı Siyah ok→ LFK tedavisi sonrası skar ⁷²

Yeni damarlar optik disk yüzeyinden vitreus kavitesine gelişim gösterebilirken retinanın herhangi bir yerinden de gelişim gösterebilir. NVD (neovascularization of the disc): Diskte neovaskularizasyon olarak tarif edilirken, NVE (neovascularization elsewhere): Retinanın diğer alanlarındaki neovaskularizasyon olarak tarif edilmektedir.

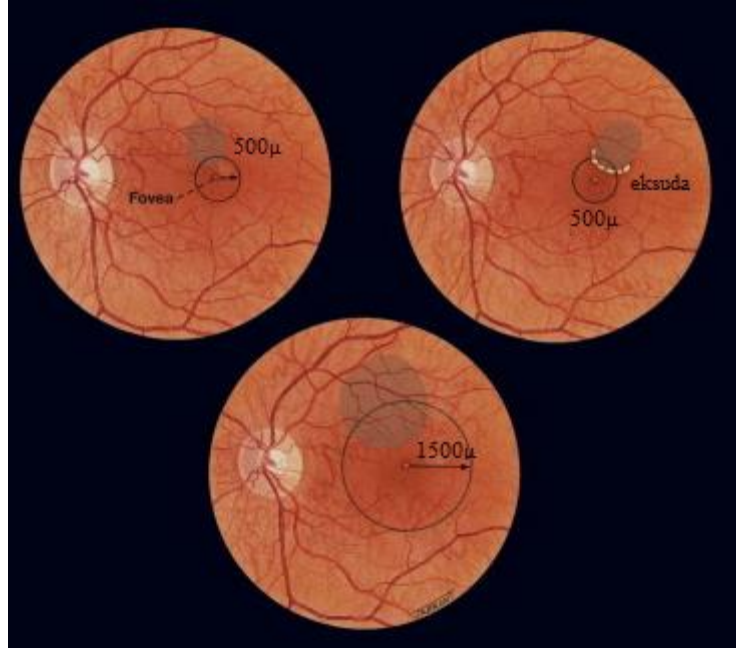
DR'de görme keskinliğindeki düşüşün en önemli sebebi diyabetik makülopati olup tedavinin ana kısmını oluşturur.

2.2.5 DİYABETİK MAKÜLOPATİ

Diyabetik makülopati, DR evresinden bağımsız olarak karşımıza çıkmaktadır ve santral görmeyi en fazla etkileyen olaydır. Diyabetik makülopati makula ödemi ve/veya iskemik makülopatiyi içermektedir. Makula ödemi kan retina bariyerinin bozulması nedeniyle plazma proteinlerinin damar dışına çıkması sonucunda ortaya çıkar. Tedavi gerektiren (klinik anlamlı makula ödemi) ve tedavi gerektirmeyen (klinik anlamsız) makula ödemi olmak üzere ikiye ayrılmaktadır. Makula merkezinin tehdit edilmediği durumlarda fotokoagülasyonun kontrol grubuna üstünlüğü gösterilmemiştir. Bu olgular yakın takip gerekir.⁷⁶

Klinik anlamlı makula ödemi kriterleri: (Figür 6)

- Fovea merkezinden 500µm mesafe içindeki retina ödemi,
- Fovea merkezinden 500µm mesafe içindeki sert eksuda ile ilişkili retinal kalınlaşma (retina kalınlaşması 500 µm'nun dışında da olabilir),
- Herhangi bir kısmı fovea merkezine bir disk çapından (1500 µm) daha az mesafede yer alan, bir disk alanı boyutunda (1500 µm) veya daha geniş retina ödemi.^{77, 78}



Figür 6: Topografik olarak klinik anlamlı makula ödemi kriterlerinin gösterilmesi

2.2.6 DİYABETİK MAKÜLER ÖDEM PATOFİZYOLOJİSİ

DMÖ oluşumundan birçok farklı mekanizma sorumlu tutulmaktadır. Bu mekanizmaların başında inflamatuvar sitokinlerin salınımı, kan retina bariyerini sağlayan damar endotel yapısındaki sıkı bağlantıların bozulması, anjiogenez mekanizmaları ve iskemiye sebep olan nedenler sorumlu tutulmaktadır.⁷⁹ Yapılan çalışmalarda vitreusta kallikrein aktivasyonunun retinal damar geçirgenliğini arttırdığı tespit edilmiştir.⁸⁰ Yüksek kan glukoz seviyesi iç retina tabakalarının perfüzyonunu etkileyerek oksijen miktarını düşürmektedir. Bu olaylar sonucunda otheregülasyon mekanizması ile retinal arteriollerde dilatasyon meydana gelmektedir. Bunun sonucunda kapillerlerde ve venüllerde hidrostatik basınç artışı gözlenmektedir. Hidrostatik basıncın yüksek olması kapillerlerde hasar meydana getirip kan retina bariyerinin bozulmasına neden olur. Diğer taraftan retinal oksijenizasyondaki düşüş VEGF'in sentezini arttırmakta, bu da vasküler sızıntıya neden olmaktadır.⁸¹ Kan retina bariyerinin bozulması sonucu, plazma birleşiminin büyük bölümü (özellikle proteinler) retinal ekstrasellüler hacmi genişletir. Makula lif yapısının gevşek olması ve parafoveal retinanın kalın olması nedeniyle iç nükleer ve dış pleksiform tabakalarda sıvı birikimi kolaylaşmaktadır. Makula damarlanmasının zayıflaması sonucunda biriken sıvının emilimi zorlaşmaktadır. Bu süreç DMÖ oluşumunu ortaya koymaktadır.⁸²

DMÖ gelişiminde rol oynayan başlıca patofizyolojik olaylar; perisit kaybı, mikroanevrizma oluşumu, bazal membran kalınlaşması, kapiller yatakta oklüzyon, kan-retina bariyeri yıkımı ve vasküler geçirgenlik artışıdır.^{83 84}

DMÖ'de biriken sıvının eozinofilik yapıda olduğu, dış pleksiform ve iç nükleer tabakalarda toplandığı yapılan çalışmalarda gösterilmiştir. Erken evrede maküler ödem genellikle foveayı çevreleyen kistoid yapı şeklindedir. Kronik dönemde ödem iç katlara ilerleyerek lameller ya da tam kat makula deliğine neden olabilmektedir. Kistoid maküler ödem kan-retina bariyerinin bozulmasına bağlı olarak ekstrasellüler sıvı hacminin artması ile oluşmaktadır.⁷⁹

DMÖ başlıca fokal ve diffüz olarak iki şekilde görülebilir.

2.2.6.1 FOKAL DMÖ

DR retinal vasküler yapıda anevrizma gibi anatomik değişikliklere neden olmaktadır. Fokal DMÖ mikroanevrizmal damardan sızıntı sonrasında oluşmaktadır. Genellikle mikroanevrizmal damarlar sirsine tarzında sert eksuda halkası ile çevrelenmektedir. DR'nin

nonproliferatif döneminde vasküler anevrizmalar oluşabilmesi nedeniyle damar sızıntısına bağlı fokal makula ödemi görülebilir.⁸⁵

FFA'nın fokal veya diffüz makula ödemi ayırımında önemli yer almaktadır. FFA'da sızıntının %66 sinden fazlasının sebebi mikroanevrizmal damar ise fokal maküler ödem olarak düşünülmektedir.⁸⁶

2.2.6.2 DİFFÜZ DMÖ

Diffüz DMÖ'nün patofizyolojisi iç kan retina bariyerinin bozulmasıdır. Ayrıca mikroanevrizmal damarlar, kapiller ve arterioler sızıntılar diffüz makula ödemi oluşmasına katkı sağlar. Fokal makula ödeminin aksine sirsine tarzda sert eksuda izlenmez.⁸⁵ FFA'da mikroanevrizmal damardan kaynaklanan sızıntı miktarı %33'ten az ise diffüz makula ödemi olarak düşünülmektedir.⁸⁶ FFA'da diffüz veya fokal ödem ayırımında farklı görüşler mevcuttur. Chieh ve arkadaşları FFA'da kistoid maküler ödemin izlenmesini diffüz makula ödemi lehine olarak kabul etmiştir.⁸⁷ Ayrıca Ciardella ve arkadaşları diffüz maküler ödem için kriter olarak FFA'da kistoid boşlukların gözlenmesini kabul etmiştir.⁸⁸

Fokal ödeme göre tedavisi daha zordur. Özellikle kistoid karakterde diffüz ödemler tedaviye dirençlidir.⁸⁶

2.3 MAKULANIN DEĞERLENDİRMESİNDE KULLANILAN TANI YÖNTEMLERİ:

2.3.1 FUNDUS FLORESEİN ANJİOGRAFİ (FFA)

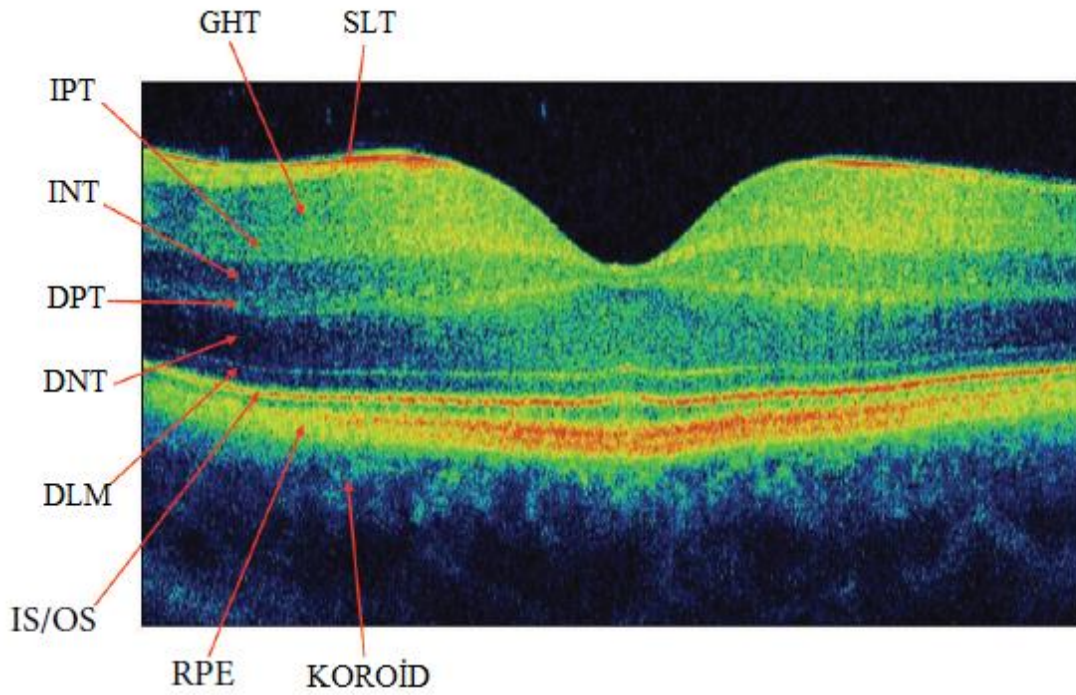
FFA makula ödemi tanı, takip ve tedavi seçeneğinin planlanmasında önemli bilgiler verir. Normal retinal damarlar floresein geçişine izin vermezken kan retina bariyeri bozulmuş olan retinal damarlardan damar dışına sızıntı ortaya çıkar. DMÖ' de ilk FFA belirtisi mikroanevrizmalardır. Retinopatide progresyona bağlı olarak en son kapiller yatakta dilatasyon gözlenir.⁸⁹

2.3.2 OPTİK KOHERANS TOMOGRAFİ (OKT)

OKT ilk kez 1991 yılında Massachusetts Institute of Technology (MIT) geliştirilmiştir.⁹⁰ OKT'nin temel çalışma prensibi gönderilen düşük eşvreli (koherensli) ışığın yansımaya dayanmaktadır. OKT kızıl ötesine yakın 840 nm'lik bir diod lazer ışığı kaynağı kullanarak yapıların optik yansıma farklarına göre dokuların enine kesitlerini gösteren yüksek

çözünürlüklü bir yöntemdir.⁹¹ OKT'den nesnel ölçümler tomogramlardan kolaylıkla elde edilir.⁹¹ OKT yansıyan ışığın şiddetindeki gecikme zamanına göre çalışır. Retina tabakalarından SLT ve RPE yüksek yansıtıcı tabakalar şeklinde gözükmektedir. Minimal yansıtıcılı fotoreseptörlerin bulunduğu tabaka üzerinde orta/düşük dereceli yansıtıcılı tabakalar retinanın çok katlı yapısını ortaya çıkarır.⁹²

OKT çelimleri renkli görüntülendiğinde SLT ve pleksiform tabakası ışığı kuvvetle yansıttıkları için (hiperreflektif) kırmızı renkte temsil edilirken, RPE tabakasında içinde yüksek oranda melanin bulunması nedeniyle aşırı yansımaya neden olur ve kırmızı görüntü verir. Koryokapillaris ise içindeki hemoglobin sonucu RPE gibi kırmızı renkte izlenir. İç ve dış nükleer tabakalar ise daha az reflektif olup yeşil renkle temsil edilir. Retina katları ışığı kırma farklarına bağlı olarak OKT' de değişik renk skalasında gösterilmektedir. (Figür 7)



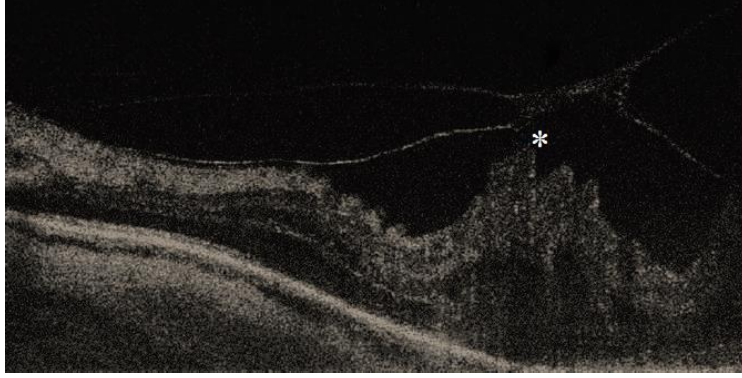
Figür 7: OKT'de orta/düşük dereceli yansıtıcılı tabakalar retinanın çok katlı yapısını ortaya çıkarmaktadır: Sinir lifi tabakası (SLT), Ganglion hücre tabakası (GHT), İç pleksiform tabaka (İPT), İç nükleer tabaka (İNT), Dış pleksiform tabaka (DPT), Dış nükleer tabaka (DNT), Dış limitan membran (DLM), Koni ve basiller (IS/OS Bandı), RPE, Koroid

DMÖ'de OKT preretinal, intraretinal ve subretinal patolojileri göstermede faydalıdır.

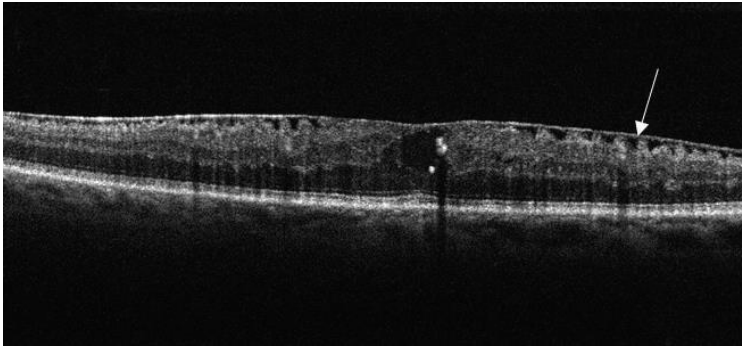
Preretinal lezyonlar: Vitreomaküler traksiyonlar (Resim 7) ve epiretinal membran (Resim 8)

Intraretinal lezyonlar: KMÖ (Resim 9), kistoid dejenerasyon, sert eksuda (Resim 10)

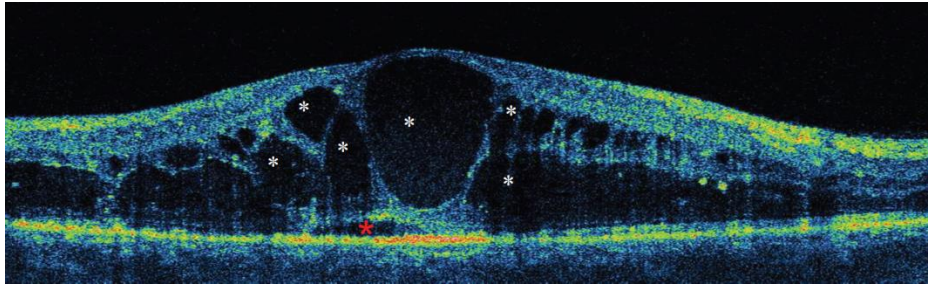
Subretinal lezyonlar: Seröz makula dekolmanı (Resim 11), subretinal fibrozis.⁹²



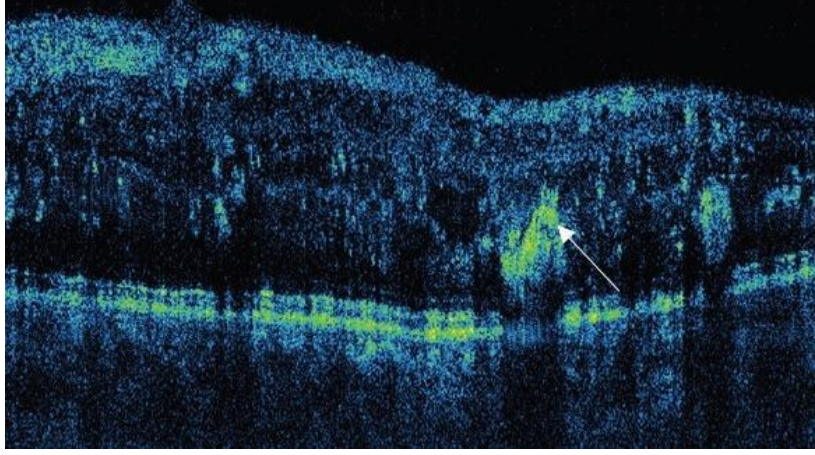
Resim 7: OKT'de VMT yıldız işareti ile gösterilmektedir



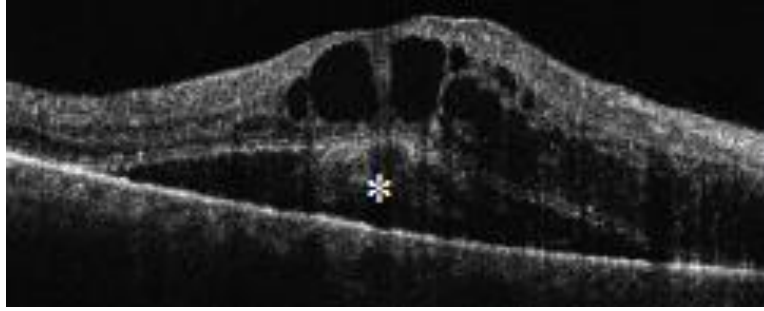
Resim 8: OKT'de ERM görüntüsü ok işareti ile gösterilmektedir



Resim 9: OKT'de KMÖ görüntüsü yıldız işaretleri ile gösterilmektedir



Resim 10: OKT’de sert eksuda görüntüsü ok işareti ile gösterilmektedir



Resim 11: OKT de seröz makula dekolmanı yıldız işareti ile gösterilmektedir

OKT ayrıca optik disk hastalıkları analizi (optik disk drusenleri, optik pit, glokomatöz hasar gibi), retinal sinir lifi analizi ve ön segment yapılarının değerlendirilmesinde kullanılmaktadır. Makula ödemi görüntülenmesinde OKT’nin anjiyografiye yakın etkinlikte olduğu bildirilmiştir.⁹³

İki tip optik koherens tomografi sistemi vardır:

- 1) Zamana bağımlı (Time Domain OKT)
- 2) Fourier bağımlı (Spektral Domain OKT)

SD-OKT, TD-OKT’ye göre hızlı görüntü elde eder ve daha iyi rezolüsyon sağlar. SD-OKT görüntüleme, TD-OKT’ye göre 50 kez daha hızlıdır. Güncel klinik uygulamada kullanılan Spektral Domain OKT (SD-OKT) sistemleri interferometredeki dedektör kolundaki bir spektrometreden yararlanır. SD-OKT’ de 1 saniyeden az zamanda 5 mikrondan az aksiyel rezolüsyon elde edilir.

Enhanced Depth Imaging Optik Koherens Tomografi (EDI-OKT)

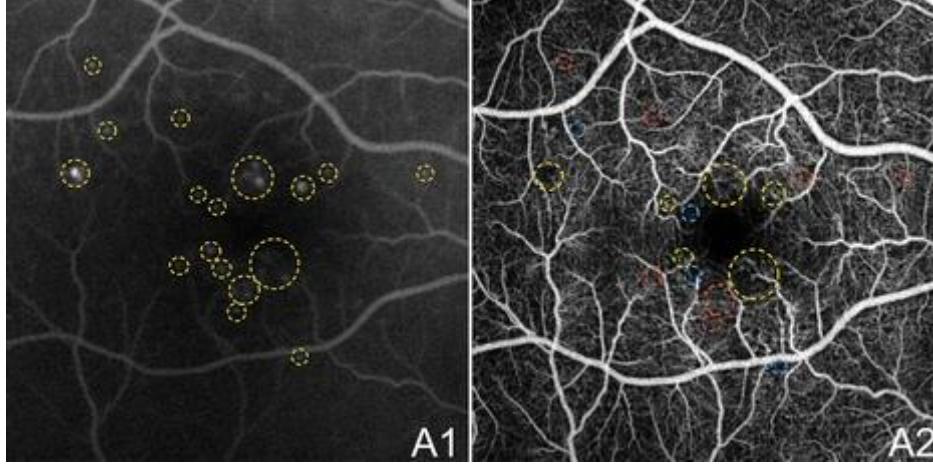
Heidelberg Spectralis-OKT (Heidelberg Engineering, Heidelberg) bir Spektral Domain OKT' dir. Retinanın herhangi bir noktasından 100 ayrı taramanın ortalamasını almaktadır. 5 µ aksiyel çözünürlükle saniyede 40.000 A tarama görüntü sağlar.^{94, 95}

EDI-OKT in vivo olarak koroidal kesiti alabilen bir OKT çekim tekniğidir. KK, RPE'nin dış sınırı ile sklerokoroidal sınırı manuel olarak horizontal şekilde ölçülmektedir.⁹⁶ Ölçümler manuel olarak yapılmasına rağmen ölçümler arası korelasyonun yüksek olduğu çalışmalarda gösterilmiştir. Ikuno ve arkadaşlarının yaptığı çalışmada 10 gönüllü bireyin KK'ları 6 farklı gözlemci tarafından 4 ay içinde iki kez ölçülmüştür. Gözlemciler arasında ölçüm korelasyonu 0,97 (% 95 CI, 0,948-0,985) olarak bulunmuşken iki ziyaret arasındaki ölçüm korelasyonu 0,893 (% 95 CI, 0,864-0,916) olarak bulunmuştur.⁹⁷

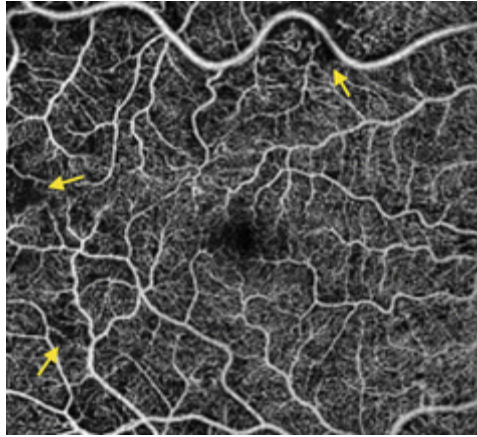
Margolis ve arkadaşlarının yaptığı çalışmada Heidelberg Spectralis OKT ile yapılan normal sağlıklı bireylerde SFKK ölçümleri ortama 287±76 µm olarak izlenmiştir. Ayrıca koroidin en kalın bölgesinin fovea altındaki bölge olduğu ve ölçümlerin nazale doğru incelendiği izlenmiştir. Aynı çalışmada KK'nın yaşla olan ilişkisi incelenmiş yaş arttıkça KK'nın azaldığı gösterilmiştir.³³ OKT cihazını göze daha yakın tutarak ekranın üst kısmında ters bir görüntü elde edilir. Bu görüntüde KK'yı ölçmek daha kolay olmaktadır.⁹⁴

2.3.3 OKT ANJİOGRAFİ

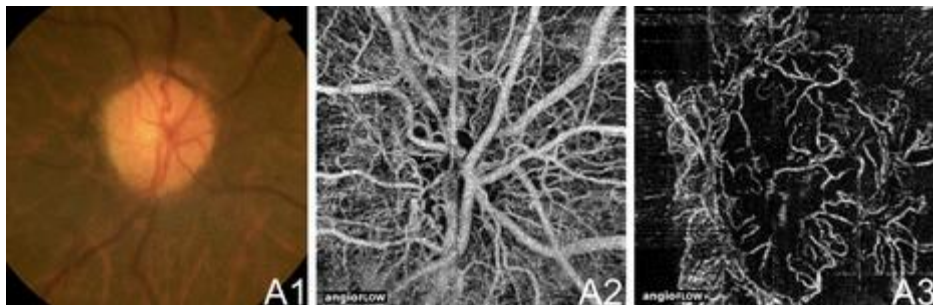
OKT Anjiografi (OKTA) vasküler komponenti göstermesi ile FFA'ya benzer şekilde tanı ve tedavi takibi sağlamaktadır. OKTA en-face OKT anjiogram görüntüleri sayesinde mikroanevrizmaları (Resim 12), nonperfüze retinal alanları (Resim 13) ve çeşitli retinal katmanlarındaki kılcal damarları ayrıntılı göstermektedir. OKTA neovaskülarizasyon (NVD, NVE) bölgesi hakkında kantitatif bilgi vermektedir (Resim 14). Ayrıca DR tedavisinin etkisini değerlendirmede klinik takipte önemli avantajları vardır.⁹⁸



Resim 12: A1: *Yeşil Daire* → FFA görüntüsünde mikroanevrizmalar ⁷¹ B1: *Yeşil Daire* → OKTA da izlenen anevrizmalar, *Mavi Daire* → Kapiller nonperfüze alan, *Kırmızı Daire* → FFA izlenip OKTA'da aynı en-face kesitte gösterilemeyen mikroanevrizmalar ⁷¹



Resim 13: Ok → Kapiller lup, nonperfüze kapiller bölgesi ⁷¹



Resim 14: A1 → PDR hastasında NVD disk fotoğrafı, A2-A3 → OKTA'da en face kesit ile NVD bulgusu ⁷¹

2.4 TEDAVİ

2.4.1 DİYABETİK MAKÜLER ÖDEMDE TEDAVİ

A-Sistemik Faktörler ile tedavi

B-Lazer Fotokoagülasyon ile tedavi

C-VEGF İnhibitörleri ile tedavi

D-İntravitreal steroidler ile tedavi

2.4.1.1 SİSTEMİK HASTALIĞIN KONTROLÜ

Kan basıncı, kan glikoz seviyesi ve kan lipid düzeyi kontrol altında tutulduğunda DR insidans/prevelensında azalma görülmektedir.⁹⁹

Glisemik Kontrol

The Diabetes Control and Complications Trial (DCCT) çalışmasında Tip 1 DM tanılı hastalar iki gruba ayrılmıştır.¹⁰⁰ Birinci grubu retinopati bulgusu olmayan (Primer koruma grubu) hastalar oluştururken, ikinci grubu hafif-orta DR bulgusuna (Sekonder progresyon grubu) sahip hastalar oluşturmaktadır. Bu iki grup yoğun metabolik kontrole tabi tutulmuş ve yoğun tedavinin retinopati gelişme riskinde %76, DR progresyonunda %54 oranında azalmaya neden olduğu gösterilmiştir.

The U.K. Prospective Diabetes Study (UKPDS) çalışmasında Tip 2 DM hastalarına yoğun glisemik kontrol uygulanmış ve bu hastaların retinopati, nefropati, nöropati gelişme riskinde azalma gösterilmiştir.¹⁰¹ Konvansiyonel tedaviye oranla yoğun glisemik kontrol altındaki hastaların mikrovasküler komplikasyon riskinde %25 azalma gösterilmiştir. Aynı çalışma grubundaki hastaların kan HbA1c düzeyinde '1' değer düşmesi mikrovasküler komplikasyonları %35 azalttığı görülmüştür.

Kan Basıncı Kontrolü

UKPDS çalışmasında kan basıncının DR üzerine etkisini araştırılmıştır. Bu çalışmada hastalar ortalama 8.4 yıl izlem ve takipte tutulmuş ve kan basıncı kontrolü sağlanan grupta DR progresyonunda %34 azalma görülmüştür. Ayrıca kan basıncında 10/5 mmHg azalma üç sıra görme keskinliği düşme riskinde % 47 azalmaya neden olmuştur.

The Appropriate Blood Pressure Control in Diabetes (ABCD) çalışmasında ise diastolik kan basıncı 90 mm-Hg ve üzerinde olan hastalar iki gruba ayrılmıştır. Hastalar yoğun tedavi alanlar (tedavi sonrası kan basıncı:132-78mm-Hg) ve daha az yoğun tedavi alanlar (tedavi sonrası kan basıncı:138-86mm-Hg) olarak iki grupta incelenmiştir. Ortalama 5,3 yıl takip edilen iki grup arasında ölüm riski açısından anlamlı fark izlenirken, DR progresyonunda anlamlı fark bulunmamıştır.

Angiotensin converting enzim (ACE) inhibitörlerinin hipertansif olmayan sağlıklı bireylerde kullanımı nefropati gelişimini azalttığı bilinmektedir. EURODIAB Controlled Trial of Lisinopril in Insulin Dependent Diabetes (EUCLID) çalışmasında hipertansif olmayan ancak DR'si olan Tip 1 DM tanılı hasta gruplarına ACE inhibitörü olan lisinopril tedavisi verilmiştir. Hastaların DR progresyonunda %73 azalma bildirilmiştir. Bu etkinin hastaların kan basıncı seviyelerinin düşmesine bağlı olduğu belirtilmiştir.¹⁰²

Hiperlipidemi

Wisconsin Epidemiologic Study of Diabetic Retinopathy çalışmasında sert eksuda miktarı ve kan serum lipid düzeyi ile DR progresyonu arasında korelasyon olduğu gösterilmiştir.¹⁰³ Ayrıca başka bir çalışmada serum kolesterol düzeyleri yüksek olan hastaların, serum kolesterol düzeyi normal olan hastalar ile karşılaştırıldığında serum kolesterol seviyesi yüksek olan hastalarda sert eksuda sayısının 2 kat daha fazla olduğu gösterilmiştir.¹⁰⁴

Kolesterol seviyesi yüksek olan DM tanılı hastalar için kolesterol düşürücü ilaç tedavisi önerilmektedir.¹⁰⁵

2.4.1.2 LAZER FOTOKOAGÜLASYON

Lazer fotokoagülasyon (LFK), PDR ve diyabetik makülopatide görme keskinliğini artırmaktadır. Vasküler yapılar en iyi mavi-yeşil dalga boyundaki argon lazer ışını absorbe etmektedir. LFK'nun 50-500 mikron genişliğinde spot boyutu vardır. LFK tedavisinde FFA ile tespit edilen sızıntıya neden olan damarlar hedeflenir ancak klinik uygulamada daha geniş patolojik retina alanlarına uygulanır.^{106, 107}

Fokal Makula Ödeminde Lazer

Fokal makula ödeminde tedavideki amaç mikroanevrizmaları LFK ile sızdırmaz hale getirmektir. Fokal maküler ödemde Argon veya Diod Lazer ile uygulanan tedavide makulaya

500-3000 mikron mesafedeki retinal kalınlaşmaya ve sert eksudaya sebep olan fokal lezyonların (mikroanevrizma, IRMA) bölgesinde LFK kullanılmaktadır. Yüksek güçteki lazer Bruch membranında hasara neden olabileceği için güç, spot sayısı ve spot genişliğinin olabildiğince düşük tutulmasına dikkat edilmesi gerekir. LFK sonrası 6-8 hafta içinde ödem, 3-6 ay içinde sert eksudalar regresyona gider. Ayrıca tedavi sonrası lazer skar boyutlarının büyüyerek makulayı etkileyebileceği unutulmamalıdır.^{108, 109}

Diffüz Makula Ödeminde Lazer

Bu tedavide amaç RPE'nin emici pompa etkisini artırarak intertisyel sıvı miktarını azaltarak retinanın oksijen tüketimini artırmaktır.^{109, 110}

ETDRS çalışmasında diffüz makula ödeminde grid lazer tedavisi sonrası 2 yıllık takip sonuçlarında hastaların %16'sında görme keskinliğinde artış olduğu, hastaların %77'sinde ise görme keskinliğinin değişmediği bildirilmiştir¹¹¹

Diffüz makula ödeminde PASCAL (Paternal Scanning Laser) kullanılan tedaviler arasındadır. Paternal Scanning Laser yarı otomatik, ayak pedalının tek bir aktivasyonu ile tek ya da 56 spota kadar önceden belirlenmiş bir paterne göre atış yapabilen ve 10-30 ms gibi kısa atış süreleri kullanan yeni nesil bir fotokoagülatördür

Bu özelliklerinde dolayı PASCAL hızlı ve ağrısız tedavi imkanı sağlamaktadır. Ayrıca RPE'ye daha az hasar vermektedir.^{112, 113}

Diffüz makula ödeminde kullanılan bir diğer lazer teknolojisi SSLM (Selective Subthreshold Diode Micropulse Laser)'dir. SSLM'de lazer enerjisi 200-300 milisaniyelik paketler halinde tekrarlayıcı lazer şutlarından oluşur. İki şut arasında 1700-1900 milisaniye dinlenme araları bulunur. Bu teknoloji sayesinde lazer gücünün ancak %10-25'i kadarı ile RPE tabakasını etkilemektedir. Ayrıca toplam termal etki de azaldığı için aşırı enerjinin yanık ve kanama gibi komplikasyonları azaltmaktadır.¹¹⁴⁻¹¹⁶ Diffüz makula ödeminde mikropulse lazer tedavisinin grid lazer tedavisine göre güvenilir olmasına rağmen iki tedavinin etkinliğinin benzer olduğu düşünülmektedir.¹¹⁷

PANRETİNAL FOTOKOAGÜLASYON

Panretinal fotokoagülasyon tedavileri perifer retinanın (papillomakuler sinirbandı hariç) ablasyonunu içerir.^{106, 107}

DRS (Diabetic Retinopathy Study)^{50, 118} ve ETDRS (Early Treatment Diabetic Retinopathy Study)¹¹⁹ çalışmalarında ciddi non-PDR ve PDR evresindeki hastalarının tedavisinde panretinal fotokoagülasyon standart tedavi seçilmesinin gerekliliği açısından ciddi kanıtlar elde edilmiştir. Bu çalışmalarda panretinal fotokoagülasyon tedavisinin hasta gruplarının görme kaybını %50 engellediği gösterilmiştir.^{50, 118, 119} Erken panretinal fotokoagülasyon, PDR'si olan hastalar için önerilmektedir.¹⁰⁷

LFK nadiren ciddi komplikasyonlara neden olmaktadır. Panretinal fotokoagülasyonun görme alanı daralması, gece körlüğü, renk görme değişiklikleri, lazer uygulamasına bağlı olarak yanıkları iris, kornea, lens yanıkları, makula ödeminde artış, koroidal dekolman, akut glokom ve traksiyonel retina dekolmanı gibi ciddi yan etkileri olabilir.¹⁰⁷

2.4.1.3 VEGF İNHİBİTÖRLERİ

VEGF

Vasküler geçirgenliği artıran VEGF ilk kez 1983'te izole edilmiştir. VEGF 4 peptitten oluşan protein yapısına sahip 46 kilodalton homodimer bir glikoproteindir. VEGF damar endotel reseptörüne bağlanarak geçirgenliği artırmasının yanında anjiogenezi de uyarır.

VEGF İNHİBİTÖRLERİ:

- i. RANİBİZUMAB
- ii: PEGAPTANİB
- iii: BEVACİZUMAB
- iiii: AFLİBERCEPT

i: RANİBİZUMAB (LUCENTİS)

Ranibizumab ilk olarak 2006 yılında YBMD'de uygulanması için daha sonra 2011 yılında DR ve retinal ven tıkanıklığında uygulanabilmesi için FDA onayı almıştır. Selektif olmayan panVEGF inhibitörüdür.¹²⁰

Ranibizumab ilk olarak Dr Chun tarafından pilot çalışmasında DMÖ tedavisinde kullanılmış ve tedavide başarı sağlanmıştır.¹²¹

RESOLVE çalışmasında ranibizumabın DMÖ tedavisinde görme keskinliğinde ve SRK'da iyileşme gösterdiği tespit edilmiştir. Güvenlik profilinin YBMD tedavi uygulamasındakine benzer olduğu sonucuna ulaşılmıştır.^{122, 123}

RESTORE çalışmasında DMÖ olgularında ranibizumab ve lazer tedavileri karşılaştırılmıştır. Ranibizumab tedavisin görme düzeyi artışı ve SRK'daki düzelme lazer tedavisi uygulanan hasta grubuna göre anlamlı derecede iyi olduğu gösterilmiştir. Ayrıca sadece ranibizumab tedavisi uygulanan hasta grubu, ranibizumab ile kombine lazer tedavisi uygulanan hasta grupları sonuçları karşılaştırılmış ve iki tedavi arasında anlamlı farklılık bulunamamıştır.¹²⁴

READ 1 ve READ 2 çalışmalarında DMÖ tedavisinde ranibizumab tedavisinin etkinliği araştırılmıştır. READ 1 çalışmasında kronik DMÖ'de ranibizumab tedavisi sonrası hastaların görme keskinliğinde artış ve makula ödeminde azalma gösterilmiştir.¹²⁵ READ 2 çalışmasında fokal/grid lazer tedavisi ile ranibizumab tedavisi karşılaştırılmış ve ranibizumab tedavisinin daha etkili olduğu gösterilmiştir.¹²⁶

RİSE ve RİDE çalışmalarında ranibizumab tedavisinin DMÖ tedavisinde daha etkili olduğunu destekler sonuçlar mevcuttur. Ranibizumab tedavisinin DMÖ'de kullanımı ile ilgili çalışmalarda tek başına ranibizumab tedavisinin, İV triamsinolon ve lazer tedavisi ile karşılaştırıldığında; ranibizumab tedavisinde görme düzeyinde iyileşme ve makula kalınlığındaki azalma anlamlı şekilde daha iyi olduğu gösterilmiştir. Bu çalışmalar EDTRS çalışmasında gösterilen DMÖ tedavisinde fokal/grid lazer tedavisinin altın standard tedavi olmaktan çıktığına işaret etmektedir.⁸

ii: PEGAPTANİB SODYUM (MACUGEN)

Pegaptanib bir RNA aptameridir ve VEGF'e (164/165 izoformlarına) yüksek affinite ile bağlanır. YBMD tedavisinde FDA onayı almış bir anti-VEGF'tir.

DRS (Diabetic Retinopathy Study) çalışmasında DMÖ olan hastalarda Pegaptanib sodyum tedavisi ile sham grubu karşılaştırılmıştır. Bu çalışmaya göre pegaptanib sodyum tedavisi uygulanan hastalardaki görme keskinliği artışı ve SRK'daki düzelmelerin daha iyi olduğu gösterilmiştir. Ayrıca Pegaptanib sodyum tedavisi alan hastalara takiplerde daha az ek lazer tedavisine ihtiyaç gerektiği gösterilmiştir.¹²⁷

iii-BEVACİZUMAB (AVASTİN)

Bevacizumab selektif olmayan pan-VEGF'tir. Human monoklonal antikorudur. FDA onayı yoktur.

Çalışmalarda İV bevacizumab tedavisi sonrası DMÖ mevcut olan hastalarda görme keskinliğinde artış ve SRK'da düzelme gösterilmiştir. Ayrıca diffüz kronik makula ödemi tedavisinde etkili olduğu belirtilmiştir.^{128, 129}

iiii: AFLİBERCEPT (EYLEA)

Aflibercept, insan VEGFR1 ve 2 için ekstraselüler ligand bağlama bölgelerinin, insan IgG1 Fc parçasına birleştirilmesi ile oluşturulmuş 115 K Daltonluk rekombinant proteindir. Tüm VEGF-A isoformlarına ranibizumaba göre daha yüksek afinite ile bağlanır, VEGF'e bağlanıp etkisiz hale getirerek etki gösterir.¹³⁰

Molekül aynı zamanda VEGF-B ve plasental büyüme faktörünü de bağlamaktadır.¹³¹ Bevacizumab ve ranibizumab tedavilerine dirençli yaş tip YBMD hastalarında aflibercept ile pigment epitel dekolmanlarında tama yakın iyileşme bildirilmiştir.¹³²

Do DV ve arkadaşları yaptıkları çalışmada aflibercept ile grid/fokal lazer tedavisi karşılaştırılmış ve görme keskinliğinde artış, retinal kalınlıkta azalma aflibercept tedavisi alan hasta grubunda daha iyi olduğu gösterilmiştir.¹³³

2001 yılında aflibercept yaş tip YBMD hastalarında FDA onayı almıştır.

2.4.1.4 DMÖ TEDAVİSİNDE STEROİD ENJEKSİYONLARI

SUBTENON/PERİBULBER VE İNTRAVİTREAL STEROİD ENJEKSİYONLARI

DR'nin patofiyolojisinde ortamda bulunan yoğun inflamatuvar mediatörlerin kısır döngüye neden olduğu ve DR'nin progresyonuna neden olduğu düşünülmektedir. Hücrel hipoksi inflamatuvar mediatörlerin salınımına sebep olur. Bu mediyatörler damar endotelini etkileyerek damar sızıntısını artırmaktadır. Salınan mediyatörlerden VEGF'in endotelde sıkı bağlantıların bozulmasında en önemli pay sahibi olduğu bilinmektedir.¹³⁴ Steroidler; antiapoptotik, antiödem ve antianjiomatöz etkileri nedeni ile DMÖ tedavisinde kullanılmaktadır.¹³⁵ Steroidlerin, VEGF ekspresyonuna yol açan süreçleri baskıladığı bilinmektedir. Steroidler fosfolipaz A2 yolunu, lökosit kemotaksisini ve matrix metalloproteinazları inhibe ederek inflamasyonu baskırlar.^{136, 137}

Peribulber ve/veya subtenon triamsinolon asetonid enjeksiyonu, transskleral geiş ile DMÖ tedavisinde kullanılmaktadır. Transskleral steroid implantların subtenon uygulaması DMÖ tedavisinde etkili olduđu gösterilmiştir.¹³⁸⁻¹⁴⁰

Triamsinolonun İV uygulanması peribulber uygulamaya göre tedaviye dirençli DMÖ'de morfolojik ve fonksiyonel iyileşmede daha etkili olduğunu görülmüştür.^{141, 142} DRCCR-net araştırmasında İV triamsinolon(1-4 mg) tedavisi ile fokal grid lazer tedavisi karşılaştırılmış ve fokal grid lazer tedavisinin uzun vadede etkisinin daha iyi olduđu ve daha az yan etkiye sahip olduđu gösterilmiştir.¹⁴³ Bunun yanında İV triamsinolon uygulanan olgularda tedavi komplikasyonu olarak literatürde GİB artışı, katarakt, endoftalmi ve retina dekolmanı bildirilmiştir.¹⁴⁴⁻¹⁴⁶

İNTRAVİTREAL YAVAŞ SALINIMLI STEROİDLER

5 adet formu mevcuttur.

- a. Retisert (B&L): Fluosinolon Asetonid
- b. I-vation (SurModics): Triamsinolon Asetonid
- c. Verisome (Icon Bioscience): Triamsinolon Asetonid
- d. Iluvien (Alimera Science): Fluosinolon Asetonid
- e. Novadur (Allergan): Deksametazon (Ozurdex)

DEKSAMETAZON (OZURDEX)

1990 yılında Novadur isimli platform BDD (“biodegradable drug delivery technology”) teknolojisi ile geliştirilmiştir. Böylece yavaş salınım ile etkinlik 6 ay-3 yıla kadar uzatılmıştır. Bu uygulama ile göz içinde 6 ay süresince pulse steroid dozu sağlanmıştır. Bu form 0.5 mm çapında 6 mm uzunluğunda olup üzerine deksametazon konumlandırılarak OZURDEX geliştirilmiştir. İlk olarak üveit ve ven dal tıkanıklıklarında FDA onayı almıştır. Üzerinde 0,7 mg deksametazon mevcut olan form 6 ay etkili olup bu süre sonunda kalan Novadur, su ve karbondioksite dönüşerek emilir.^{147, 148}

Deksametazon hedef bölgeye ulaştığında hücre membranından basit diffüzyonla geçtikten sonra sitoplazmadaki özel reseptöre sahip taşıyıcı molekölü sayesinde nükleusa taşınarak etkisini göstermektedir. Bu nedenle kortikosteroidler DNA düzeyinde etkili olarak protein sentezi veya üretimini engelleyerek etki ederler. Çalışmalarda kortikosteroidlerin inflamatuvar mediyatörlerinin gen ekspresyonunu kontrol ettiđi gösterilmiştir.¹⁴⁹ Her steroidin etkilediđi

gen bölgesinin farklı olması nedeniyle etkinliklerinin de farklı olduğu bilinmektedir. Steroidler özellikle fosfolipaz A2'yi inhibe ederek ve lipokortin proteinlerinin ekspresyonunu artırarak etki ederler. Bu sayede lökosit kemotaksisini azaltmanın yanında arışidonik asit üretimini baskılayarak sitokin (prostoglandin ve lökotrienler) yapımına engel olur.^{150, 151} Ayrıca VEGF, MMPs (Matriks Metalloproteinaz) ve TNF-alfa gibi inflamatuvar sitokinlerin üretimini inhibe ederken pigment kaynaklı büyüme faktörü (PEDF) gibi antienflamatuvar mediyatörlerin üretimini aktive eder.^{149, 151}

DM hastalarında kronik doku iskemisine bağlı ortaya çıkan inflamatuvar mediyatörlerin neden olduğu damar genişlemesi ve sıvı kaçağı DMÖ patofizyolojisi olarak gösterilmektedir. Ayrıca DMÖ hücrelerde hipoksik değişikliklerin artmasına neden olup inflamatuvar mediyatörlerin üretilmesinde artışa sebep olur. DM hastalarında kan glukoz düzeyinin yüksek seyretmesi oksidatif stresi agra ve ederek glukasyon son ürünlerinde artışa sebep olarak inflamatuvar sürece katkı sağlar.¹⁵² İnflamatuvar sitokinlerden VEGF lökosit adezyonunda artış, endotelial fonksiyonda bozukluk ve protein kinaz C salgılanmasına sebep olarak DR'de inflamatuvar sürecini artırmaktadır.¹⁵³ DR hastalarının koroid tabasında polimorfonükleer lökosit artışı, kapiller tıkanıklıklar, endotel hücre kaybı ve CD 4 ve CD 6 hücre artışı saptanmıştır. Ayrıca bu hastaların vitreusu incelendiğinde sitokin (TNF alfa) ve makrofaj hücrelerinde artış saptanmıştır. Bu bulgular DR'nin retinanın yanında koroid ve vitreusu da ilgilendiren bir inflamatuvar süreç olduğunu göstermektedir.¹⁵⁴

İnflamatuvar sürecin baskılanması ile DMÖ gelişimi frenlemektedir. En etkili antienflamatuvar tedavi steroidlerdir. Deksametazon etkili bir antienflamatuvar steroid olup inflamatuvar mediyatörleri baskılayıp damar endotel sıkı bağlantıları güçlendirerek etki göstermektedir.¹⁵⁵ Deksametazon implant triamsinolon asetonid ile karşılaştırıldığında steroid etkinliği 5 kat daha güçlüdür. Fluosinolon asetonid ile karşılaştırıldığında ise eşdeğer olduğu gösterilmiştir.

Deksametazonun vitre içi yarılanma ömrü 5,5 saat olması nedeniyle uzun etkili formu geliştirilmiştir.^{155, 156}

Steroidlerin en önemli yan etkisi katarakt ve glokom olup deksametazon steroidler arasında en düşük riske sahiptir. Yavaş ve düşük salınımlı form olması komplikasyonlar açısından güvenilir form olarak gösterilmektedir.¹⁵⁷ 12 aylık takiplerde hastaların %1'inde 10 mm-Hg ve üzeri GİB artışına sebep olurken cerrahi tedavi uygulanma gereği duyulmadan hastalar medikal tedavi ile kontrol altına alınmıştır.¹⁵⁸

Yapılan çalışmada DMÖ tedavisinde İVD implant uygulanan hasta grubu ile kontrol grubu kıyaslandığında; İVD uygulanan hasta grubunda makuler ödem gerilemesine bağlı retinal incelme gözlenmiş olup, görme keskinliğinde 2-3 satır artış gösterilmiştir.¹⁵⁵

OZURDEX 2009 yılında retinal ven tıkanıklık tanısında 2010 yılında nonenfeksiyöz üveit, 2011 yılında ise DMÖ tanısında FDA onayı almıştır.

2.4.2 CERRAHİ TEDAVİ

DR komplikasyonlarının tedavisinde pars plana vitrektomi, ilk kez 1970 yılında Machemer tarafından başlatılmıştır.

Lazer tedavisi, vitre içi hemorajisi, traksiyonel retina dekolmanı ve aktif PDR'si olan gözlerde başarısız olabilmektedir. Erken vitrektomi PDR ve yoğun vitre içi hemorajisi olan hastalarda görme keskinliği geri kazanımını hızlandırdığı gösterilmiştir.¹⁵⁹ The Diabetic Retinopathy Vitrectomy Study (DRVS) vitre içi hemorajisi ve çok şiddetli PDR'si olan hasta grupları için konvansiyonel tedaviye karşı erken cerrahi müdahale tedavisini karşılaştırmıştır. Sonuçlara göre erken vitrektomi uygulanan grup ile konservatif tedavi uygulanan grup karşılaştırıldığında, erken vitrektomi uygulanan hastaların %25'i 20/40 ve üzeri görme keskinliğine sahipken konservatif tedavi ile takip edilen hastaların %15'i 20/40 ve üzeri görme keskinliğinde olduğu gösterilmiştir.¹⁵⁹

Diyabetik eksüdatif makülopatide cerrahi müdahale yapılmaktadır. Literatürde sert eksüda eksizyonu yapılan hastalarda başarılı sonuçlar mevcut değildir.¹⁶⁰ Ayrıca kalınlaşmış arka hyaloidin maküler traksiyona neden olması ve aynı zamanda fotokoagülasyona engel olması sebebiyle vitrektomi yapılan hastaların sonuçları incelenmiştir. Görme keskinliği artışı mevcut olmadan eksüdaların kaybolduğunu bildiren araştırmalar mevcutken¹⁶¹, görme keskinliği artışı sağladığını bildiren çalışmalar mevcuttur.^{162, 163} Ayrıca cerrahi sonrası takiplerde makula ödeminde artış olduğunu belirten çalışmalar da mevcuttur.¹⁶⁴

3. GEREÇ YÖNTEM

Helsinki Deklarasyonu protokolü çerçevesinde, retrospektif yapılan çalışmaya Başkent Üniversitesi Tıp Fakültesi Göz Hastalıkları Anabilim Dalı'na Eylül 2013 ile Mart 2016 tarihleri arasında başvuran ve DMÖ tanısı almış olan hastalar dahil edildi. Çalışma öncesi BÜTF Bilimsel Araştırma Projeleri Danışma Kurulundan (BAPDAK) etik onay alındı. (Proje No: 94603339-604.01.02/293)

Çalışmaya DMÖ tanısı ile ardışık 6 doz İVR enjeksiyonu yapılmış olup takiplerinde ranibizumab tedavisine direnç görülen ve halen DMÖ devam eden hastalar içerisinde tedavi devamı olarak İVD veya İVA enjeksiyonu uygulanan hastalar dahil edildi. Hastalarda DMÖ tanısı, enjeksiyon öncesi ve sonrasındaki muayene bulgularına bakılarak ETDRS kriterlerine göre klinik anlamlı makula ödeminin saptanması ve yapılmış olan SD-EDI-OKT ve FFA görüntülerinde makula ödeminin izlenmesi ile kondu. Retrospektif olarak değerlendirilen tıbbi kayıtlarda, İVD veya İVA enjeksiyonu öncesi ve sonrası fonksiyonel ve morfolojik bulgular, EİDGK, Goldmann applanasyon tonometri ile ölçülen GİB, OKT (Heidelberg Spectralis, Heidelberg Engineering, Heidelberg, Germany) ile saptanan SRK, SD-EDI-OKT (Heidelberg Spectralis, Heidelberg Engineering, Heidelberg, Germany) ile değerlendirilen SFKK incelendi. Olguların İVD veya İVA enjeksiyonundan 1 gün önce ve enjeksiyon sonrası 1., 2. ve 3. aylardaki bulguları analiz edildi.

Çalışmaya dahil edilen hasta grupları;

GRUP A: Altı doz İVR enjeksiyonu sonrasında 1 doz İVD enjeksiyonu uygulanmış 27 hasta

GRUP B: Altı doz İVR enjeksiyonu sonrasında birer ay aralıklarla 3 doz İVA enjeksiyonu uygulanmış olan 25 hasta,

GRUP C: Kontrol grubu; DM tanısı olmayan psödo fakik ve glokom izlenmeyen 25 hasta olarak belirlendi.

Dışlama kriterleri:

- $-7D \geq$ miyopi veya $\geq +4D$ hipermetropisi olan hastalar (yüksek miyopi ve hipermetropi KK'yı etkilemektedir, bu nedenle yüksek miyop ve hipermetrop hastalar çalışmaya dahil edilmemiştir.)¹⁶⁵
- Eşlik eden makula veya koroidal hastalığı olanlar,

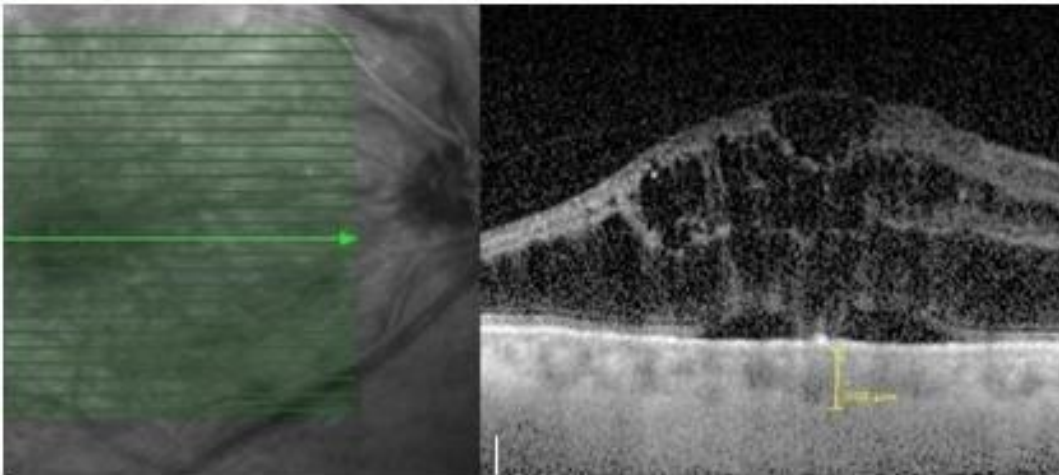
- Katarakt cerrahisi haricinde göz içi cerrahi geçirmiş hastalar,
- Glokom öyküsü olan hastalar çalışmaya dahil edilmemiştir.

Tüm enjeksiyonların öncesinde gözlerde topikal proparakain hidroklorid ile anestezi ve ardından %5'lik povidone iodine ile sterilizasyon sağlanmıştır. Bu işlemleri takiben enjeksiyon pars planadan İV olarak uygulanmıştır. Enjeksiyonlar steril koşullarda ameliyathane ortamında gerçekleştirilmiştir.

Koroid Kalınlığı Ölçümü (SD-EDI-OKT)

KK ölçümleri derinlik görüntüleme sistemi ile yapılmıştır. Bu modda göz takip teknolojisi kullanılarak 50 kez görüntüleme alınmakta ve sonrasında sistem bu görüntülerden yüksek çözünürlüklü B mod tarama görüntüler oluşturmaktadır. SFKK ölçümünde hiperreflektif RPE'nin dış kenarı ile koroid-sklera sınırı arasındaki uzaklık değerlendirilmektedir. Çalışmaya dahil edilen koroidi görünür ve ölçülebilir olan hastalarda SFKK ölçümleri mevcut SD-EDI-OKT görüntüleri üzerinden manuel olarak iki farklı araştırmacı tarafından subfoveal kesitte yapıldı. Sistemin ölçüm platformu kullanılarak RPE'den dik bir çizgi ile sklera-koroid bileşke mesafesi ölçüldü.(Resim 15)

Literatüre baktığımız çalışmalarda SFKK'nın sık ölçülmüş olması çalışmamızı literatür ile karşılaştırma olanağı sağlamaktadır.^{30, 166}



Resim 15: RPE'den dik bir çizgi ile sklera-koroid bileşke mesafesi ölçümü

İstatistiksel Analiz

İstatistiksel analizler için IBM® SPSS® Statistics 17.0 (SPSS Inc., Chicago IL, USA) kullanıldı. Gruplar arası analizler one-way ANOVA ile yapıldı ve anlamlı değerlerde ($p<0.05$) *post-hoc* analiz yapıldı ve gruplar aralarında karşılaştırıldı. Sonuçlar %95 güven aralığında, anlamlılık $p<0.05$ düzeyinde değerlendirildi.

4.SONUÇLAR

Hastalar 3 gruba ayrılarak çalışmaya toplam 77 hasta dahil edildi.

Gruplar:

GRUP A: DMÖ tanısı almış ve altı doz İVR sonrasında 1 doz İVD implant enjeksiyonu uygulanmış 27 hasta

GRUP B: DMÖ tanısı almış ve altı doz İVR sonrasında birer ay aralıklarla 3 doz İVA enjeksiyonu uygulanmış olan 25 hasta,

GRUP C: Kontrol grubu olup DM tanısı olmayan psödo fakik ve glokom izlenmeyen 25 sağlıklı bireylerden oluşmakta idi,

KLİNİK PARAMETRELER

Grup A: 27 hastanın 27 gözü çalışmaya dahil edildi. Grubun tamamına 6 doz ranibizumab,1 doz deksametazon olmak üzere toplam 7 doz İV enjeksiyon uygulanmıştı. Hastaların tamamı psödo fakik idi ve hiçbiri glokom tanısı almamıştı. Hastaların deksametazon enjeksiyonundan 1 gün önce yapılan muayenesinde tespit edilen muayene sonuçları Tablo 1 de verilmiştir.

Grup B: 25 hastanın 25 gözü çalışmaya dahil edildi. Grubun tamamına 6 doz ranibizumab,3 doz aflibercept olmak üzere toplam 9 doz İV enjeksiyon uygulanmıştı. Hastaların tamamı psödo fakik idi ve hiçbiri glokom tanısı almamıştı. Hastaların 1. aflibercept enjeksiyonundan 1 gün önce yapılan muayenesinde tespit edilen muayene sonuçları Tablo 1 de verilmiştir.

Grup C (Kontrol Grubu) 25 hastanın 25 gözü çalışmaya dahil edildi. Hastaların tamamı poliklinikte rutin göz muayenesine gelen sağlıklı bireylerden oluşmakta idi.

Grup A-B-C nin muayene bulguları Tablo 1’de verilmiştir.

SANTRAL RETİNAL KALINLIK

Grup A’da İVD implant öncesi ve 1., 2., ve 3.ay enjeksiyon sonrası takiplerde SD-OKT ile tespit edilen SRK kalınlık değerleri Grafik-1 de verilmiştir.

Enjeksiyon öncesi (1=İVD implant enjeksiyonundan 1 gün önce) değerler enjeksiyon sonrası değerler ile (2= 1. ay, 3=2. ay, 4=3. ay) karşılaştırıldığında 1/2, 1/3 ve 1/4 süreçleri arasında

istatistiksel anlamlı fark bulunmuştur ($p=0.0001$). Ancak 2/3, 2/4 ve 3/4 süreçleri arasında anlamlı fark görülmemiştir ($p=0,9; 0,9; 1,0$).

Grup B'de İVA öncesi ve enjeksiyon sonrası takiplerde SD-OKT ile tespit edilen SRK değerleri Grafik-1 de verilmiştir.

Enjeksiyon öncesi (1=İVA enjeksiyonundan 1 gün önce) değerler enjeksiyon sonrası değerler ile (2= 1. ay, 3=2. ay, 4=3. ay) karşılaştırıldığında 1/2, 1/3 ve 1/4 süreçleri arasında istatistiksel anlamlı fark bulunmuştur ($p=0.0001$). Ancak 2/3, 2/4 ve 3/4 süreçleri arasında anlamlı fark görülmemiştir ($p=0,9; 0,9; 1,0$). Grup A ve B'de enjeksiyon öncesi ve sonrası süreçte SRK açısından karşılaştırıldığında iki grup arasında anlamlı fark olmadığı görüldü ($p=0.7; 0.9; 0.89; 0,8$).

Kontrol grubunda (Grup-C) tespit edilen SRK Grup-A ile karşılaştırıldığında enjeksiyon öncesi değerler, enjeksiyon sonrası 1. ve 2. ay değerleri istatistiksel anlamlı farklılık gösterirken ($p=0.001$), 3. ayda SRK Grup-A ve Grup-C arasında istatistiksel farklılık göstermemiştir ($p=0.6$).

SUBFOVEAL KOROİDAL KALINLIK

Grup A'da İVD implant öncesi ve 1., 2., ve 3. ay enjeksiyon sonrası takiplerde SD- EDI-OKT ile tespit edilen SFKK değerleri Grafik-2 de verilmiştir.

Enjeksiyon öncesi (1=İVD enjeksiyonundan 1 gün önce) değerler enjeksiyon sonrası değerler ile (2= 1. ay, 3=2. ay, 4=3. ay) karşılaştırıldığında 1/2, 1/3 ve 1/4 süreçleri arasında istatistiksel anlamlı fark bulunmuştur ($p=0.0001$). Ayrıca 2/3, 2/4 ve 3/4 süreçleri arasında da anlamlı fark tespit edilmiştir ($p=0,0001; 0,0001; 0,006$).

Grup B de İVA öncesi ve enjeksiyon sonrası takiplerde SD- EDI-OKT ile tespit edilen SFKK değerleri Grafik-2 de verilmiştir.

Enjeksiyon öncesi (1=İVA enjeksiyonundan 1 gün önce) değerler enjeksiyon sonrası değerler ile (2= 1. ay, 3=2. ay, 4=3. ay) karşılaştırıldığında 1/2, 1/3 ve 1/4 süreçleri arasında istatistiksel anlamlı fark bulunmuştur ($p=0.0001$). Ayrıca 2/3, 2/4 ve 3/4 süreçleri arasında da anlamlı fark tespit edilmiştir ($p=0,0001; 0,014; 0,0001$).

Grup A ve B'de enjeksiyon öncesi ve sonrası süreçte SFKK açısından karşılaştırıldığında iki grup arasında anlamlı fark olmadığı görüldü ($p=0.7; 0,6; 0,8; 0,8$).

Kontrol grubunda (Grup-C) tespit edilen SFKK Grup-A ile karşılaştırıldığında enjeksiyon öncesi değerler, enjeksiyon sonrası 1. ve 2. ay değerleri ile istatistiksel anlamlı farklılık gösterirken ($p=0.001$), 3. ayda SFKK Grup-A ve Grup-C arasında istatistiksel farklılık gösterilmemiştir ($p=0.09$).

EN İYİ DÜZELTİLMİŞ GÖRME KESKİNLİĞİ

Grup A'da İVD implant öncesi ve 1., 2., ve 3. ay enjeksiyon sonrası takiplerde Snellen eşeli ile tespit edilen EİDGK değerleri Grafik-3 de verilmiştir.

Enjeksiyon öncesi (1=İVD implant enjeksiyonundan 1 gün önce) değerler enjeksiyon sonrası değerler ile (2= 1. ay, 3=2. ay, 4=3. ay) karşılaştırıldığında 1/2, 1/3 ve 1/4 süreçleri arasında istatistiksel anlamlı fark bulunmuştur ($p=0.0001$). Ayrıca enjeksiyon sonrası süreçte 2/3, 2/4 ve 3/4 süreçleri arasında da anlamlı fark görülmüştür ($p=0,0001$; $0,0001$; 0.032).

Grup-B'de İVA öncesi ve enjeksiyon sonrası takiplerde Snellen eşeli ile tespit edilen EİDGK değerleri Grafik-3'de verilmiştir.

Enjeksiyon öncesi (1=İVA enjeksiyonundan 1 gün önce) değerler enjeksiyon sonrası değerler ile (2= 1. ay, 3=2. ay, 4=3. ay) karşılaştırıldığında 1/2, 1/3 ve 1/4 süreçleri arasında istatistiksel anlamlı fark bulunmuştur ($p=0,0001$; $0,0001$; $0,0001$). Ayrıca enjeksiyon sonrası süreçte 2/3, 2/4 süreçleri arasında da anlamlı fark görülürken ($p=0,0001$; $0,0001$), 3/4 süreçleri arasında anlamlı fark görülmemiştir ($p=0,057$).

Grup A ve B'de enjeksiyon öncesi ve sonrası süreçte EİDGK açısından karşılaştırıldığında iki grup arasında anlamlı fark olmadığı görülmüştür. ($p=0.7$; $0,9$; $0,89$; $0,8$).

Yaş ortalaması karşılaştırıldığında 3 grup arasında istatistiksel anlamlı fark görülmemiştir.

5. TARTIŞMA

Çalışmamızda İVR tedavisine dirençli DMÖ olgularında İVD veya İVA uygulanan hastaların SFKK ölçümleri değerlendirilmiş ve tedavi seçeneklerine göre KK'ları karşılaştırılmıştır. Ayrıca SRK ve KK'daki değişime göre olguların görme keskinliğindeki değişikliklerinin korelasyonu incelenmiştir. Ayrıca bütün gruplarda EİDGK, SRK ve SFKK ölçümleri değerlendirilmiştir. Çalışmamızda SFKK ölçümü ile DMÖ'de İV tedaviler arasındaki ilişki değerlendirilmiş, SRK analizi ile tedaviye cevap morfolojik olarak incelenmiştir. EİDGK analizi ile de tedaviye yanıtı fonksiyonel olarak analiz edilmiştir. Çalışmamızın sonuçlarında hem İVD (Grup A) yapılan grupta hem de İVA (Grup B) yapılan grupta SFKK ve SRK'da enjeksiyon öncesi ölçüme göre enjeksiyon sonrası 1.ay, 2. Ay, 3.ay sonuçlarında (1. aydan itibaren) incelmeye gözlemledik. Her iki grupta da EİDGK değerinde enjeksiyon öncesine göre istatistiksel anlamlı artış tespit edilmiştir.

Klinik araştırmalarda DR tanısı olan hastalarda KK ölçümleri araştırılmış ve bazı çalışmalarda kalınlık artışı, bazı çalışmalarda ise kalınlıkta azalma bildirilmiştir. Çalışma sonuçlarıdaki bu farklılıkların başlıca sebebinin hastalığın şiddeti ve farklı tedavi rejimlerinin seçilmesi olarak bildirilmiştir.²⁸⁻³¹

Regatieri ve arkadaşlarının çalışmasında DR tanısı almış olan, DMÖ bulunmayan hafif-orta non-PDR tanılı 11 hasta, DMÖ bulunan non-PDR tanılı 18 hasta ve LFK tedavisi bulunan PDR tanısı almış 20 hasta ve 24 sağlıklı birey çalışmaya dahil edilmiştir. RPE'nin hiperreflektif çizgisinden sklera-koroid bileşkesine kadar olan SFKK ölçümleri manuel olarak yapılmış. DMÖ bulgusuna sahip olan hastaların SFKK ölçümleri DR tanılı ama DMÖ bulgusuna sahip olmayan hasta grubuna göre daha ince olarak bildirilmiştir.³⁰ Ayrıca literatürdeki diğer çalışmalarda bu sonucu destekler niteliktedir. Başka çalışmalarda da non-PDR ile birlikte makula ödemi olan hastaların koroid kalınlıklarında incelmeye izlemiştir.²⁸⁻³¹ Çalışmamızda 6 doz İVR tedavisine dirençli DMÖ hasta gruplarının SFKK ölçümleri ile normal sağlıklı bireylerin SFKK tedavi öncesi değerleri karşılaştırılmış normal sağlıklı bireylerin SFKK istatistiksel anlamlı ince bulunmuştur. Çalışmamızın literatür ile farklılığının sebebi DMÖ mevcut olan hasta grubumuzun bu çalışmadan farklı olarak öncesinde 6 doz İVR tedavisinin uygulanması olarak görmekteyiz.

Kronik inflamasyon DMÖ patogenezinde önemli rol oynamaktadır. VEGF'e ek olarak ICAM-1, IL-6, MCP-1 ve PEDF gibi inflamatuvar sitokilerin DMÖ gelişiminde önemli rol oynadığı gösterilmiştir.⁵⁻⁷ DR'li hastaların retina ve koroid tabakasını inceleyen histolojik çalışmalarda

koroidal damarlarda inflamatuvar hücre birikimi (monosit ve makrofaj), fokal daralma ve genişlemeler ve koroidal lobüller arasında sinüs benzeri pencere yapılarının gelişimi izlenmiştir.¹⁶⁷⁻¹⁶⁹ Ayrıca DMÖ'yü tetikleyen hangi sitokin ve hangi büyüme faktörlerinin koroidal damarları etkilediği ve koroid kalınlıkta artışa yol açtığı gösterilmiştir.¹⁷⁰⁻¹⁷² Literatürdeki bu çalışmalar diyabetik koryoretinopatinin bir inflamatuvar süreç olduğunu göstermektedir. Antienflamatuvar tedavilerin DMÖ hastalarının koroidal kalınlıklarında değişime sebep olabileceğini düşündürmektedir. Biz çalışmamızda sağlıklı bireylerle karşılaştırıldığında DMÖ tanısı olan hastalarda SFKK'nın anlamlı kalın olduğunu tespit ettik.

DMÖ tedavisinde farklı tedavi rejimlerinin SFKK üzerindeki etkisi incelendiğinde, İV triamsinolonun SFKK'da belirgin incelmeye yol açtığı ancak İV anti-VEGF (bevacizumab) uygulanan hastalarda SFKK'da incelmeye görülmediği belirtilmiştir.¹⁷ Yapılan başka bir çalışmada İVD enjeksiyonu sonrası 1. ve 3. ayda SRK'daki incelmeye uyumlu olarak SFKK'da da anlamlı incelmeye izlenmiştir.¹⁷³ Literatürde sunulan sonuçlara benzer şekilde çalışmamızda da steroid (İVD) tedavisi sonrası SRK'daki incelmeye uyumlu olarak SFKK'da da incelmeye gözlemledik.

İVD'nin uzun salımlı kortikosteroid etkisi ile DMÖ'de etkili bir tedavi olduğu gösterilmiştir.¹¹ Kortikosteroidler, inflamatuvar sitokinlerin ve VEGF'in salınımını baskılar, lökostatı inhibe eder, vasküler endotel hücrelerindeki sıkı bağlantıların sorumlu olduğu bariyer fonksiyonunu iyileştirir, endotelial nitrik oksit sentazı inhibe eder, doku ödemi azaltır, prostaglandin ve histamin salınımını azaltır, böylece oküler perfüzyon basıncının üzerine etki ederek vazokonstrüksiyona ve koroidal incelmeye sebep olur.¹⁷⁴⁻¹⁷⁷ İVD, terapötik olarak retina ve koroidal kalınlığı arttıran inflamatuvar sitokin ve faktörlerin üretimini azaltarak koroid tabakasını da etkilediğini düşünmekteyiz.

Bizim çalışmamızda, İVR tedavisine dirençli DMÖ mevcut olan hasta gruplarının birine İVD enjeksiyonu uygulanmış olup enjeksiyon sonrası 1., 2. ve 3. ayda SRK'daki iyileşme ile uyumlu olarak SFKK'da anlamlı incelmeye izlenmiştir. Steroidlerin, fosfolipidlerin serbest kalmasını engelleyerek sitokin salınımını azaltması bilinen antienflamuar mekanizmasıdır.¹⁷⁸ ¹⁷⁹ Ayrıca kortikosteroidler potent bir vasodilatör olan nitrik oksit salınımına neden olan endotelial nitrik oksit sentazı (eNOS) inhibe ederler.¹⁷⁷ Steroidlerin anlatılan bu etkileri inflamatuvar bulgu barındıran DMÖ tedavisinde, İVD enjeksiyon sonrası SFKK'da incelmeyi sebebine ışık tutmaktadır.

Yiu ve arkadaşları çalışmalarında klinik anlamlı DMÖ tanısı olan hastalarda ardışık anti-VEGF enjeksiyonları (ranibizumab ve bevacizumab) sonrasında SFKK'da anlamlı bir azalma olduğunu bildirmişlerdir. Aynı çalışmada ek olarak İV anti-VEGF sonrası görülen SFKK'daki azalmanın enjeksiyon sayısı, görme keskinliğindeki değişiklik ve SRK ile ilişkili olmadığı belirtilmiştir.¹⁶⁷ Koizumi ve arkadaşlarının yaptığı çalışmada yaş tip YBMD hastalarında 1'er ay ara ile 1 yıllık İVA tedavisi sonrasında koroidal kalınlık ölçüm analizi yapılmıştır. Çalışma sonucunda İVA tedavisi alan hastaların koroidal kalınlık ölçümünde inceltme tespit edilmiştir.¹⁸⁰ Kyriaki M. ve arkadaşlarının çalışmalarında hiç tedavi almamış yaş tip YBMD hastaları ile daha önce bevacizumab veya ranibizumab tedavisi almış ve tedaviye yanıtı bulunmayan yaş tip YBMD hastalarını çalışmaya dahil etmişlerdir. İki hasta grubuna 1'er ay ara ile 3 kez aflibercept tedavisi uygulanmış ve her iki grupta aflibercept tedavisi sonrası koroidal kalınlıkta inceltme saptamıştır. Ancak daha önce hiç tedavi almamış grupta koroidal inceltmenin daha fazla olduğu gösterilmiştir. Bu sonuçların daha önceki anti-VEGF tedavisi ile koroidal damarların anti-VEGF'e duyarlılığında azalma oluşmasını sebep olarak bildirmişlerdir.⁴² Bu inceltme muhtemelen VEGF inhibitörlerinin nitrik oksit seviyesinde azalmaya bağlı koroidal damarlardaki vazokonstriksiyona bağlı olduğunu belirtmişlerdir.¹⁸¹ Ayrıca VEGF koroid damar sistemi üzerinde trofik etkiye sahiptir. Deneysel fare çalışmasında anti-VEGF etkisine sahip olan VEGFa delesyonu koryokapillaris kaybına neden olmaktadır.¹⁸² Çalışmamızda İVA tedavisi sonrası SFKK'da inceltme tespit edilmiştir. İnceltmenin muhtemel nedeni, nitrik oksit azalmasına ikincil koroidal damarlarda vazokonstriksiyon ve VEGF'in koroidal damarlar üzerindeki trofik etkisinin azalması olarak görmekteyiz. Ayrıca VEGF koroidal damarlardaki vasküler geçirgenliği ve koryokapiller pencere yapılarını artırarak büyük moleküllerin koryokapillerlerden geçişine izin verip koroid kalınlığını artırmaktadır. Anti-VEGF tedavi bu patofizyolojik olayları baskılayarak koroid tabakasında inceltmeye sebep olduğunu bilinmektedir.^{183, 184}

Klettner ve arkadaşları doku kültüründe afliberceptin, bevacizumab ve ranibizumaba kıyasla VEGF inhibisyonunu daha uzun süre sağladığını bildirmişlerdir.¹⁸⁵ Literatürde afliberceptin VEGF A ailesinin yanında VEGF B, plasental büyüme faktörü (PGF) gibi sitokinleri de baskılaması afliberceptin koroid üzerindeki daha fazla inceltici etkisini desteklemektedir.¹⁴ Klettner ve arkadaşlarının çalışmasını literatürde Yamazaki T. ve arkadaşlarının yaptığı yaş tip YBMD hastalarında anti-VEGF tedavisi sonrası KK inceltmesini desteklemektedir. Bu çalışmada afliberceptin KK inceltme miktarının daha fazla olduğu gösterilmiştir.⁴¹ Bu

arařtırmalar alıřmamızda aflibercept tedavisi ncesinde ranibizumab tedavisi verilmesine raėmen, aflibercept tedavisi sonrası koroidal kalınlıkta incelme gzlenmesini aıklamaktadır.

oklu anti-VEGF enjeksiyon tedavisine direnli olgulardaki DM'de VEGF'e kıyasla inflamatuvar sitokinler daha nemli bir rol oynamaktadır. IL-6 ve MCP-1 gibi inflamatuvar sitokinler DM ile anlamlı korelasyon gsterirken, DR'nin evresi ve Őiddeti ile korele olan VEGF'in DM ile korelasyonu gsterilememiřtir.¹⁸⁶⁻¹⁹⁰ Steroidlerin makula demine neden olan histamin ve prostaglandin gibi sitokinleri azaltarak makula demini azalttıkları bilinmektedir.¹⁷⁹ Afliberceptin, ranibizumaba ek olarak VEGF A ailesinin yanında VEGF B, PGF gibi sitokinleri baskıladıėı bilinmektedir. Bu zellik aflibercept tedavisinin ranibizumab tedavisine direnli makler demde etkili olmasını aıklamaktadır.¹⁴ Bu mekanizmalar alıřmamızdaki İVR tedavisine direnli DM olgularında İVD veya İVA enjeksiyon sonrasındaki makula demindeki regresyonu ve demin azalmasına ikincil SRK'daki morfolojik iyileřmeyi ve incelmeyi aıklamaktadır.

Lazic ve arkadařları alıřmalarında bařlangıta 3 ardıřık anti-VEGF (bevacizumab) enjeksiyonu sonrasında İVD'ye geilen hastalarda EİDGK'de anlamlı artıř olduėunu bildirmiřlerdir.¹⁹¹ Ancak literatrde steroid tedavisine geilmesine raėmen anlamlı grme kesinlik artıřı saėlanamayan alıřmalar mevcuttur. Kim M. ve arkadařları alıřmalarında İVD sonrası EİDGK'da artıř eėilimi grlse de sadece %26 gzde EİDGK'da 2 sıra ve zerinde artıř saptanmıřtır. Ancak tm gzler ele alındıėında EİDGK'da anlamlı bir iyileřme saptanamamıřtır. Aynı alıřmada anlamlı morfolojik iyileřmeye raėmen sadece %26 gzde 6. ayda EİDGK'da artıř grlmřtr. Bununda İVD'ye gemeden nceki uzun dneme ait makula deminin kmlatif hasarına baėlı olduėu dřnlmřtr. Hastalardaki DM'nn kronik olması nedeniyle fotoreseptrlerde kalıcı ve geri dnřsmsz mikro dzeyde hasar meydana getirdiėi ve grme keskinliėindeki artıřı kısıtladıėı dřnlmřtr.¹⁷³ Ayrıca makuladaki fotoreseptr tabakasında kalıcı hasar geliřmeden anti-VEGF enjeksiyonları ncesinde İVD'yi uygulamak morfolojik iyileřme ile birlikte grme keskinliėinde artıřla sonulanan daha etkili bir tedavi yaklařımı olabileceėi bildirilmiřtir.¹⁷³ İV triamsinolon uygulanan hastalarda benzer Őekilde DM'de morfolojik iyileřme grlmesine raėmen grme keskinliėinde beklenen artıř elde edilememiřtir.¹⁷ Bizim alıřmamızda İVR tedavisine direnli DM hastalarında İVD tedavisi sonrası EİDGK'da 3 sıra artıř saptanmıřtır. Hasta grubumuzda DM fotoreseptr hasarı gerekleřmeden İVD implant tedavisine geilmesi grme keskinliėindeki artıřın nemli nedeni olduėunu grmekteyiz.

Gelecekte yapılacak çalışmalar ile patogeneizde VEGF'den daha ağırlıklı olarak inflamatuvar sitokinlerin rol oynayabileceği düşünülen DMÖ tiplerinin ortaya konmasıyla tedavi protokollerinin değişeceğini düşünüyoruz. Sitokinlerin ağırlıklı rolü olan DMÖ'de tedavide İVA veya İVD tedavisinin daha iyi yanıt vereceği düşünülebilir ve böylece bu hastalarda primer tedavi seçeneği olarak İVD veya İVA uygulaması öncelikli düşünülebilir.

Literatürde İVD ve İVA tedavileri sonrası GİB araştırmaları yapılmıştır. İVD enjeksiyonu sonrasında hipotoni gelişen olgular mevcuttur. Garay-Aramburu ve arkadaşları yaptığı çalışmada etyolojisi bilinmeyen makula ödemi bulunan 27 hastaya İVD enjeksiyon sonrası 3 hastada hipotoni gelişmiş ve bu hastaların 2'sinde koroidal dekolman izlenmiştir. Sebep olarak İVD implant enjeksiyonu sonrası yara yerinden sızıntı ve aköz yapımında baskılanma olarak gösterilmiştir.¹⁹² Adan ve arkadaşlarının çalışmasında ise üveit tanısı ile İVD tedavisi yapılan 2 hastada hipotoni izlenmiştir.¹⁹³ Çalışmamızda İVD uyguladığımız hiçbir hastada hipotoni izlenmemiştir. Ayrıca DMÖ tedavisinde İVD enjeksiyonunun GİB artışına sebep olduğu bilinmektedir.^{9,194} Çalışmamızda hiçbir hastada istatistiksel anlamlı GİB artışı saptanmamıştır.

Aflibercept tedavisinin erken dönemde (ilk 45 dakika) GİB artışına neden olduğu bilinmektedir.¹⁹⁵ Yaş tip YBMD hastalarında İVA sonrası GİB değerleri İVR enjeksiyonu sonrası uzun dönem (96 hafta) GİB değerleri ile karşılaştırılmış. Çalışma sonucunda hem İVR hemde İVA grubunda GİB artış gözlenmiştir. Muhtemel artışın tekrarlayan İV enjeksiyonlar sonrası trabeküler ağda travma, vitrektomize gözlerde göz içi yüksek molekül ağırlıklı silikon enjesiyonu sonrası silikonun trabeküler ağı tıkaması, proteinlerin trabeküler ağı tıkaması, VEGF blokajının trabeküler ağ aköz akışını baskılaması veya nitrik oksit sentezinin inhibisyonu olarak gösterilmiştir.¹⁹⁶ Çalışmamızda İVA enjeksiyonu sonrası erken dönem GİB değişikliği analizi yapılmamıştır. Ancak 3 aylık dönem GİB değişikliği analizi yapılmıştır ve takip sürecinde istatistiksel anlamlı GİB artışı saptanmamıştır.

Pacella E. ve arkadaşlarının yaptığı çalışmada, İVD implant enjeksiyonun DMÖ tedavisinde etkinliğini araştırmak için hastaların SRK ölçümleri enjeksiyon öncesi ve enjeksiyon sonrası 6 aylık takipte ölçümleri 5 kez yapılmış ve istatistiksel olarak karşılaştırılmış. Yapılan çalışma sonucunda İVD enjeksiyonunun DMÖ tedavisinde etkili olduğu ve SRK'da incelmeye neden olduğu gösterilmiştir.¹² Steroidlerin, inflamatuvar sitokin-prostaglandinleri inhibe etmesi ve anti-VEGF etkilerinden dolayı DMÖ de etkili olduğunu bildirmişlerdir.⁵ Literatürdeki diğer çalışmalarda bu çalışmayı destekler nitelikte DMÖ'de İVD enjeksiyonu sonrası SRK'da incelmeye görüldüğünü bildirmişlerdir.^{197, 198} Bizim çalışmamızda da DMÖ tedavisinde İVD

enjeksiyonu sonrası SRK kalınlığında inceleme saptanmıştır. Muhtemel sebebinin deksametazon implantın antienflamatuar ve anti-VEGF etkisine bağlı olduğunu düşünmekteyiz.

Literatürde DMÖ tedavisinde İVA tedavisi öncesi ve sonrası SRK ölçüm analizleri yapılmış ve enjeksiyon sonrası SRK'da istatistiksel anlamlı inceleme gözlenmiştir. Ayrıca çalışmacılar, aflibercept bu etkisini VEGF A, VEGF B, PGF gibi damarsal geçirgenliği artıran sitokinleri inhibe ederek DMÖ iyileşme ve beraberinde SRK da inceleme sağladığını bildirmişlerdir.¹⁹⁹⁻²⁰¹ Çalışmamızdaki sonuçlar literatür ile benzer sonuç olup DMÖ'de İVA tedavisi sonrası SRK'ta istatistiksel anlamlı inceleme gözlenmiştir.

Çalışma popülasyonunun yaş, cinsiyet, refraktif kusur gibi SFKK'yı etkileyebilecek çeşitli faktörler açısından iki grup açısından anlamlı bir fark bulunmamaktadır.

Koroidal kalınlık ölçümlerinin manuel segmentasyon ile yapılmasının hata oluşturabileceği düşünülmesi nedeniyle ölçümlerin iki farklı araştırmacı tarafından farklı zamanlarda yapılması ve bu iki farklı araştırmacı ölçümleri arasında istatistiksel fark bulunmaması nedeniyle hata oranının minimal olacağını düşünmekteyiz.

DMÖ tedavisine yönelik ardışık anti-VEGF enjeksiyon uygulamaları özellikle dirençli hasta grubunda hem hasta hem doktor açısından önemli bir yük oluşturmaktadır. İV anti-VEGF tedavisine dirençli DMÖ tedavisinde İV triamsinolon tedavisi bir seçenek olarak görülsede katarakt ve endoftalmi gelişme riski yüksek olması nedeniyle tercih edilmemektedir.^{202,203} İVD ve İVA tedavilerinin ciddi yan etkilere yol açmaması ve İVD tedavisinin uzun salınımlı kortikosteroid etkisi sağlaması nedeniyle özellikle İVR'ya dirençli DMÖ olgularında önemli seçenek tedaviler olarak görülmektedir.

Çalışmamızda İVD uyguladığımız hastaların tümü psödo fakikti ve glokom tanısı almamıştı. Ayrıca çalışmamızda enjeksiyon sonrası süreçte de GİB artışı tespit edilmedi. İV enjeksiyon uyguladığımız hastaların hiçbirinde endoftalmi gelişmemiştir.

Çalışmamızın retrospektif olması, istatistiksel analiz için yeterli olmakla birlikte toplamda az sayıda hasta barındırması ve koroid kalınlığının sadece subfoveal bölgede değerlendirilmiş olması, enjeksiyon sonrası takip süresinin 3 ay gibi kısa bir süreyi içermesi çalışmamızın zayıf taraflarıdır.

Sonuç olarak, çoklu İVR enjeksiyonlarına cevapsız DMÖ olgularında, 3 aylık takip süresi sonunda İVD ve İVA enjeksiyonları sonrası SFKK'da azalma tespit edildi. Ayrıca İVD ve İVA

enjeksiyonları sonrası görme keskinliğinde anlamlı artış elde edilebildi. SRK, İVA ve İVD enjeksiyonları sonrası 1. ayda anlamlı incelme oldu. SFKK enjeksiyon sonrası dönemde anlamlı incelmeye devam ederken SRK sabit kaldı.

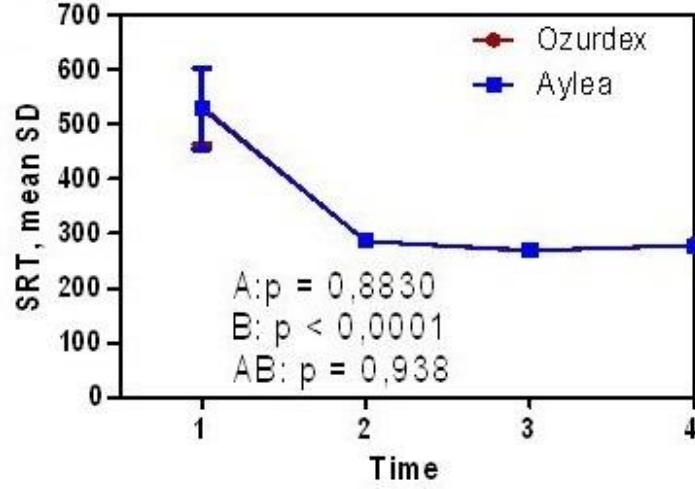
Prospektif randomize, yeterli, hasta sayısı içeren uzun takipli klinik ve deneysel çalışmalar, morfolojik ve fonksiyonel sonuçlarının daha güvenilir değerlendirmesine ışık tutacaktır.

6. TABLOLAR

	Grup A	Grup B	Grup C Kontrol Grubu
HASTA SAYISI (n)	27	25	25
YAŞ ortalama \pm SD; min-max	61.3 \pm 11.3 (50-69)	59.3 \pm 10.3 (55-69)	64.1 \pm 9.6 (58-74)
ERKEK/KADIN	12/13	14/11	13/12
İV ENJEKSİYON	7	9	0
GİB mmHg, ortalama \pm SD; min-max	15,6 \pm 2,3 (13,3-16,1)	14,9 \pm 2,1 (13-17)	15,3 \pm 2 (13,3-16)
EİDGK , Snellen eşeli, ortalama \pm SD; min-max	0,51 \pm 0,19 (0,32-0,6)	0,48 \pm 0,6 (0,46-0,54)	0,95 \pm 0,10 (0,85-1,0)
SRK μ m, ortalama \pm SD	532,0,10 \pm 69,4	529,1 \pm 74,4	242,1 \pm 20,9
SFKK μ m, ortalama \pm SD	288,5 \pm 16,4	290,4 \pm 13,7	275,5 \pm 40,7

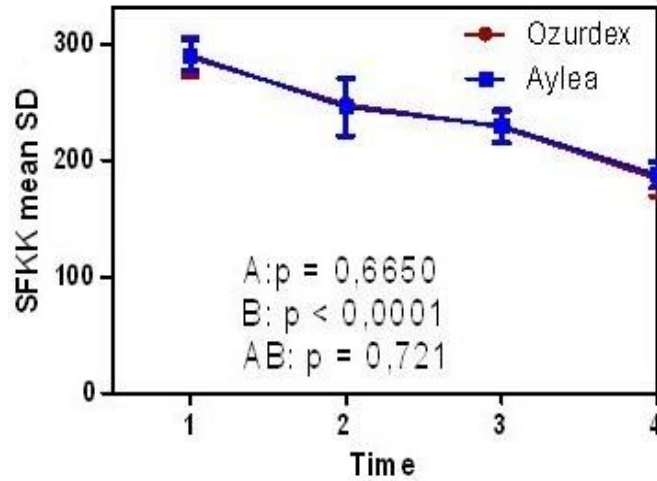
Tablo-1: Grup A, Grup B ve Grup C için muayene bulguları

7. GRAFİKLER



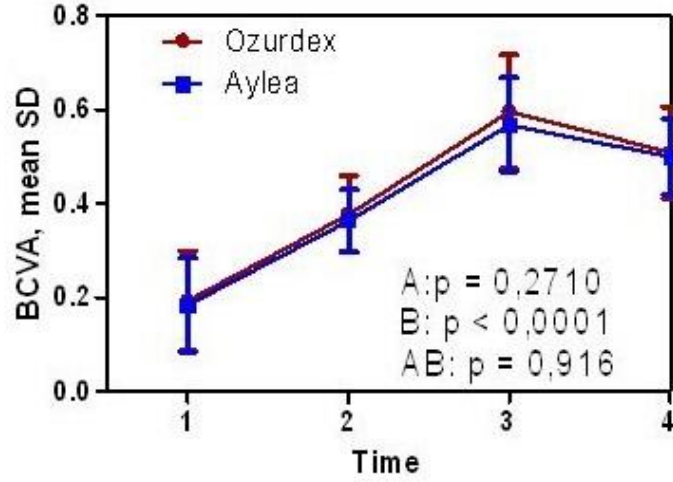
Grafik-1: SRT: Mean SD= ortalama \pm standart deviasyon mikrometre ile verilmiştir. P değerleri (A, B, AB) tekrarlı ölçümler için varyans analizinin (repeated measures ANOVA) sonuçlarını göstermekte ve gruplar arası farkı (A), zaman içindeki farkı (B) ve gruplar ile zaman arasındaki ilişkiyi (AB) vermektedir. SRT=Santral retinal kalınlık.

Time= enjeksiyondan 1 gün önce=1; 2, 3, 4= enjeksiyondan sonra 1. ay, 2. ay, 3. ay takip süresi. Ozurdex=Deksametazon; Eylea=Aflibercept



Grafik-2: SFKK; Mean SD= ortalama \pm Standart deviasyon mikrometre ile verilmiştir. P değerleri (A, B, AB) tekrarlı ölçümler için varyans analizinin (repeated measures ANOVA) sonuçlarını göstermekte ve gruplar arası farkı (A), zaman içindeki farkı (B) ve gruplar ile zaman arasındaki ilişkiyi (AB) vermektedir.

Time= enjeksiyondan 1 gün önce=1; 2, 3, 4= enjeksiyondan sonra 1. ay, 2. ay, 3. ay takip süresi. Ozurdex=Deksametazon; Eylea=Aflibercept



Grafik-3: EİDGK; Mean SD= Ortalama ± Standart Snellen eşeli değerleri ile verilmiştir. P değerleri (A, B, AB) tekrarlı ölçümler için varyans analizinin (repeated measures ANOVA) sonuçlarını göstermekte ve gruplar arası farkı (A), zaman içindeki farkı (B) ve gruplar ile zaman arasındaki ilişkiyi (AB) vermektedir.

Time= enjeksiyondan 1 gün önce=1; 2, 3, 4= enjeksiyondan sonra 1. ay, 2. ay, 3. ay takip süresi. Ozurdex=Deksametazon; Eylea=Aflibercept

8. KAYNAKLAR

- 1 Cahill M, Halley A, Codd M, O'Meara N, Firth R, Mooney D, Acheson RW. Prevalence of diabetic retinopathy in patients with diabetes mellitus diagnosed after the age of 70 years. *Br J Ophthalmol* 1997; 81: 218-222
- 2 Klein BE. Overview of epidemiologic studies of diabetic retinopathy. *Ophthalmic Epidemiol* 2007; 14: 179-183
- 3 Antonetti DA, Klein R, Gardner TW. Diabetic retinopathy. *The New England journal of medicine* 2012; 366: 1227-1239
- 4 Adamis AP, Miller JW, Bernal MT, D'Amico DJ, Folkman J, Yeo TK, Yeo KT. Increased vascular endothelial growth factor levels in the vitreous of eyes with proliferative diabetic retinopathy. *American journal of ophthalmology* 1994; 118: 445-450
- 5 Funatsu H, Noma H, Mimura T, Eguchi S, Hori S. Association of vitreous inflammatory factors with diabetic macular edema. *Ophthalmology* 2009; 116: 73-79
- 6 Funatsu H, Noma H, Mimura T, Eguchi S. Vitreous inflammatory factors and macular oedema. *Br J Ophthalmol* 2012; 96: 302-304
- 7 Arimura N, Otsuka H, Yamakiri K, Sonoda Y, Nakao S, Noda Y, Hashiguchi T, Maruyama I, Sakamoto T. Vitreous mediators after intravitreal bevacizumab or triamcinolone acetonide in eyes with proliferative diabetic retinopathy. *Ophthalmology* 2009; 116: 921-926
- 8 Brown DM, Nguyen QD, Marcus DM, Boyer DS, Patel S, Feiner L, Schlottmann PG, Rundle AC, Zhang J, Rubio RG, Adamis AP, Ehrlich JS, Hopkins JJ, Ride, Group RR. Long-term outcomes of ranibizumab therapy for diabetic macular edema: the 36-month results from two phase III trials: RISE and RIDE. *Ophthalmology* 2013; 120: 2013-2022
- 9 Boyer DS, Yoon YH, Belfort R, Jr., Bandello F, Maturi RK, Augustin AJ, Li XY, Cui H, Hashad Y, Whitcup SM, Ozurdex MSG. Three-year, randomized, sham-controlled trial of dexamethasone intravitreal implant in patients with diabetic macular edema. *Ophthalmology* 2014; 121: 1904-1914
- 10 Gillies MC, Lim LL, Campaign A, Quin GJ, Salem W, Li J, Goodwin S, Aroney C, McAllister IL, Fraser-Bell S. A randomized clinical trial of intravitreal bevacizumab versus intravitreal dexamethasone for diabetic macular edema: the BEVORDEX study. *Ophthalmology* 2014; 121: 2473-2481
- 11 Haller JA, Kuppermann BD, Blumenkranz MS, Williams GA, Weinberg DV, Chou C, Whitcup SM, Dexamethasone DDSPIISG. Randomized controlled trial of an intravitreal dexamethasone drug delivery system in patients with diabetic macular edema. *Arch Ophthalmol* 2010; 128: 289-296
- 12 Pacella E, Vestri AR, Muscella R, Carbotti MR, Castellucci M, Coi L, Turchetti P, Pacella F. Preliminary results of an intravitreal dexamethasone implant (Ozurdex(R)) in patients with persistent diabetic macular edema. *Clinical ophthalmology* 2013; 7: 1423-1428
- 13 Diabetic Retinopathy Clinical Research N, Wells JA, Glassman AR, Ayala AR, Jampol LM, Aiello LP, Antoszyk AN, Arnold-Bush B, Baker CW, Bressler NM, Browning DJ, Elman MJ, Ferris FL, Friedman SM, Melia M, Pieramici DJ, Sun JK, Beck RW. Aflibercept, bevacizumab, or ranibizumab for diabetic macular edema. *The New England journal of medicine* 2015; 372: 1193-1203

- 14 Koizumi H, Kano M, Yamamoto A, Saito M, Maruko I, Kawasaki R, Sekiryu T, Okada AA, Iida T. Short-term changes in choroidal thickness after aflibercept therapy for neovascular age-related macular degeneration. *American journal of ophthalmology* 2015; 159: 627-633
- 15 Kim JT, Lee DH, Joe SG, Kim JG, Yoon YH. Changes in choroidal thickness in relation to the severity of retinopathy and macular edema in type 2 diabetic patients. *Investigative ophthalmology & visual science* 2013; 54: 3378-3384
- 16 Kim M, Kim H, Kwon HJ, Kim SS, Koh HJ, Lee SC. Choroidal thickness in Behcet's uveitis: an enhanced depth imaging-optical coherence tomography and its association with angiographic changes. *Investigative ophthalmology & visual science* 2013; 54: 6033-6039
- 17 Sonoda S, Sakamoto T, Yamashita T, Otsuka H, Shirasawa M, Kakiuchi N, Uchino E, Terasaki H, Kawano H. Effect of intravitreal triamcinolone acetonide or bevacizumab on choroidal thickness in eyes with diabetic macular edema. *Investigative ophthalmology & visual science* 2014; 55: 3979-3985
- 18 Wilkinson C.P RTAM. *Michels Retinal Detachment* 2nd ed MOSBY. 1997: 1-28
- 19 Park SS. *The Anatomy and Cell Biology of the Retina*. Chapter 19
- 20 Drexler W, Ghanta RK, Schuman JS, Ko TH, Morgner U, Kaertner FX, Fujimoto JG. In-vivo optical biopsy of the human retina using optical coherence tomography. In: *BiOS 2001 The International Symposium on Biomedical Optics*. International Society for Optics and Photonics, 2001; 183-187
- 21 Federman JL GP. *Retina and Vitreous*, chapter 2: Anatomy in Podos SM and Yanoff M. ed. *Textbook of Ophthalmology*, Mosby. 1994; 9: 2.1-2.19
- 22 Newel WF. *Ophthalmology Principles and Concepts*, The C.V, Mosby Company. 7 th ed. 1992: 23-31
- 23 Parver LM, Auker C, Carpenter DO. Choroidal blood flow as a heat dissipating mechanism in the macula. *American journal of ophthalmology* 1980; 89: 641-646
- 24 Nickla DL, Wallman J. The multifunctional choroid. *Progress in retinal and eye research* 2010; 29: 144-168
- 25 Harris A MA, Ehrlich R. Chapter 22. The Choroid. *Duane's Ophthalmology CD ROM*. Tasman W, Jaeger EA. 2010 Edition, Philadelphia, Lipincott Williams and Wilkins Publishers. 2010.
- 26 Fryczkowski AW, Sato SE, Hodes BL. Changes in the diabetic choroidal vasculature: scanning electron microscopy findings. *Annals of ophthalmology* 1988; 20: 299-305
- 27 Schocket LS, Brucker AJ, Niknam RM, Grunwald JE, DuPont J, Brucker AJ. Foveolar choroidal hemodynamics in proliferative diabetic retinopathy. *International ophthalmology* 2004; 25: 89-94
- 28 Adhi M, Brewer E, Waheed NK, Duker JS. Analysis of morphological features and vascular layers of choroid in diabetic retinopathy using spectral-domain optical coherence tomography. *JAMA ophthalmology* 2013; 131: 1267-1274
- 29 Vujosevic S, Martini F, Cavarzeran F, Pilotto E, Midena E. Macular and peripapillary choroidal thickness in diabetic patients. *Retina* 2012; 32: 1781-1790
- 30 Regatieri CV, Branchini L, Carmody J, Fujimoto JG, Duker JS. Choroidal thickness in patients with diabetic retinopathy analyzed by spectral-domain optical coherence tomography. *Retina* 2012; 32: 563-568
- 31 Querques G, Lattanzio R, Querques L, Del Turco C, Forte R, Pierro L, Souied EH, Bandello F. Enhanced depth imaging optical coherence tomography in type 2 diabetes. *Investigative ophthalmology & visual science* 2012; 53: 6017-6024

- 32 Xu J, Xu L, Du KF, Shao L, Chen CX, Zhou JQ, Wang YX, You QS, Jonas JB, Wei WB. Subfoveal choroidal thickness in diabetes and diabetic retinopathy. *Ophthalmology* 2013; 120: 2023-2028
- 33 Margolis R, Spaide RF. A pilot study of enhanced depth imaging optical coherence tomography of the choroid in normal eyes. *American journal of ophthalmology* 2009; 147: 811-815
- 34 Tan CS, Ouyang Y, Ruiz H, Sadda SR. Diurnal variation of choroidal thickness in normal, healthy subjects measured by spectral domain optical coherence tomography. *Investigative ophthalmology & visual science* 2012; 53: 261-266
- 35 Usui S, Ikuno Y, Akiba M, Maruko I, Sekiryu T, Nishida K, Iida T. Circadian changes in subfoveal choroidal thickness and the relationship with circulatory factors in healthy subjects. *Investigative ophthalmology & visual science* 2012; 53: 2300-2307
- 36 Chakraborty R, Read SA, Collins MJ. Diurnal variations in axial length, choroidal thickness, intraocular pressure, and ocular biometrics. *Investigative ophthalmology & visual science* 2011; 52: 5121-5129
- 37 Fujiwara T, Imamura Y, Margolis R, Slakter JS, Spaide RF. Enhanced depth imaging optical coherence tomography of the choroid in highly myopic eyes. *American journal of ophthalmology* 2009; 148: 445-450
- 38 Ikuno Y, Tano Y. Retinal and choroidal biometry in highly myopic eyes with spectral-domain optical coherence tomography. *Investigative ophthalmology & visual science* 2009; 50: 3876-3880
- 39 Maruko I, Iida T, Sugano Y, Oyamada H, Sekiryu T, Fujiwara T, Spaide RF. Subfoveal choroidal thickness after treatment of Vogt-Koyanagi-Harada disease. *Retina* 2011; 31: 510-517
- 40 Hashizume K, Imamura Y, Fujiwara T, Machida S, Ishida M, Kurosaka D. Choroidal thickness in eyes with posterior recurrence of Vogt-Koyanagi-Harada disease after high-dose steroid therapy. *Acta ophthalmologica* 2014; 92: e490-491
- 41 Yamazaki T, Koizumi H, Yamagishi T, Kinoshita S. Subfoveal choroidal thickness after ranibizumab therapy for neovascular age-related macular degeneration: 12-month results. *Ophthalmology* 2012; 119: 1621-1627
- 42 Mazaraki K, Fasnacht-Riederle H, Blum R, Becker M, Michels S. Change in choroidal thickness after intravitreal aflibercept in pretreated and treatment-naïve eyes for neovascular age-related macular degeneration. *Br J Ophthalmol* 2015; 99: 1341-1344
- 43 Polyak S. *The retina* Chicago: University of Chicago Press. 1941
- 44 Hogan MJ, JA Weddell J. *Histology of the human eye: an atlas and textbook*. 1971
- 45 Spitznes M. Anatomical features of the human macula. In: l'esperance FA, ed. *Current diagnosis and management of retinal disorders*. . St Louis: CV Mosby 1977
- 46 Yanoff M. *Ocular histology: a text and atlas*. HarperCollins Publishers, 1979
- 47 Rochon-Duvigneaud A. Recherches sur la fovea de la rétine humaine et particulièrement sur le bouquet des cônes centraux. *Arch Anat Microsc* 1907; 11: 315-342
- 48 Krebs W, Krebs IP. Quantitative morphology of the central fovea in the primate retina. *The American journal of anatomy* 1989; 184: 225-236
- 49 Aydın P, Akova Y. *Temel Göz Hastalıkları*. Güneş Kitabevi, Ankara 2001: 3-25
- 50 Photocoagulation treatment of proliferative diabetic retinopathy: The second report of diabetic retinopathy study findings. *Ophthalmology* 1978;85: 82-106
- 51 Photocoagulation for diabetic macular edema: Early Treatment Diabetic Retinopathy Study report number 1 *Arch Ophthalmol* 1985: 103:1796-1806

- 52 Klein R, Lee KE, Gangnon RE, Klein BE. The 25-year incidence of visual impairment
in type 1 diabetes mellitus the wisconsin epidemiologic study of diabetic retinopathy.
Ophthalmology 2010; 117: 63-70
- 53 World Health Organisation. The World Health Report 2002. Available at:
<http://www.who.int/whr/en/> Accessed November 2002.
- 54 King H, Aubert RE, Herman WH. Global burden of diabetes, 1995-2025: prevalence,
numerical estimates, and projections. Diabetes care 1998; 21: 1414-1431
- 55 National Society to Prevent Blindness. Visual Problems in the US Data Analysis
Definitions. Data Sources, Detailed Data Tables, Analysis, Interpretation. National
Society to Prevent Blindness. New York 1980: pp 1-46
- 56 National Institutes of Health, National Institute of Diabetes and Digestive and Kidney
Diseases. Diabetes in America, 2nd ed. National Institutes of Health, National Institute
of Diabetes and Digestive and Kidney Diseases: Bethesda, MD, 1995.
- 57 Yanoff & Duker. Ophthalmology M, 2008; Chapter 6.
- 58 Klein R, Klein BE, Moss SE, Cruickshanks KJ. The Wisconsin Epidemiologic Study
of diabetic retinopathy. XIV. Ten-year incidence and progression of diabetic
retinopathy. Arch Ophthalmol 1994; 112: 1217-1228
- 59 Yanko L, Goldbourt U, Michaelson IC, Shapiro A, Yaari S. Prevalence and 15-year
incidence of retinopathy and associated characteristics in middle-aged and elderly
diabetic men. Br J Ophthalmol 1983; 67: 759-765
- 60 Gardner TW AL. Pathogenesis of Diabetic Retinopathy. The Foundation of The AAO,
China, LEO 2000: 1-17
- 61 Stone JD, Z. Relationship between astrocytes, ganglion cells and vasculature of the
retina. J Comp Neurol 1987; 255: 35-49
- 62 Zhang Y, Stone J. Role of astrocytes in the control of developing retinal vessels.
Investigative ophthalmology & visual science 1997; 38: 1653-1666
- 63 Janzer RC, Raff MC. Astrocytes induce blood-brain barrier properties in endothelial
cells. Nature 1987; 325: 253-257
- 64 Gardner TW, Lieth E, Khin SA, Barber AJ, Bonsall DJ, Leshner T, Rice K, Brennan
WA, Jr. Astrocytes increase barrier properties and ZO-1 expression in retinal vascular
endothelial cells. Investigative ophthalmology & visual science 1997; 38: 2423-2427
- 65 GS H. Inflammation and metabolic disorders. Nature 2006; 444:860: 7
- 66 Wilkinson-Berka JL, Tan G, Jaworski K, Miller AG. Identification of a retinal
aldosterone system and the protective effects of mineralocorticoid receptor antagonism
on retinal vascular pathology. Circulation research 2009; 104: 124-133
- 67 Zeng HY, Green WR, Tso MO. Microglial activation in human diabetic retinopathy.
Arch Ophthalmol 2008; 126: 227-232
- 68 Shea M. The Diabetic Retinopathy Vitrectomy Study. Ophthalmology 1989; 96: 1121-
1123
- 69 Classification of diabetic retinopathy from fluorescein angiograms. ETDRS report
number 11. Early Treatment Diabetic Retinopathy Study Research Group.
Ophthalmology 1991; 98: 807-822
- 70 Guillermo A-U AS-LDRAS, Agarwal Athiya, Apple D J, Buratto L, Alio J L, Pandey
S K, Agarwal Amar. Textbook of Ophthalmology. Volume 4. Retina and Vitreous,
Systemic Diseases, Miscellaneous. New Delhi 2002:2560-2580.
- 71 de Carlo TE, Romano A, Waheed NK, Duker JS. A review of optical coherence
tomography angiography (OCTA). International Journal of Retina and Vitreous 2015;
1: 1
- 72 Stewart JM, Coassin M, Schwartz DM. Diabetic Retinopathy. In: De Groot LJ, Beck-
Peccoz P, Chrousos G, Dungan K, Grossman A, Hershman JM, Koch C, McLachlan

- R, New M, Rebar R, Singer F, Vinik A, Weickert MO eds, Endotext. South Dartmouth (MA), 2000
- 73 Sahel JA BA, Albert DM. Pathology of the Retina and Vitreous. in Albert TM and Jakobiec FA ed. Principles and Practice of Ophthalmology, WB Saunders Company 1994 1994; vol 4: 2239-2280
- 74 ETDRST Report Number 2: Treatment Techniques and Clinical Guide for Photocoagulation of Diabetic Macular Edema. *Ophthalmology* 1987;94: 761-774
- 75 ETDRS Report Number 3: Techniques Zatter and local photocoagulation treatment of diabetic retinopathy : Early Treatment Diabetic Retinopathy Study Report Vo. 3. *International Ophthalmology Clinics* 1987: 27:254-264
- 76 The ETDRS Group: Focal photocoagulation treatment of diabetic macular edema. Relationship of treatment effect to fluorescein angiography and other retinal characteristic at baseline. Report no: 19 *Arch Ophthalmol* 1995; 13 (19):1144-1155
- 77 Kanski JJ. *Retinal Vascular Disease Clinical Ophthalmology* 6th 2007 Elsevier Limited. 16. 566–584
- 78 Aydın P, Akova YA. *Temel Göz Hastalıkları* 297-301
- 79 Scholl S, Kirchhof J, Augustin AJ. Pathophysiology of macular edema. *Ophthalmologica Journal international d'ophtalmologie International journal of ophthalmology Zeitschrift fur Augenheilkunde* 2010; 224 Suppl 1: 8-15
- 80 Feener EP. Plasma kallikrein and diabetic macular edema. *Current diabetes reports* 2010; 10: 270-275
- 81 2010.p.141-202. BDDmedre-bmSNY.
- 82 JL. Macular edema. In Ryan SJ, *Retina*, The CV Mosby Company, St Louis, Baltiman, Toronto 1989
- 83 Ashton N. Studies of the retinal capillaries in relation to diabetic and other retinopathies. *Br J Ophthalmol* 1963; 47:521–538
- 84 Cogan DG, Toussaint D, Kuwabara T. Retinal vascular patterns. *Arch Ophthalmol* 1961; 66:100– 12.
- 85 Bresnick GH. Diabetic macular edema. A review. *Ophthalmology* 1986; 93: 989-997
- 86 Browning DJ, Altaweel MM, Bressler NM, Bressler SB, Scott IU, *Diabetic Retinopathy Clinical Research N. Diabetic macular edema: what is focal and what is diffuse? American journal of ophthalmology* 2008; 146: 649-655, 655 e641-646
- 87 Chieh JJ, Roth DB, Liu M, Belmont J, Nelson M, Regillo C, Martidis A. Intravitreal triamcinolone acetate for diabetic macular edema. *Retina* 2005; 25: 828-834
- 88 Ciardella AP, Klancnik J, Schiff W, Barile G, Langton K, Chang S. Intravitreal triamcinolone for the treatment of refractory diabetic macular oedema with hard exudates: an optical coherence tomography study. *Br J Ophthalmol* 2004; 88: 1131-1136
- 89 Kohner EM, Dollery CT, Paterson JW, Oakley NW. Arterial fluorescein studies in diabetic retinopathy. *Diabetes* 1967; 16: 1-10
- 90 Huang D, Swanson EA, Lin CP, Schuman JS, Stinson WG, Chang W, Hee MR, Flotte T, Gregory K, Puliafito CA, et al. Optical coherence tomography. *Science* 1991; 254: 1178-1181
- 91 Hee MR, Puliafito CA, Wong C, Duker JS, Reichel E, Rutledge B, Schuman JS, Swanson EA, Fujimoto JG. Quantitative assessment of macular edema with optical coherence tomography. *Arch Ophthalmol* 1995; 113: 1019-1029
- 92 Sikorski BL, Malukiewicz G, Stafiej J, Lesiewska-Junk H, Raczynska D. The diagnostic function of OCT in diabetic maculopathy. *Mediators of inflammation* 2013; 2013: 434560

- 93 Antcliff RJ, Stanford MR, Chauhan DS, Graham EM, Spalton DJ, Shilling JS, Ffytche TJ, Marshall J. Comparison between optical coherence tomography and fundus fluorescein angiography for the detection of cystoid macular edema in patients with uveitis. *Ophthalmology* 2000; 107: 593-599
- 94 Spaide RF, Koizumi H, Pozzoni MC. Enhanced depth imaging spectral-domain optical coherence tomography. *American journal of ophthalmology* 2008; 146: 496-500
- 95 Park HY, Shin HY, Park CK. Imaging the posterior segment of the eye using swept-source optical coherence tomography in myopic glaucoma eyes: comparison with enhanced-depth imaging. *American journal of ophthalmology* 2014; 157: 550-557
- 96 Mrejen S, Spaide RF. Optical coherence tomography: imaging of the choroid and beyond. *Survey of ophthalmology* 2013; 58: 387-429
- 97 Ikuno Y, Maruko I, Yasuno Y, Miura M, Sekiryu T, Nishida K, Iida T. Reproducibility of retinal and choroidal thickness measurements in enhanced depth imaging and high-penetration optical coherence tomography. *Investigative ophthalmology & visual science* 2011; 52: 5536-5540
- 98 Ishibazawa A, Nagaoka T, Takahashi A, Omae T, Tani T, Sogawa K, Yokota H, Yoshida A. Optical Coherence Tomography Angiography in Diabetic Retinopathy: A Prospective Pilot Study. *American journal of ophthalmology* 2015; 160: 35-44 e31
- 99 Klein R, Klein BE. Are individuals with diabetes seeing better?: a long-term epidemiological perspective. *Diabetes* 2010; 59: 1853-1860
- 100 Diabetes Control and Complications Trial Research Group: The effect of intensive treatment on diabetes on the development and progression of long-term complications in insulin-dependent diabetes mellitus. *N Eng J Med* 1993; 323: 977-986
- 101 UK Prospective Diabetes Study Group: Intensive blood-glucose control with metformin on complications in overweight patients with type II diabetes (UKPDS 34). *Lancet* 1998; 21: 23-31
- 102 Chaturvedi N, Sjolie AK, Stephenson JM, Abrahamian H, Keipes M, Castellarin A, Rogulja-Pepeonik Z, Fuller JH. Effect of lisinopril on progression of retinopathy in normotensive people with type 1 diabetes. The EUCLID Study Group. EURODIAB Controlled Trial of Lisinopril in Insulin-Dependent Diabetes Mellitus. *Lancet* 1998; 351: 28-31
- 103 Klein BE, Moss SE, Klein R, Surawicz TS. The Wisconsin Epidemiologic Study of Diabetic Retinopathy. XIII. Relationship of serum cholesterol to retinopathy and hard exudate. *Ophthalmology* 1991; 98: 1261-1265
- 104 Chew EY, Klein ML, Ferris FL, 3rd, Remaley NA, Murphy RP, Chantry K, Hoogwerf BJ, Miller D. Association of elevated serum lipid levels with retinal hard exudate in diabetic retinopathy. Early Treatment Diabetic Retinopathy Study (ETDRS) Report 22. *Arch Ophthalmol* 1996; 114: 1079-1084
- 105 National Heart, Lung, and Blood Institute Consensus Development Conference: lowering blood cholesterol to prevent heart disease. *JAMA* 1985; 253: 2080-2086
- 106 Dowler JG. Laser management of diabetic retinopathy. *Journal of the Royal Society of Medicine* 2003; 96: 277-279
- 107 Mohamed Q, Gillies MC, Wong TY. Management of diabetic retinopathy: a systematic review. *Jama* 2007; 298: 902-916
- 108 D.J. B. Diabetic Macular Edema. *Diabetic Retinopathy, Evidence Based Management*. DJ BRowning, Springer 2010; 7:141-202
- 109 Lang GE. Laser treatment of diabetic retinopathy. *Developments in ophthalmology* 2007; 39: 48-68
- 110 Gupta V. GA, Dogra M.R. et al. *Diabetic Retinopathy ,Atlas and Text.*, Jaypee 2007.

- 111 Early Treatment Diabetic Retinopathy Study Research Group. Photocoagulation for diabetic macular edema. Early Treatment Diabetic Retinopathy Study report number 1. *Arch Ophthalmology* 1985; 103: 1796-1806
- 112 Jain A, Blumenkranz MS, Paulus Y, Wiltberger MW, Andersen DE, Huie P, Palanker D. Effect of pulse duration on size and character of the lesion in retinal photocoagulation. *Arch Ophthalmol* 2008; 126: 78-85
- 113 Blumenkranz MS, Yellachich D, Andersen DE, Wiltberger MW, Mordaunt D, Marcellino GR, Palanker D. Semiautomated patterned scanning laser for retinal photocoagulation. *Retina* 2006; 26: 370-376
- 114 Kim SY SS, Dalal R, et al. The selective effect of micropulse diode laser upon the retina. *Invest Ophthalmol Vis Sci* 1996;37.
- 115 Lanzetta P, Dorin G, Pirracchio A, Bandello F. Theoretical bases of non-ophthalmoscopically visible endpoint photocoagulation. *Seminars in ophthalmology* 2001; 16: 8-11
- 116 Dorin G. Subthreshold and micropulse diode laser photocoagulation. *Seminars in ophthalmology* 2003; 18: 147-153
- 117 Ulbig MW, McHugh DA, Hamilton AM. Diode laser photocoagulation for diabetic macular oedema. *Br J Ophthalmol* 1995; 79: 318-321
- 118 Diabetic Retinopathy Study Research Group. Photocoagulation treatment of proliferative diabetic retinopathy: Clinical application of Diabetic Retinopathy Study (DRS) findings: DRS Report Number 8. *Ophthalmology* 1981;88: 583-600
- 119 Early Treatment Diabetic Retinopathy Study design and baseline patient characteristics: ETDRS report number 7. *Ophthalmology* 1991;98: 741-756
- 120 Krzystolik MG, Afshari MA, Adamis AP, Gaudreault J, Gragoudas ES, Michaud NA, Li W, Connolly E, O'Neill CA, Miller JW. Prevention of experimental choroidal neovascularization with intravitreal anti-vascular endothelial growth factor antibody fragment. *Arch Ophthalmol* 2002; 120: 338-346
- 121 Chun DW, Heier JS, Topping TM, Duker JS, Bankert JM. A pilot study of multiple intravitreal injections of ranibizumab in patients with center-involving clinically significant diabetic macular edema. *Ophthalmology* 2006; 113: 1706-1712
- 122 Wolf S MP, Bandello F, et al. RESOLVE Study Group. Safety and efficacy of ranibizumab treatment in patients with diabetic macular edema: 12-month results of the RESOLVE Study. Presented at the Association for Research in Vision and Ophthalmology meeting. Fort Lauderdale FL. May 3-7, 2009.
- 123 Massin P, Bandello F, Garweg JG, Hansen LL, Harding SP, Larsen M, Mitchell P, Sharp D, Wolf-Schnurrbusch UE, Gekkieva M, Weichselberger A, Wolf S. Safety and efficacy of ranibizumab in diabetic macular edema (RESOLVE Study): a 12-month, randomized, controlled, double-masked, multicenter phase II study. *Diabetes care* 2010; 33: 2399-2405
- 124 Mitchell P, Bandello F, Schmidt-Erfurth U, Lang GE, Massin P, Schlingemann RO, Sutter F, Simader C, Burian G, Gerstner O, Weichselberger A, group Rs. The RESTORE study: ranibizumab monotherapy or combined with laser versus laser monotherapy for diabetic macular edema. *Ophthalmology* 2011; 118: 615-625
- 125 Nguyen QD, Tatlipinar S, Shah SM, Haller JA, Quinlan E, Sung J, Zimmer-Galler I, Do DV, Campochiaro PA. Vascular endothelial growth factor is a critical stimulus for diabetic macular edema. *American journal of ophthalmology* 2006; 142: 961-969
- 126 Nguyen QD, Shah SM, Heier JS, Do DV, Lim J, Boyer D, Abraham P, Campochiaro PA, Group R-S. Primary End Point (Six Months) Results of the Ranibizumab for Edema of the macula in diabetes (READ-2) study. *Ophthalmology* 2009; 116: 2175-2181 e2171

- 127 Cunningham ET, Jr., Adamis AP, Altaweel M, Aiello LP, Bressler NM, D'Amico DJ, Goldbaum M, Guyer DR, Katz B, Patel M, Schwartz SD, Macugen Diabetic Retinopathy Study G. A phase II randomized double-masked trial of pegaptanib, an anti-vascular endothelial growth factor aptamer, for diabetic macular edema. *Ophthalmology* 2005; 112: 1747-1757
- 128 Arevalo JF, Sanchez JG, Wu L, Maia M, Alezzandrini AA, Brito M, Bonafonte S, Lujan S, Diaz-Llopis M, Restrepo N, Rodriguez FJ, Udaondo-Mirete P, Pan-American Collaborative Retina Study G. Primary intravitreal bevacizumab for diffuse diabetic macular edema: the Pan-American Collaborative Retina Study Group at 24 months. *Ophthalmology* 2009; 116: 1488-1497, 1497 e1481
- 129 Kook D, Wolf A, Kreutzer T, Neubauer A, Strauss R, Ulbig M, Kampik A, Haritoglou C. Long-term effect of intravitreal bevacizumab (avastin) in patients with chronic diffuse diabetic macular edema. *Retina* 2008; 28: 1053-1060
- 130 Konner J, Dupont J. Use of soluble recombinant decoy receptor vascular endothelial growth factor trap (VEGF Trap) to inhibit vascular endothelial growth factor activity. *Clinical colorectal cancer* 2004; 4 Suppl 2: S81-85
- 131 Papadopoulos N, Martin J, Ruan Q, Rafique A, Rosconi MP, Shi E, Pyles EA, Yancopoulos GD, Stahl N, Wiegand SJ. Binding and neutralization of vascular endothelial growth factor (VEGF) and related ligands by VEGF Trap, ranibizumab and bevacizumab. *Angiogenesis* 2012; 15: 171-185
- 132 Stewart MW. Clinical and differential utility of VEGF inhibitors in wet age-related macular degeneration: focus on aflibercept. *Clinical ophthalmology* 2012; 6: 1175-1186
- 133 Do DV, Schmidt-Erfurth U, Gonzalez VH, Gordon CM, Tolentino M, Berliner AJ, Vitti R, Ruckert R, Sandbrink R, Stein D, Yang K, Beckmann K, Heier JS. The DA VINCI Study: phase 2 primary results of VEGF Trap-Eye in patients with diabetic macular edema. *Ophthalmology* 2011; 118: 1819-1826
- 134 Augustin A, Loewenstein A, Kuppermann BD. Macular edema. General pathophysiology. *Developments in ophthalmology* 2010; 47: 10-26
- 135 Loewenstein AUocftoDRT, July-August 2011;6:68-71.
- 136 Abelson MB BSCiopiAM, Neufeld AH, Topping TM (eds): Principles and Practice of Ophthalmology Philadelphia, WB Saunders, 1994 p:1014.
- 137 Mizuno S, Nishiwaki A, Morita H, Miyake T, Ogura Y. Effects of periocular administration of triamcinolone acetonide on leukocyte-endothelium interactions in the ischemic retina. *Investigative ophthalmology & visual science* 2007; 48: 2831-2836
- 138 Ozdek S, Bahceci UA, Gurelik G, Hasanreisoglu B. Posterior subtenon and intravitreal triamcinolone acetonide for diabetic macular edema. *Journal of diabetes and its complications* 2006; 20: 246-251
- 139 Olsen TW, Edelhauser HF, Lim JI, Geroski DH. Human scleral permeability. Effects of age, cryotherapy, transscleral diode laser, and surgical thinning. *Investigative ophthalmology & visual science* 1995; 36: 1893-1903
- 140 Geroski DH, Edelhauser HF. Transscleral drug delivery for posterior segment disease. *Advanced drug delivery reviews* 2001; 52: 37-48
- 141 Jonas JB, Kamppeiter BA, Harder B, Vossmerbaeumer U, Sauder G, Spandau UH. Intravitreal triamcinolone acetonide for diabetic macular edema: a prospective, randomized study. *Journal of ocular pharmacology and therapeutics : the official journal of the Association for Ocular Pharmacology and Therapeutics* 2006; 22: 200-207

- 142 Gillies MC, Sutter FK, Simpson JM, Larsson J, Ali H, Zhu M. Intravitreal triamcinolone for refractory diabetic macular edema: two-year results of a double-masked, placebo-controlled, randomized clinical trial. *Ophthalmology* 2006; 113: 1533-1538
- 143 Diabetic Retinopathy Clinical Research N, Beck RW, Edwards AR, Aiello LP, Bressler NM, Ferris F, Glassman AR, Hartnett E, Ip MS, Kim JE, Kollman C. Three-year follow-up of a randomized trial comparing focal/grid photocoagulation and intravitreal triamcinolone for diabetic macular edema. *Arch Ophthalmol* 2009; 127: 245-251
- 144 Jonas JB, Degenring RF, Kreissig I, Akkoyun I, Kampeter BA. Intraocular pressure elevation after intravitreal triamcinolone acetate injection. *Ophthalmology* 2005; 112: 593-598
- 145 Westfall AC, Osborn A, Kuhl D, Benz MS, Mieler WF, Holz ER. Acute endophthalmitis incidence: intravitreal triamcinolone. *Arch Ophthalmol* 2005; 123: 1075-1077
- 146 Gillies MC, Simpson JM, Billson FA, Luo W, Penfold P, Chua W, Mitchell P, Zhu M, Hunyor AB. Safety of an intravitreal injection of triamcinolone: results from a randomized clinical trial. *Arch Ophthalmol* 2004; 122: 336-340
- 147 Kwak HW, D'Amico DJ. Evaluation of the retinal toxicity and pharmacokinetics of dexamethasone after intravitreal injection. *Arch Ophthalmol* 1992; 110: 259-266
- 148 2008 KBeaRPIJ.
- 149 Kang BS, Chung EY, Yun YP, Lee MK, Lee YR, Lee KS, Min KR, Kim Y. Inhibitory effects of anti-inflammatory drugs on interleukin-6 bioactivity. *Biological & pharmaceutical bulletin* 2001; 24: 701-703
- 150 Floman N, Zor U. Mechanism of steroid action in ocular inflammation: Inhibition of prostaglandin production. *Investigative ophthalmology & visual science* 1977; 16: 69-73
- 151 Sarao V, Veritti D, Boscia F, Lanzetta P. Intravitreal steroids for the treatment of retinal diseases. *TheScientificWorldJournal* 2014; 2014: 989501
- 152 Bhagat N, Grigorian RA, Tutela A, Zarbin MA. Diabetic macular edema: pathogenesis and treatment. *Survey of ophthalmology* 2009; 54: 1-32
- 153 Singh A, Stewart JM. Pathophysiology of diabetic macular edema. *Int Ophthalmol Clin* 2009; 49: 1-11
- 154 Boyer DTPoME, *Retina Today*, September 2011 Supplement.
- 155 Kuppermann BD, Blumenkranz MS, Haller JA, Williams GA, Weinberg DV, Chou C, Whitcup SM, Dexamethasone DDSPIISG. Randomized controlled study of an intravitreal dexamethasone drug delivery system in patients with persistent macular edema. *Arch Ophthalmol* 2007; 125: 309-317
- 156 Lu NZ, Cidlowski JA. Glucocorticoid receptor isoforms generate transcription specificity. *Trends in cell biology* 2006; 16: 301-307
- 157 Haller JA, Bandello F, Belfort R, Jr., Blumenkranz MS, Gillies M, Heier J, Loewenstein A, Yoon YH, Jacques ML, Jiao J, Li XY, Whitcup SM, Group OGS. Randomized, sham-controlled trial of dexamethasone intravitreal implant in patients with macular edema due to retinal vein occlusion. *Ophthalmology* 2010; 117: 1134-1146 e1133
- 158 Safety and Efficacy of a New Treatment in Combination With Laser for Diabetic MacularEdema.NCT00464685;<http://clinicaltrials.gov/ct2/show/NCT00464685?term=dexamethasone+and+diabetic+macular+edema&rank=8>; Accessed July 25, 2011
- 159 Diabetic Retinopathy Vitrectomy Study Research group. Early vitrectomy for severe vitreous haemorrhage in eyes with useful vision: Clinical applications of results of a

- randomized trial: Diabetic Retinopathy Vitrectomy Study report 4. *Ophthalmology* 1988;95: 1321-1334.
- 160 Takagi H, Otani A, Kiryu J, Ogura Y. New surgical approach for removing massive foveal hard exudates in diabetic macular edema. *Ophthalmology* 1999; 106: 249-256; discussion 256-247
- 161 Chung SE, Kang SW, Lee JH, Kim YT. Choroidal thickness in polypoidal choroidal vasculopathy and exudative age-related macular degeneration. *Ophthalmology* 2011; 118: 840-845
- 162 Lewis H, Abrams GW, Blumenkranz MS, Campo RV. Vitrectomy for diabetic macular traction and edema associated with posterior hyaloidal traction. *Ophthalmology* 1992; 99: 753-759
- 163 Pendergast SD, Hassan TS, Williams GA, Cox MS, Margherio RR, Ferrone PJ, Garretson BR, Trese MT. Vitrectomy for diffuse diabetic macular edema associated with a taut premacular posterior hyaloid. *American journal of ophthalmology* 2000; 130: 178-186
- 164 Gandorfer A, Messmer EM, Ulbig MW, Kampik A. Resolution of diabetic macular edema after surgical removal of the posterior hyaloid and the inner limiting membrane. *Retina* 2000; 20: 126-133
- 165 Jin P, Zou H, Zhu J, Xu X, Jin J, Chang TC, Lu L, Yuan H, Sun S, Yan B, He J, Wang M, He X. Choroidal and Retinal Thickness in Children With Different Refractive Status Measured by Swept-Source Optical Coherence Tomography. *American journal of ophthalmology* 2016; 168: 164-176
- 166 Lee EK, Han JM, Hyon JY, Yu HG. Changes in choroidal thickness after intravitreal dexamethasone implant injection in retinal vein occlusion. *Br J Ophthalmol* 2015; 99: 1543-1549
- 167 Yiu G, Manjunath V, Chiu SJ, Farsiu S, Mahmoud TH. Effect of anti-vascular endothelial growth factor therapy on choroidal thickness in diabetic macular edema. *American journal of ophthalmology* 2014; 158: 745-751 e742
- 168 McLeod DS, Lefler DJ, Merges C, Luty GA. Enhanced expression of intracellular adhesion molecule-1 and P-selectin in the diabetic human retina and choroid. *The American journal of pathology* 1995; 147: 642-653
- 169 Hidayat AA, Fine BS. Diabetic choroidopathy. Light and electron microscopic observations of seven cases. *Ophthalmology* 1985; 92: 512-522
- 170 Cao J, McLeod S, Merges CA, Luty GA. Choriocapillaris degeneration and related pathologic changes in human diabetic eyes. *Arch Ophthalmol* 1998; 116: 589-597
- 171 Freyler H, Prskavec F, Stelzer N. [Diabetic choroidopathy--a retrospective fluorescein angiography study. Preliminary report]. *Klinische Monatsblätter für Augenheilkunde* 1986; 189: 144-147
- 172 Hua R, Liu L, Wang X, Chen L. Imaging evidence of diabetic choroidopathy in vivo: angiographic pathoanatomy and choroidal-enhanced depth imaging. *PloS one* 2013; 8: e83494
- 173 Kim M, Cho YJ, Lee CH, Lee SC. Effect of intravitreal dexamethasone implant on retinal and choroidal thickness in refractory diabetic macular oedema after multiple anti-VEGF injections. *Eye* 2016; 30: 718-725
- 174 Wang K, Wang Y, Gao L, Li X, Li M, Guo J. Dexamethasone inhibits leukocyte accumulation and vascular permeability in retina of streptozotocin-induced diabetic rats via reducing vascular endothelial growth factor and intercellular adhesion molecule-1 expression. *Biological & pharmaceutical bulletin* 2008; 31: 1541-1546
- 175 Tamura H, Miyamoto K, Kiryu J, Miyahara S, Katsuta H, Hirose F, Musashi K, Yoshimura N. Intravitreal injection of corticosteroid attenuates leukostasis and

- vascular leakage in experimental diabetic retina. *Investigative ophthalmology & visual science* 2005; 46: 1440-1444
- 176 Antonetti DA, Wolpert EB, DeMaio L, Harhaj NS, Scaduto RC, Jr. Hydrocortisone decreases retinal endothelial cell water and solute flux coincident with increased content and decreased phosphorylation of occludin. *Journal of neurochemistry* 2002; 80: 667-677
- 177 Liu Y, Mladinov D, Pietrusz JL, Usa K, Liang M. Glucocorticoid response elements and 11 beta-hydroxysteroid dehydrogenases in the regulation of endothelial nitric oxide synthase expression. *Cardiovascular research* 2009; 81: 140-147
- 178 Schaaf MJ, Cidlowski JA. Molecular mechanisms of glucocorticoid action and resistance. *The Journal of steroid biochemistry and molecular biology* 2002; 83: 37-48
- 179 Yamamoto Y, Gaynor RB. Therapeutic potential of inhibition of the NF-kappaB pathway in the treatment of inflammation and cancer. *The Journal of clinical investigation* 2001; 107: 135-142
- 180 Koizumi H, Kano M, Yamamoto A, Saito M, Maruko I, Sekiryu T, Okada AA, Iida T. Subfoveal Choroidal Thickness during Aflibercept Therapy for Neovascular Age-Related Macular Degeneration: Twelve-Month Results. *Ophthalmology* 2016; 123: 617-624
- 181 Peters S, Heiduschka P, Julien S, Ziemssen F, Fietz H, Bartz-Schmidt KU, Tubingen Bevacizumab Study G, Schraermeyer U. Ultrastructural findings in the primate eye after intravitreal injection of bevacizumab. *American journal of ophthalmology* 2007; 143: 995-1002
- 182 Kurihara T, Westenskow PD, Bravo S, Aguilar E, Friedlander M. Targeted deletion of Vegfa in adult mice induces vision loss. *The Journal of clinical investigation* 2012; 122: 4213-4217
- 183 Lowe J, Araujo J, Yang J, Reich M, Oldendorp A, Shiu V, Quarmby V, Lowman H, Lien S, Gaudreault J, Maia M. Ranibizumab inhibits multiple forms of biologically active vascular endothelial growth factor in vitro and in vivo. *Experimental eye research* 2007; 85: 425-430
- 184 Ferrara N, Damico L, Shams N, Lowman H, Kim R. Development of ranibizumab, an anti-vascular endothelial growth factor antigen binding fragment, as therapy for neovascular age-related macular degeneration. *Retina* 2006; 26: 859-870
- 185 Klettner A, Reber M, Roeder J. Comparison of the efficacy of aflibercept, ranibizumab, and bevacizumab in an RPE/choroid organ culture. *Graefe's archive for clinical and experimental ophthalmology = Albrecht von Graefes Archiv fur klinische und experimentelle Ophthalmologie* 2014; 252: 1593-1598
- 186 Dong N, Xu B, Wang B, Chu L. Study of 27 aqueous humor cytokines in patients with type 2 diabetes with or without retinopathy. *Molecular vision* 2013; 19: 1734-1746
- 187 Yoshimura T, Sonoda KH, Sugahara M, Mochizuki Y, Enaida H, Oshima Y, Ueno A, Hata Y, Yoshida H, Ishibashi T. Comprehensive analysis of inflammatory immune mediators in vitreoretinal diseases. *PloS one* 2009; 4: e8158
- 188 Funatsu H, Yamashita H, Noma H, Mimura T, Nakamura S, Sakata K, Hori S. Aqueous humor levels of cytokines are related to vitreous levels and progression of diabetic retinopathy in diabetic patients. *Graefe's archive for clinical and experimental ophthalmology = Albrecht von Graefes Archiv fur klinische und experimentelle Ophthalmologie* 2005; 243: 3-8
- 189 Oh IK, Kim SW, Oh J, Lee TS, Huh K. Inflammatory and angiogenic factors in the aqueous humor and the relationship to diabetic retinopathy. *Current eye research* 2010; 35: 1116-1127

- 190 Sonoda S, Sakamoto T, Yamashita T, Shirasawa M, Otsuka H, Sonoda Y. Retinal morphologic changes and concentrations of cytokines in eyes with diabetic macular edema. *Retina* 2014; 34: 741-748
- 191 Lazic R, Lukic M, Boras I, Draca N, Vlastic M, Gabric N, Tomic Z. Treatment of anti-vascular endothelial growth factor-resistant diabetic macular edema with dexamethasone intravitreal implant. *Retina* 2014; 34: 719-724
- 192 Garay-Aramburu G, Gomez-Moreno A, Urcola JA, Diaz-de-Durana-Santa-coloma E, Cabrerizo FJ, Larrauri-Arana A. 22-gauge sclerotomy architecture evaluated by anterior segment optical coherence tomography. *Br J Ophthalmol* 2014; 98: 280-281
- 193 Adan A, Pelegrin L, Rey A, Llorenc V, Mesquida M, Molins B, Rios J, Keller J. Dexamethasone intravitreal implant for treatment of uveitic persistent cystoid macular edema in vitrectomized patients. *Retina* 2013; 33: 1435-1440
- 194 Mayer WJ, Wolf A, Kernt M, Kook D, Kampik A, Ulbig M, Haritoglou C. Twelve-month experience with Ozurdex for the treatment of macular edema associated with retinal vein occlusion. *Eye* 2013; 27: 816-822
- 195 El Chehab H, Agard E, Russo A, Boujnah Y, Dot C. Intraocular Pressure Spikes after Aflibercept Intravitreal Injections. *Ophthalmologica Journal international d'ophthalmologie International journal of ophthalmology Zeitschrift fur Augenheilkunde* 2016; 236: 43-47
- 196 Freund KB, Hoang QV, Saroj N, Thompson D. Intraocular Pressure in Patients with Neovascular Age-Related Macular Degeneration Receiving Intravitreal Aflibercept or Ranibizumab. *Ophthalmology* 2015; 122: 1802-1810
- 197 Boyer DS, Faber D, Gupta S, Patel SS, Tabandeh H, Li XY, Liu CC, Lou J, Whitcup SM, Ozurdex CSG. Dexamethasone intravitreal implant for treatment of diabetic macular edema in vitrectomized patients. *Retina* 2011; 31: 915-923
- 198 Danis RP, Sadda S, Li XY, Cui H, Hashad Y, Whitcup SM. Anatomical effects of dexamethasone intravitreal implant in diabetic macular oedema: a pooled analysis of 3-year phase III trials. *Br J Ophthalmol* 2016; 100: 796-801
- 199 Chang AA, Hong T, Ewe SY, Bahrami B, Broadhead GK. The role of aflibercept in the management of diabetic macular edema. *Drug design, development and therapy* 2015; 9: 4389-4396
- 200 Korobelnik JF, Do DV, Schmidt-Erfurth U, Boyer DS, Holz FG, Heier JS, Midena E, Kaiser PK, Terasaki H, Marcus DM, Nguyen QD, Jaffe GJ, Slakter JS, Simader C, Soo Y, Schmelter T, Yancopoulos GD, Stahl N, Vitti R, Berliner AJ, Zeitz O, Metzger C, Brown DM. Intravitreal aflibercept for diabetic macular edema. *Ophthalmology* 2014; 121: 2247-2254
- 201 Brown DM, Schmidt-Erfurth U, Do DV, Holz FG, Boyer DS, Midena E, Heier JS, Terasaki H, Kaiser PK, Marcus DM, Nguyen QD, Jaffe GJ, Slakter JS, Simader C, Soo Y, Schmelter T, Yancopoulos GD, Stahl N, Vitti R, Berliner AJ, Zeitz O, Metzger C, Korobelnik JF. Intravitreal Aflibercept for Diabetic Macular Edema: 100-Week Results From the VISTA and VIVID Studies. *Ophthalmology* 2015; 122: 2044-2052
- 202 Moshfeghi DM, Kaiser PK, Scott IU, Sears JE, Benz M, Sinesterra JP, Kaiser RS, Bakri SJ, Maturi RK, Belmont J, Beer PM, Murray TG, Quiroz-Mercado H, Mieler WF. Acute endophthalmitis following intravitreal triamcinolone acetonide injection. *American journal of ophthalmology* 2003; 136: 791-796
- 203 Jaissle GB, Szurman P, Bartz-Schmidt KU. [Ocular side effects and complications of intravitreal triamcinolone acetonide injection]. *Der Ophthalmologe : Zeitschrift der Deutschen Ophthalmologischen Gesellschaft* 2004; 101: 121-128